Açık Apeksli Dişlerde MTA Fillapex'in Apikal Sızıntıya Etkisinin Değerlendirilmesi

Evaluation of the Effect of MTA Fillapex to Apical Leakage in Teeth with Open Apex

Yrd.Doç.Dr. Levent DEMİRİZ,[a]
Yrd.Doç.Dr. Volkan ARIKAN,[b]
Yrd.Doç.Dr. Merve AKÇAY,[c]
Prof.Dr. Şaziye SARI,[d]
Prof.Dr. Serap ÇETİNER[e]

[a]Çocuk Diş Hekimliği AD, Zonguldak Karaelmas Üniversitesi Diş Hekimliği Fakültesi, Zonguldak
[b]Çocuk Diş Hekimliği AD, Kırıkkale Üniversitesi Diş Hekimliği Fakültesi, Kırıkkale
[c]Çocuk Diş Hekimliği AD, İzmir Katip Çelebi Ünivesitesi Diş Hekimliği Fakültesi, İzmir
[d]Çocuk Diş Hekimliği AD, Ankara Üniversitesi Diş Hekimliği Fakültesi, Ankara
[e]Çocuk Diş Hekimliği AD, Yakın Doğu Üniversitesi Diş Hekimliği Fakültesi, KKTC

Yazışma Adresi/*Correspondence:*
Prof.Dr. Şaziye SARI
Ankara Üniversitesi
Diş Hekimliği Fakültesi,
Çocuk Diş Hekimliği AD,
Ankara, TÜRKİYE
s.sari@hotmail.com

ÖZET Amaç: Nekrotik pulpalı immatür dişlerde kök ucunun açık olması, kök kanal sisteminin geniş ve kök ucuna doğru genişleyerek sonlanması nedeniyle bu dişlerde endodontik tedavi ile etkili bir apikal tıkama oluşturulması oldukça zordur. Bu yüzden bu dişlerin endodontik tedavilerinde kullanılacak kök kanal dolgu sisteminin apikal tıkama özelliği önem kazanmaktadır. Çalışmamızda hazırlanan simule immatür dişlerde yeni üretilmiş MTA Fillapex kanal dolgu patının Güta-perka ile birlikte kullanımı ve oluşturduğu apikal tıkamanın etkinliği Güta-perka/AH Plus kanal dolgu sistemi ile karşılaştırılarak in vitro koşullarda değerlendirilmesi amaçlanmıştır. **Gereç ve Yöntemler:** Çalışmada 20 adet örnek Güta-perka/MTA Fillapex, diğer 20 adet örnek ise Güta-perka/AH Plus ile doldurulmuştur. **Bulgular:** Boya sızıntı testi ile elde edilen sonuçlar istatistiksel olarak değerlendirildiğinde Güta-perka/MTA Fillapex, Güta-perka/AH Plus sistemine göre anlamlı düzeyde ($p<0,05$) daha iyi apikal tıkama oluşturmuştur. **Sonuç:** Çalışmada MTA Fillapex ile ilgili olumlu sonuçlar elde edilmiş olsa da, materyalin in vivo koşullardaki etkinliğini değerlendiren klinik çalışmaların yapılması gerekmektedir.

Anahtar Kelimeler: Mineral trioksit agregat; apeksifikasyon; açık apeks

ABSTRACT Objective: Providing an effective apical sealing during endodontic treatment is hard in immature teeth with necrotic pulps because of their wide root canal system and flared open apex. As a result, apical sealing ability of the root canal filling system preferred for endodontic treatment of the immature teeth is important. In the present study, it was aimed that comparative evaluation of a recently produced material, MTA Fillapex used with Gutta percha and AH-Plus used with Gutta-percha regarding their apical sealing efficiency in simulated immature teeth in vitro conditions. **Material and Methods:** 20 specimens were filled with Gutta-percha/MTA Fillapex and the other 20 specimens were filled with Gutta-percha/AH Plus root canal filling system. **Results:** Dye penetration test was used to compare two groups and according to the statistical analysis, Gutta-percha/MTA Fillapex showed better apical sealing than Gutta-percha/AH Plus and the difference was statistically significant ($p<0.05$). **Conclusion:** Although positive results were obtained for MTA Fillapex in this study, further clinical studies evaluating its efficiency in vivo conditions are necessary.

Key Words: Mineral trioxide aggregate; apexification; open apex

Turkiye Klinikleri J Dental Sci-Special Topics 2012;3(1):26-31

İmmatür dişlerde çürük oluşumu veya travma nedeniyle pulpa dokusu nekroze olabilmektedir. Bu dişlerde pulpa dokusunun nekrozu endodontik tedaviyi gerekli kılmakla birlikte; kök kanal sisteminin geniş, kök ucunun açık olması ve ince dentin duvarlarının varlığı uygulanacak endodontik tedaviyi oldukça karmaşık bir hale getirmektedir.[1-3] Devital immatür dişlerde apikal açıklık çoğu zaman

Copyright © 2012 by Türkiye Klinikleri

genişleyerek sonlanır.[4-7] Bu açıklık ''bluderbuss type'' olarak adlandırılmakta ve kök kanal sisteminde etkili apikal tıkama sağlamayı zorlaştırmaktadır.[4-11]

Apeksifikasyon tedavisi immatür dişlerdeki apikal açıklık sorunu üzerinde durmakta ve bu işlem, devital immatür dişlerde uzun dönem kalsiyum hidroksit kullanımı ile açık olan kök ucunda kalsifiye bariyer oluşturulması şeklinde tanımlanmaktadır.[2,12-15] Geleneksel apeksifikasyon tedavisi, 18 aya kadar uzayabilen bir tedavi yöntemi olmasına rağmen, bu sürecin %79-%96'sında başarılı bir apikal bariyer oluşumu gösterilmiştir.[15,16] Ancak bu başarıya rağmen, kalsifiye bariyerin poröz yapısından dolayı periapikal dokulardan kök kanal sistemi içerisine sıvı geçişinin tam olarak engellenemediği önemle vurgulanmıştır.[17] Bu nedenle, apeksifikasyon tedavisi sonrası apikal bariyer üzerinde kalan boşluğun doldurulmasında kullanılacak kök kanal dolgu sisteminin apikal tıkama özelliği oldukça önem kazanmaktadır.

Apeksifikasyon tedavisinin ardından kök kanal sisteminin güta-perka (GP) ve pat sistemleri ile doldurulması genel olarak kabul gören bir uygulamadır.[5,9,18,19] Ancak GP kanal dolgu maddesinin kök kanalı içerisindeki dentin yüzeyine adezyon özelliğinin olmadığı bilinmektedir ve mikrosızıntıyı tek başına engelleyemeyeceği gösterilmiştir.[20,21] Sonuç olarak, GP ile birlikte kullanılan kanal dolgu patının rolü, uzun dönem başarı sağlanmasında oldukça önem arz etmektedir. Rezin bazlı kök kanal dolgu maddelerinin GP ile birlikte kullanımı yıllardır uygulanan ve klinik olarak başarı sağlayan bir yöntemdir. AH Plus iyi örtücülük özelliği ile rezin bazlı materyallere verilebilecek iyi bir örnektir.[22-24] Bununla birlikte, bazı çalışmalarda bu materyalin örtücülük özelliğinin ideal seviyelerde olmadığı ve GP/AH Plus kök kanal dolgu sisteminin mikrosızıntıyı tam olarak engelleyemediği gösterilmiştir.[25-27]

MTA Fillapex, (Angelus, Londrina-Parana, Brezilya) Mineral Trioksit Agregat (MTA) bazlı bir kök kanal dolgu maddesi olup, diş hekimliğine sunumu oldukça yenidir. MTA Fillapex; GP ile birlikte kullanılabilen, uzun dönem örtücülük kapasitesine sahip, MTA içerdiği için kök ucunda sert doku oluşumunu stimüle edebilen bir materyaldir.[28]

Çalışmamızda simule edilmiş immatür dişlerde GP/AH Plus ve GP/MTA Fillapex kök kanal dolgu sistemlerinin apikal örtücülük özelliklerinin karşılaştırılması amaçlanmış ve MTA Fillapex kanal dolgu patının apeksifikasyon tedavisi sonrasında kullanılabilirliği değerlendirilmiştir.

GEREÇ VE YÖNTEMLER

Çalışmada ortodontik tedavi amacıyla çekilmiş 50 adet tek köklü ve tek kanallı alt çene insan küçük azı dişi kullanılmıştır. Kök yüzeyinde çatlak ve rezorbsiyon bulunan dişler çalışmaya dahil edilmemiştir. Çalışma öncesinde diş kökleri üzerinde bulunan yumuşak doku artıkları uzaklaştırılmıştır. Bu işlemin ardından tüm dişler çalışma başlangıcına kadar salin solüsyonu içerisinde muhafaza edilmiştir.

Çalışmanın başlangıç aşamasında, tüm dişlerde immatür diş kök simülasyonu yapılmıştır. Bunun için öncelikle dişler üzerine yer alan kuronlar mine-sement hududundan su soğutmalı elmas disk (Diabor, İstanbul, Türkiye) yardımıyla uzaklaştırılmıştır. Bu işlemin ardından mine-sement hududundan apikale kadar 12 mm ölçüm yapılmış ve apikalde kalan fazla kök kısmı da su soğutmalı elmas diskler kullanılarak uzaklaştırılmıştır.

İmmatür diş simülasyonunda çalışma boyu apikalde kalsifiye bariyer oluştuğu düşünülerek kök ucu hizasında sonlandırılmıştır. Hazırlık işleminde her bir kanalın koronal 1/3'lük kısmı 2-6 numara Gates Glidden frezler (JS Dental, Ridgefield, U.S.A.) ile genişletilmiştir. 1/3'lük orta kısım 80 numara K-Tipi (45-80 K Flexofile, Colorinox, Dentsply, Konstanz, Almanya) eğe apikalden 5 mm dışarı çıkacak şekilde çevresel eğeleme yöntemi ile oluşturulmuş ve 80 numara K-tipi eğenin kök ucuna hiçbir dirençle karşılaşmadan ulaşabilmesi sağlanmıştır. Kanalın apikal 1/3 kısmı ise 2-6 numara Gates glidden frezler ile retrograd olarak genişletilmiş ve blunderbuss tipte sonlanma şekli her bir örneğin kök apeksine yansıtılarak immatür kök simülasyonu oluşturulmuştur. Kök kanalları, preparasyon amacıyla kullanılan her aletin değişiminde 30 gauge kalınlığında enjektör kullanılarak sırasıyla 5 ml %2,5'lik NaOCl (Wizard, Rehber Kimya, Istanbul, Türkiye) ve 5 ml salin solüsyonu ile yıkanmıştır. Yıkama işleminin ardından tüm kanallar kağıt konlar (Sure-endo, Sure Dent Corporation, Kyunggi-do, Güney Kore) kullanılarak kurulanmıştır.

İmmatür diş kök simülasyonunun tamamlanmasının ardından, her kök örneğinde bulunan apikal açıklık apeksifikasyon tedavisi sonrası oluşturulan kalsifiye bariyerin simülasyonu amacıyla model mumu kullanılarak kapatılmış ve kapalı bir kök kanal sistemi elde edilmiştir. Bu işlemden sonra smear tabakası 5 ml %5'lik etilen diamin tetra asetik asit (EDTA) (Wizard, Rehber Chemistry, İstanbul, Türkiye) ile 3 dakika boyunca yıkama yapılarak uzaklaştırılmış, son olarak 5 ml %2,5'lik NaOCl ve 5 ml salin solüsyonu ile yıkama yapılarak yıkama

tamamlanmıştır. Yıkama işleminin ardından kanallar kağıt konlarla kurulanmıştır.

Hazırlanan 50 adet simule immatür diş kökü örneği, rastgele olarak dağıtılmıştır ve çalışma grupları şu şekilde oluşturulmuştur:

Grup 1 (GAH): 20 adet örnek, GP ve AH Plus kök kanal dolgu sistemi ile soğuk yanal yoğunlaşma yöntemi kullanılarak doldurulmuştur. Her bir kök örneğine AH Plus kanal dolgu patı (Dentsply, Konstanz, Almanya) kanala 40 numara lentülo ile gönderildikten sonra, 80 numara GP master kon (Sure-endo, Sure Dent Corporation, Kyeunggi-do, Kore) çalışma uzunluğunda apikal mum bariyere temas edene kadar kanal içerisine yerleştirilmiştir. Spreader yardımı ile yanal yoğunlaşma yapılarak oluşturulan boşluklara daha küçük numaralarda GP konlar yerleştirilmiştir. 15 numara spreader, kanal içerisinde ilerleyemeyene kadar bu işleme devam edilmiştir. Dolum işleminden sonra her kök örneğinden radyografi alınarak kanal dolgusu kontrol edilmiştir. Radyografik kontrolden sonra, kanal ağzından taşan GP konlar sıcak el aleti ile kesilerek uzaklaştırılmış ve kanal ağzı pamuk pelet ile silinerek kanal dolum işlemi tamamlanmıştır.

Grup 2 (GMF): 20 adet örnek, GP ve MTA Fillapex kök kanal dolgu sistemi ile soğuk yanal yoğunlaşma yöntemi kullanılarak doldurulmuştur. Her bir kök örneğine, MTA Fillapex kanal dolgu patı (Dentsply, Konstanz, Almanya) kanala 40 numara lentülo ile gönderildikten sonra, takip eden işlemler Grup 1'de olduğu gibi tamamlanmıştır.

Grup 3 (Pozitif Kontrol): 5 adet örnek sadece GP kon ile soğuk yanal yoğunlaşma tekniği kullanılarak doldurulmuş ve bu işlemler sırasında her hangi bir kanal dolgu patı kullanılmamıştır. Dolum işleminden sonra kanal ağzından taşan GP konlar sıcak el aleti ile kesilerek uzaklaştırılmış ve kanal ağzı pamuk rulo ile silinerek kanal dolum işlemi tamamlanmıştır.

Grup 4 (Negatif Kontrol): 5 adet örnek GP ve AH Plus kanal dolgu patı kullanılarak soğuk yanal yoğunlaşma yöntemi ile doldurulduktan sonra, kanal ağzından taşan GP konlar sıcak el aleti ile kesilerek uzaklaştırılmış ve kanal ağzı pamuk rulo ile silinerek kanal dolum işlemi tamamlanmıştır. Bu işlemlerin ardından her kökün koronal ve tepe açıklıkları da dahil olmak üzere tüm yüzeyleri 2 kat tırnak cilası ile kaplanmıştır.

Çalışma gruplarının oluşturulmasının ardından, bütün örnekler kullanılan kanal dolgu patlarının tam olarak sertleşmesi amacı ile kök uçlarına yerleştirilmiş mum bariyer çıkartılmadan 37°C etüv içerisinde %100 nemli ortamda 7 gün boyunca bekletilmiştir. Bekletilme işleminden sonra her örneğin apikaline yerleştirilmiş mum bariyer uzaklaştırılmıştır. Daha sonra örneklerin hepsi 20 x 20 mm'lik akrilik (BMS Dental, Capannoli, Italya) bloklar içerisine apikal 2 mm'lik kısımları açıkta kalacak şekilde yerleştirilmiştir. Apikal bölgede kök ile akrilik bloğun temas yüzeyinde her hangi bir sızıntının oluşmaması amacıyla birleşim bölgesi modelaj mumu ile kapatılmıştır. Negatif kontrol grubunda bulunan örneklerde akrilik blok dışında kalan kök kısmının apikal açıklık dahil tüm yüzeyleri 2 kat tırnak cilası ile kaplanmıştır. Pozitif kontrol grubu ve diğer tüm örneklerde ise akril blok dışında kalan kök kısmının sadece dış yüzeyleri 2 kat tırnak cilası ile kaplanmıştır.

Daha sonra tüm örnekler 37°C etüvde % 2'lik metilen mavisi boya solüsyonu içerisinde 72 saat boyunca bekletilmiştir. 72 saat sonunda örnekler boya solüsyonu içerisinden çıkartılarak musluk suyu altında 5 dk boyunca yıkanmış ve kurulanmıştır. Kurutulan örnekler, bukkolingual yönde ve kökün ortasından geçecek doğrultuda, microcut cihazı (Metkon Micracut Precision Cutter, Bursa, Türkiye) ile ikiye ayrılmıştır. Alınan her iki kesitte apikalden koronale doğru oluşan boya sızıntılarının kök boyunca ne kadar ilerlediği stereomikroskop (Leica Geosystems AG, Heerbrugg, Switzerland) ile 40X büyütmede değerlendirilmiştir. Stereomikroskop ile yapılan değerlendirmede yardımcı olması amacıyla köklerin yanına 12 mm uzunluğunda milimetrik cetvel yerleştirilmiştir.

Boya sızıntının değerlendirilmesi amacıyla hazırlanan metod; Pitout ve ark., Verissimo ve ark. ve Lolayekar ve ark.nın çalışmalarında kullandıkları değerlendirme yöntemleri modifiye edilerek oluşturulmuştur.[20,27,29] Buna göre, her örnek için elde edilen iki kesitte tespit edilen en derin boya sızıntısı değerlendirilmeye alınarak puanlanmıştır (Tablo 1). Elde edilen sonuçlar Mann-Whitney-U testi ile istatistiksel olarak değerlendirilmiş ve $p<0,05$ için sonuçlar anlamlı kabul edilmiştir.

BULGULAR

Boya sızıntı testinin uygulanması ve sonuçların değerlendirilmesi sırasında çalışma dışında bırakılan her hangi bir örnek olmamıştır. Pozitif kontrol grubunda yer alan tüm örneklerde kök kanal uzunluğu boyunca boya sızıntısı tespit edilmiş ve hepsi 4 puan almıştır. Negatif kontrol grubunda yer alan örneklerde ise boya sızıntısı gözlenmemiş ve bu örnekler 0 puan almıştır. Diğer tüm örneklerde boya sızıntısı gözlenmiştir. GAH grubunda; 13 örnek (%65) 0,5 puanı, 6 örnek (%30) 1 puanı, 1 örnek (%5) ise 1,5 puanı almıştır (Tablo 2, Şekil 1). GMF gru-

TABLO 1: Boya sızıntısı değerlendirme tablosu.

Puan	Boya Sızıntısı
0	Boya sızıntısı yok
0,5	0-2 mm arası boya sızıntısı (2 mm hizasında 1 puan verilir)
1	2-4 mm arası boya sızıntısı (4 mm hizasında 1,5 puan verilir)
1,5	4-6 mm arası boya sızıntısı (6 mm hizasında 2 puan verilir)
2	6-8 mm arası boya sızıntısı (8 mm hizasında 2,5 puan verilir)
2,5	8-10 mm arası boya sızıntısı (10 mm hizasında 3 puan verilir)
3	10-12 mm arası boya sızıntısı (12 mm hizasında 4 puan verilir)
4	Tüm kök boyunca boya sızıntısı

TABLO 2: Boya sızıntısı değerlendirme sonuçları.

Örnek Numarası	GP/AH Plus (GAH)	GP/MTA Fillapex (GMF)
1	1	0,5
2	0,5	1
3	0,5	0,5
4	0,5	0,5
5	1	0,5
6	1	0,5
7	0,5	0,5
8	1	0,5
9	1,5	0,5
10	0,5	0,5
11	0,5	0,5
12	1	0,5
13	0,5	0,5
14	0,5	0,5
15	0,5	0,5
16	0,5	0,5
17	0,5	0,5
18	1	0,5
19	0,5	0,5
20	0,5	0,5

bunda ise; 19 örnek (%95) 0,5 puanı, 1 örnek (%5) 1 puan almıştır (Tablo 2, Şekil 2). Çalışma sonuçları değerlendirildiğinde, GMF grubunda GAH grubuna göre daha az boya sızıntısı olduğu görülmüş ve bu sonucun istatistiksel olarak anlamlı olduğu tespit edilmiştir ($p<0,05$).

TARTIŞMA

Kalsiyum hidroksit apeksifikasyonu, tanımlandığından beri immatür dişlerin endodontik tedavisi için oldukça fazla tercih edilmiş bir teknik olup, günümüzde bu yöntemle olguların tedavisine hala devam edilmektedir.[7,13,30-32] Bu tedavi yöntemi etkinliğine rağmen; uzun süren tedavi süreci, randevu sayısının çokluğu, hasta takibinin zor olması, dişin tedavi sürecinde kırılabilme riski ve tedavinin yarım kalabilmesi gibi dezavantajlara sahiptir.[33,34] Bu dezavantajlar nedeniyle, pek çok araştırmacı tarafından MTA ile tek seans apeksifikasyon tedavi tekniği tercih edilmektedir.[35] Ancak, MTA'nın yüksek maliyeti ve materyalin ortograd yolla apikal bölgeye yerleştirilmesinin zor olması gibi nedenler, kalsiyum hidroksit apeksifikasyonu yönteminin gündemde kalmasını açıklamaktadır.[36,37] Bu düşünce ile araştırmamızda, kalsiyum hidroksit kullanılarak apeksifikasyonu sağlanmış immatür dişlere yapılan kanal tedavisi süreci esas alınmıştır.

Endodontik materyallerin apikal örtücülük özelliklerini in vitro olarak değerlendirmek amacıyla pek çok test yöntemi önerilmiştir.[29,38] Ancak, bunlar içerisinde uygulanması kolay ve daha ekonomik olması nedeniyle en çok tercih edilen yöntem, boya sızıntı testidir.[29] Çalışmamızda, apikal sızıntının değerlendirilmesi amacıyla boya sızıntı testi kullanılmış olup, boya olarak metilen mavisi tercih edilmiştir. Metilen mavisi molekül hacminin düşük olması nedeniyle diğer boyalara göre kanal boyunca daha derin bölgelere penetre olabilme yeteneğine sahiptir.[39,40] Nitekim, bakteriyel ürünler gibi düşük

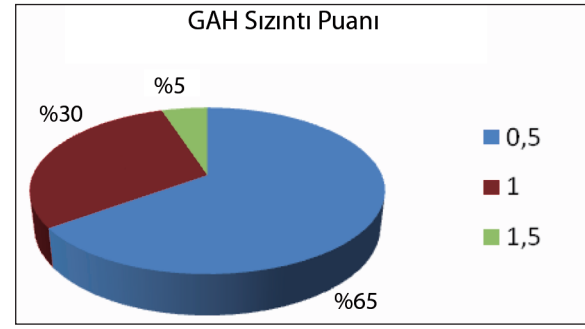

ŞEKİL 1: Sızıntı puanlarının GAH grubundaki dağılımı.
(Renkli hali için Bkz. http://dishekimligibilimleriozel.turkiyeklinikleri.com/)

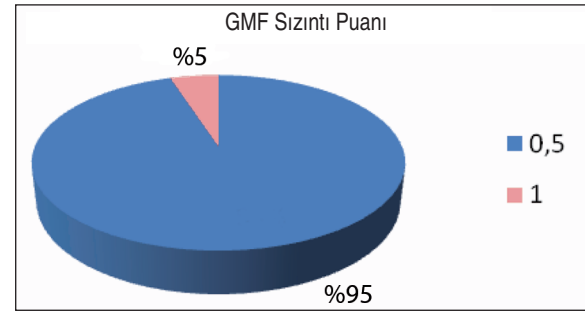

ŞEKİL 2: Sızıntı puanlarının GMF grubundaki dağılımı.
(Renkli hali için Bkz. http://dishekimligibilimleriozel.turkiyeklinikleri.com/)

molekül hacmine sahip yapıların periapikal dokulara sızarak o bölgede irritasyon oluşturduğu ve metilen mavisinin molekül hacminin bu ürünler ile benzer büyüklükte olduğu belirtilmiştir.[41]

İmmatür dişler sıklıkla genişleyerek sonlanan kök kanal sistemine sahiptir ve bu oluşum blunderbuss type olarak adlandırılmaktadır.[5,6,8,9] Blunderbuss type sonlanma şekli, özellikle ortograd yolla yapılan tıkama işleminde optimal örtücülüğü sağlama yönünden büyük bir problem yarattığı için cerrahi müdahale ile retrograd tıkama oluşturmayı gerektirebilir.[10,11] Ancak, ince dentin duvarlarının kırılmaya karşı hassas olmaları nedeniyle cerrahi müdahale de genel olarak tercih edilen bir yöntem değildir.[4] Bununla birlikte, genişleyerek sonlanan kök kanal sistemi klasik yöntemlerle yapılan kanal tedavilerinde kor materyalin kondansasyonunu sınırlamakta ve bu durum apikal örtücülük açısından dezavantajların ortaya çıkmasına neden olmaktadır.[14,29] İlave olarak bu araştırmada da kullanılan GP konların konik şekli göz önüne alındığında, apikale doğru genişleyerek ilerleyen ve kök ucunda blunderbuss formundan sonlanan immatür diş kök kanal sisteminin apikal 1/3 bölgesinde kon uçları incelerek sonlandığı için, kullanılan pat miktarı bu bölgede kor materyale göre doğal olarak daha fazla hacme sahip olmaktadır. Bu durum özellikle AH Plus gibi rezin esaslı kök kanal dolgu patlarının polimerizasyon büzülmesinde artışa bağlı olarak apikal örtücülüğün azalmasına neden olabilmektedir. Zira polimerizasyon büzülme derecesinin kullanılan materyalin hacmi ile doğru orantılı olduğu vurgulanmıştır.[42] Dolayısıyla araştırmamızda AH Plus ile ilgili elde ettiğimiz yüksek sızıntı değerleri, immatür diş kök kanal sisteminin apikalinde kullanılan AH Plus miktarındaki artışa bağlı polimerizasyon büzülme derecesinin fazlalığıyla ve örtücülük kalitesinin bu nedenle azalmış olmasıyla açıklanabilir.[38] Araştırmamızda GP/MTA Fillapex kök kanal dolgu sisteminin daha etkili apikal örtücülük sağlamış olması ve bu sonucun istatistiksel olarak anlamlı bulunması, aslında MTA Filapex'in içeriğinde de rezin bulunmasına rağmen, materyalin temel içeriğinin MTA olması nedeniyle MTA'dan kaynaklı etkili örtücülük özelliği ve kenar adaptasyonu özelliklerine bağlanabilir.[43,44] Zira MTA sayılan olumlu özellikleri ile son yıllarda pek çok araştırmacı tarafından immatür dişlerin kök kanal tedavilerinde kullanımı önerilen bir materyaldir.[14,33,43,45-50] Bununla birlikte, in vitro çalışmalardan elde edilen verilerin klinik şartlarda elde edilecek sonuçlar ile birebir örtüşmeyebileceği de oldukça iyi bilinen bir konudur. Bu nedenle, MTA Fillapex ile ilgili klinik çalışmaların da yapılması ve materyalin immatür dişlerin endodontik tedavisindeki klinik başarısının değerlendiren ilave çalışmaların yapılması gerektiği kanısındayız.

Kalsifiye bariyerin poröz yapısından dolayı periapikal dokulardan kök kanal sistemi içerisine sıvı geçişi tam olarak engellenememektedir.[17] Bu nedenle apikal bölgedeki sızdırmazlığın sağlanmasında kullanılan kanal dolgu patının önemi büyüktür. Bununla birlikte araştırmamızda elde edilen sonuçların karşılaştırılabileceği geleneksel apeksifikasyon tedavisi uygulanmış dişlerde kanal dolgu patlarının apikal bölgedeki sızdırmazlığını değerlendiren herhangi bir in vitro çalışma bulunmamaktadır.

SONUÇ

Araştırmamızın sonuçlarına göre, MTA Fillapex kanal dolgu maddesinin özellikle apikale doğru genişleyen ve blunderbuss şeklinde açıklığa sahip immatür diş kök kanal dolgu sistemlerinde geleneksel apeksifikasyon tedavisinin ardından kanal dolumu amacıyla kullanımı tedavinin genel başarı açısından yarar sağlayabilir.

KAYNAKLAR

1. Duprez JP, Bouvier D, Bittar E. Infected immature teeth treated with surgical endodontic treatment and root-reinforcing technique with glass ionomer cement. Dent Traumatol 2004;20(4):233-40.
2. Simon S, Rilliard F, Berdal A, Machtou P. The use of mineral trioxide aggregate in one visit apexification treatment: a prospective study. Int Endod J 2007;40(3):186-97.
3. Cauwels GE, Pieters IY, Martens LC, Verbeeck RM. Fracture resistance and reinforcement of immature roots with gutta- percha, mineral trioxide aggregate and calcium phosphate bone cement: a standardized in vitro model. Dent Traumatol 2010;26(2): 137-42.
4. Witherspoon D, Ham K. One-visit apexification: tech-nique for inducing root-end barrier formation in apical closures. Prac Perio Aesth Dent 2001;13(6):455-60.
5. Mason C. Endodontics in children. In: Pitt Ford TR, ed. Harty's Endodontics In Clinical Practice. Oxford: Wright; 2004. p.183-93.
6. Weine FS. Alternatives to routine endodontic treatment. In: Weine FS, eds. Endodontic Therapy. 6th ed. St. Louis: Mosby Inc; 2004. p.513-45.
7. Soares J, Santos S, César C, Silva P, Sá M, Silveira F, et al. Calcium hydroxide induced apexification with apical root development: a clinical case report. Int Endod J 2008;41(8): 710-9.
8. Camp JH, Fuks AB. Pediatric endodontics: Endodontic treatment for the primary and young permanent dentition. In: Cohen S, Hargreaves KM, eds. Pathways of the pulp. 9th ed. St Louis: Mosby Inc; 2006. p.822-82.

9. Fuks AB, Heling I. Erken daimi dişlenme döneminde pulpa tedavisi. In: Pinkham JR, Casamassimo PS, McTigue DJ, Fields HW, Nowak AJ, ed. Çocuk Diş Hekimliği Bebeklikten Ergenliğe. 4. Baskı. Ankara: Atlas Kitapçılık; 2009. p.577-92.
10. Erdem AP, Sepet E. Mineral trioxide aggregate for obturation of maxillary central incisors with necrotic pulp and open apices. Dent Traumatol 2008;24(5):e38-41.
11. Shah N, Logani A, Bhaskar U, Aggarwal V. Efficacy of revascularization to induce apexification/apexogenesis in infected, nonvital, immature teeth: a pilot clinical study. J Endod 2008;34(8):919-25.
12. Frank A. Therapy for the divergent pulpless tooth by continued apical formation. J Am Dent Assoc 1966;72(1):87-93.
13. Kalaskar R, Tiku A, Damle SG. Periapical repair and apical closure of a pulpless tooth using calcium hydroxide: a case report. J Indian Soc Pedod Prev Dent 2004;22(3):158-61.
14. Rafter M. Apexification: a review. Dent Traumatol 2005;21(1):1-8.
15. Stuart CH, Schwarts SA, Beeson TJ. Reinforcement of immature roots with a new resin material. J Endod 2006;32(4):350-3.
16. Wilkinson KL, Beeson TJ, Kirkpatrick TC. Fracture resistance of simulated immature teeth filled with Resilon, gutta-percha, or composite. J Endod 2007;33(4):480-3.
17. Trope M. Treatment of the immature tooth with a non-vital pulp and apical periodontitis. Dent Clin North Am 2010;54(2):313-24.
18. Mackie IC. UK National Clinical Guidelines in Paediatric Dentistry. Management and root canal treatment of non-vital immature permanent incisor teeth. Faculty of Dental Surgery, Royal College of Surgeons. Int J Paediatr Dent 1998;8(4):289-93.
19. Fuks AB. Pulp therapy for the primary and young permanent dentitions. Dent Clin North Am 2000;44(3):571-96, vii.
20. Pitout E, Oberholzer TG, Blignaut E, Molepo J. Coronal leakage of teeth root-filled with gutta-percha or resilon root canal filling material. J Endod 2006;32(9):879-81.
21. Ishley DJ, El Deeb ME. An in vitro assessment of the quality of apical seal of thermomechanically obturated canals with and without sealer. J Endod 1983;9(6):242-5.
22. Kopper PM, Figueiredo JA, Della Bona A, Vanni JR, Bier CA, Bopp S. Comperative in vivo analysis of the sealing ability of three endodontic sealers in post-perpared root canals. Int Endod J 2003;36(12):857-63.
23. Mello I, Robazza CR, Antoniazzi JH. Influence of Er:YAG laser irradiation on apical sealing of four different sealers. Braz Dent J 2004;15(3):190-3.
24. Saleh IM, Ruyter IE, Haapasalo M, Ørstavik D. Survival of Enterococcus faecalis in infected dentinal tubules after root canal filling with different root canal sealers in vitro. Int Endod J 2004;37(3):193-8.
25. Bodrumlu E, Tunga U. Apical leakage of Resilon™ obturation material. J Contemp Dent Pract 2006;7(4):45-52.
26. Stratton RK, Apicella MJ, Mines P. A fluid filtration comparison of gutta-percha versus Resilon, a new soft resin endodontic obturation system. J Endod 2006;32(7):642-5.
27. Verissimo DM, Vale MS, Monteiro AJ. Comparison of apical leakage between canals filled with Gutta-percha/AH-Plus and the Resilon/Epiphany system when submitted to two filling techniques. J Endod 2007;33(3):291-4.
28. Kuga MC, Campos EA, Viscardi PH, Carrilho PZ, Xavier FC, Sivestre NP. Hydrogen ion and calcium releasing of MTA Fillapex and MTA Based formulations. RSBO 2011;8:271-6.
29. Lolayekar N, Bhat SS, Hedge S. Sealing ability of ProRoot MTA and MTA-Angelus simulating a one-step apical barrier technique--an in vitro study. J Clin Pediatr Dent 2009;33(4): 305-10.
30. Al Ansary MA, Day PF, Duggal MS, Brunton PA. Interventions for treating traumatized necrotic immature permanent anterior teeth: inducing a calcific barrier & root strengthening. Dent Traumatol 2009;25(4):367-79.
31. Deepti A, Schifa S, Muthu MS, Rathna Prabhu V. Apical closure of immature molar roots: A rare case report. Jaypee's Int J Clin Ped Dent 2008;1:54-7.
32. Viddyasagar M, Choudhari S, Raurale A, Dahapute S. Apexification and apexogenesis-a case report. Int J Contemp Dent 2010;1:52-4.
33. Shabahang S, Torabinejad M, Boyne PP, Abedi H, McMillan P. A comparative study of root-end Induction using osteogenic protein-1, calcium hydroxide and mineral trioxide aggregate. J Endod 1999;25(1):1-5.
34. Andreasen JO, Farik B, Munksgaard EC. Long-term calcium hydroxide as a root canal dressing may increase risk of root fracture. Dent Traumatol 2002;18(3):134-7.
35. Huang GT. Apexification: the beginning of its end. Int Endod J 2009;42(10):855-66.
36. Bergenholtz G. Micro-organisms from necrotic pulp of traumatized teeth. Odontol Revy 1974;25(4):347-58.
37. Pace R, Giuliani V, Pini Prato L, Baccetti T, Pagavino G. Apical plug technique using mineral trioxide aggregate: results from a case series. Int Endod J 2007;40(6):478-84.
38. Bodrumlu E, Tunga U. Coronal sealing ability of a new root canal filling material. J Can Dent Assoc 2007;73(7):623.
39. Ahlberg KM, Assavanop P, Tay WM. A comparison of the apical dye penetration patterns shown bye methylene blue and india ink in root-filled teeth. Int Endod J 1995;28(1):30-4.
40. Schafer E, Olthoff G. Effect of three different sealers on the sealing ability of both thermafil obturations and cold laterally compacted Gutta-Percha. J Endod 2002;28(9):638-42.
41. Kersten HW, Moorer WR. Particles and molecules in endodontic leakage. Int Endod J 1989;22(3):118-24.
42. Phillips RW. Skinner's science of dental materials. In: Phillips RW, ed. 9th ed. Philadelphia: W.B. Saunders; 1991.
43. Torabinejad M, Watson TF, Pitt Ford TR. Sealing ability of a mineral trioxide aggregate used as a retrograde root filling material. J Endod 1993;19(12):591-5.
44. Torabinejad M, Hong CU, McDonald F, Pitt Ford TR. Physical and chemical properties of a new root-end filling material. J Endod 1995;21(7):349-53.
45. Al-Kahtani A, Shostad S, Schifferle R, Bhambhani S. In-vitro evaluation of microleakage of an orthograde apical plug of mineral trioxide aggregate in permanent teeth with simulated immature apices. J Endod 2005;31(2):117-9.
46. Hachmeister DR, Schindler WG, Walker WA 3rd, Thomas DD. The sealing ability and retention characteristics of mineral trioxide aggregate in a model of apexification. J Endod 2002;28(5):386-90.
47. Kratchman SI. Perforation repair and one-step apexification procedures. Dent Clin North Am 2004;48(1):291-307.
48. Simon S, Rilliard F, Berdal A, Machtou P. The use of mineral trioxide aggregate in one visit apexification treatment: a prospective study. Int Endod J 2007;40(3):186-97.
49. D'Arcangelo C, D'Amario M. Use of MTA for orthograde obturation of nonvital teeth with open apices: report of two cases. Oral Surg Oral Med Oral Pathol Oral Radiol Endod 2007;104(4):e98-101.
50. Felippe WT, Felippe MC, Rocha MJ. The effect of mineral trioxide aggregate on the apexification and periapical healing of teeh with incomplete root formation. Int Endod J 2006; 39(1):2-9.