Süt Dişi Vital Pulpa Amputasyonlarında MTA ve $Ca(OH)_2$'nin Etkinliğinin Klinik ve Radyolojik Olarak Değerlendirilmesi

Evaluation of Efficacy of MTA and $Ca(OH)_2$ on Vital Pulpotomy in Primary Teeth Clinically and Radiologically

Yrd.Doç.Dr. Merve AKÇAY,[a]
Prof.Dr. Şaziye SARI[b]

[a]Çocuk Diş Hekimliği AD,
İzmir Katip Çelebi Üniversitesi
Diş Hekimliği Fakültesi, İzmir
[b]Çocuk Diş Hekimliği AD,
Ankara Üniversitesi
Diş Hekimliği Fakültesi, Ankara

Yazışma Adresi/*Correspondence:*
Yrd.Doç.Dr. Merve AKÇAY
İzmir Katip Çelebi Üniversitesi,
Diş Hekimliği Fakültesi,
Çocuk Diş Hekimliği AD,
İzmir, TÜRKİYE
mrv_orhan@hotmail.com

ÖZET Amaç: Bu çalışmada, süt dişlerinde; kalsiyum hidroksit (KH) ve mineral trioksit agregat (MTA) vital amputasyon uygulamalarının klinik ve radyolojik olarak değerlendirilmesi amaçlandı. **Gereç ve Yöntemler:** Yaşları 6-10 yıl arasında değişen 64 çocuğun, derin dentin çürüğü teşhisi konulan ve amputasyon tedavisi gereksinimi olduğu düşünülen toplam 64 alt süt azı dişi, KH ve MTA amputasyonu uygulanmak üzere rastgele iki çalışma grubuna ayrıldı. Tedavilerin tamamlanmasının ardından dişler, 3'er aylık aralıklarla 1 yıl boyunca klinik ve radyolojik olarak takip edildi. **Bulgular:** Klinik başarı, KH grubunda %96,8; MTA grubunda ise %100 olarak belirlendi ve gruplar arasında fark istatistiksel olarak anlamlı değildi (p=1,000). Radyografik başarı oranı ise, KH grubunda %73,3; MTA grubunda %100 olarak saptandı. MTA grubunun radyografik başarısı 9. ve 12. aylarda istatistiksel olarak anlamlı seviyede daha yüksek bulundu (p<0,006). **Sonuç:** Çalışma sonunda klinik ve radyografik olarak süt dişi canlı pulpa amputasyonlarında MTA'nın KH'e göre daha başarılı olduğu gözlendi.

Anahtar Kelimeler: Pulpotomi; kalsiyum hidroksit; mineral trioksit agregat; süt dişi

ABSTRACT Objective: The purpose of this study was clinical and radiological evaluation of the calcium hydroxide (CH) and mineral trioxide aggregate (MTA) vital amputation in primary teeth. **Material and Methods:** Sixty four primary lower molar teeth having a diagnosis of deep dentine caries and requiring vital pulpotomy in 64 children aged between 6-10 years were included in the study and were randomly divided in two study groups according to the pulpotomy material applied CH and MTA. The treatments were followed up clinically and radiologically once every three months for twelve months following the completion of treatments. **Results:** Clinical success rates were 96,8% for CH group, 100% for MTA group. There was no significant difference in the clinic success rates between groups (p=1,000). The radiographic success rates were 73.3% for CH group and 100% for MTA group. According to this result, a statistically significant difference was observed between groups at 9 and 12 months (p<0.006). **Conclusions:** According to clinical and radiological results of our study, MTA were particularly successful than CH in vital pulp amputation.

Key Words: Pulpotomy; calcium hydroxide; mineral trioxide aggregate; primary tooth

Turkiye Klinikleri J Dental Sci-Special Topics 2012;3(1):50-6

Enfekte veya etkilenmiş kuronal pulpa dokusunun cerrahi olarak çıkarılmasından sonra geride kalan ve canlı olduğu öngörülen kök pulpasının canlılığının korunmasına yardımcı olacak veya sabitlenmesini sağlayacak bir kapaklama ajanı ile örtüldüğü amputasyon tedavisi, çürüğün çok daha kolay ve kısa sürede ilerlediği süt dişlerinde en çok uygulanan endodontik tedavilerden biridir.[1] Amputasyon tedavilerinde geçmişten günümüze ideal kapaklama ajanının bulunabilmesi için çok farklı materyaller kullanılmış fakat mevcut materyaller arasında ideal bir amputasyon ajanı henüz tanımlanamamıştır.[2]

Copyright © 2012 by Türkiye Klinikleri

Süt dişi amputasyon tedavileri, uzun yıllardan beri geride kalan pulpa dokusunun devitalizasyonuna dayandırılan formokrezol (FK) ile yapılmaktaydı. Materyalin yüksek klinik başarı oranlarına rağmen postoperatif sistemik dağılımı, sitotoksitesi, pulpada inflamatuar yanıt oluşturması ve kanserojen potansiyeli nedeniyle kullanımı reddedilmekte ve yerine pulpanın vitalitesinin korunduğu alternatif medikamanlar önerilmektedir.[3,4]

Araştırmacılar ideal pulpa tedavisinde, kök pulpasının vital-sağlıklı kalması ve odontoblast tabakasıyla tamamen örtülü olması konusunda fikir birliğine varmışlardır. Kalsiyum hidroksit (KH), dentin rejenerasyonunu uyarma kapasitesi olduğu belirtilen ve kök pulpasının canlı kalmasını sağlayan ilk amputasyon ajanıdır.[5] Materyal, antibakteriyel özelliği nedeniyle diş hekimliğinde uzun yıllardır yaygın olarak kullanılan ve biyouyumluluğu diğer antibakteriyel ajanlarla kıyaslanan bir maddedir.[6] Bu yüzden vital pulpa tedavilerinde, yeni bir madde denenmesi gerektiğinde, KH uygun kontrol grubu olarak önerilmektedir. Ancak süt dişi amputasyon tedavilerinde, materyalin sıklıkla kronik pulpal inflamasyona ve içten rezorpsiyona neden olduğunun gösterilmesi KH'in amputasyon ajanı olarak kullanımını sınırlamıştır.[7,8]

Son yıllarda etki mekanizması genel olarak KH ile benzerlik sergileyen, hem deneysel hem de klinik olarak geniş çaplı kullanım alanı bulan mineral trioksit agregat (MTA), koruyucu canlı pulpa tedavileri için alternatif bir materyal olarak popülerlik kazanmaya başlamıştır.[9-12] Bu maddenin süt dişi amputasyon materyali olarak kullanımında da ümit verici sonuçlar sergilediği bir çok çalışmada bildirilmiştir.[13,14]

KH ve MTA'nın etki mekanizmaları benzer olarak nitelendirilmesine rağmen, iki materyalin bir arada değerlendirildiği çalışmaların oldukça kısıtlı olduğu gözlenmektedir.[8,15,16] Bu nedenle bu çalışmada KH ve MTA'nın klinik ve radyolojik olarak 12 ay süreyle değerlendirilmesi amaçlanmıştır.

GEREÇ VE YÖNTEMLER

Bu çalışma; Ankara Üniversitesi Diş Hekimliği Fakültesi Çocuk Diş Hekimliği Anabilim Dalı kliniğine başvuran ve herhangi bir sistemik rahatsızlığı bulunmayan, yaşları 6 ile 10 arasında değişen (ortalama 8,2 yıl) 27'si kız, 37'si erkek toplam 64 çocuk üzerinde in-vivo olarak gerçekleştirildi. Araştırma için gerekli olan etik kurul onayı, Ankara Üniversitesi Diş Hekimliği Fakültesi Araştırma Etik Kurulu Başkanlığı'ndan alındı (2/20 Sayılı; 19.10.2010). Ayrıca tedavi öncesi, araştırmaya dahil edilen tüm çocukların ebeveynleri tedaviler hakkında bilgilendirildi ve gerekli izin alınıp, aydınlatılmış onam formları imzalatıldı. Klinik ve radyografik muayene sonucu derin dentin çürüğü teşhisi konulan ve amputasyon tedavisi gereksinimi olduğu düşünülen toplam 64 diş (28 adet alt 1. süt azı dişi ve 36 adet alt 2. süt azı dişi) araştırma kapsamına alındı. Gruplara ait örneklerin sayısı oluşturulurken, MTA ve KH grupları arasında, başarı oranları yönünden en az %30'luk bir farkın, %80 güç ve %5 yanılma düzeyinde istatistiksel açıdan önemliliğini test etmek için, her grupta en az 30'ar olgunun bulunması gerekliliği dikkate alındı.

Klinik olarak spontan ağrı hikayesi, perküsyona ve palpasyona hassasiyet, ödem, apse ve fistül varlığı gibi geri dönüşümsüz pulpa inflamasyonunu düşündüren semptomları bulunmayan ve paslanmaz çelik kuron (PÇK) ile restore edilebilir durumda olan dişler araştırma kapsamına alındı. Radyolojik olarak ise, çürüğün temizlenmesi sırasında perfore olacağını düşündüren pulpaya çok yakın derin bir çürük lezyonu bulunan, lamina duranın ve periodontal aralığın sağlıklı olduğu, kökler arası bölgede lezyon olmayan, periapikal radyolusensi bulunmayan, patolojik dış kök rezorpsiyonu olmayan, iç rezorpsiyon içermeyen, pulpa içinde kalsifiye kitleler gözlenmeyen ve kök boyunun 2/3'ünün mevcut olduğu belirlenen dişler araştırma kapsamına alındı.

Belirtilen kriterler göz önünde bulundurularak araştırma kapsamına alınan 64 diş, rastgele iki ana çalışma grubuna ayrıldı. İlk gruptaki 32 dişe KH amputasyonu, diğer gruptaki 32 dişe ise MTA amputasyonu uygulanması planlandı. Topikal anestezi (Xylocain, Astra, Södertalje, İsveç) ve çenede bölgesel anestezi (Ultracain D-S ampul, Aventis Pharma, İstanbul, Türkiye) uygulamasının ardından, ilgili dişe lastik örtü yerleştirildi. Çürük mine dokusu, soğutmalı yüksek devirli el aletiyle steril elmas rond ve fissür frez (KG Sorensen, Zenith Dental ApS, Danimarka) yardımıyla kaldırıldı. Ekskavatör ve/veya düşük devirli el aleti ile kullanılan tungsten karbid rond frezler (Meisinger Hager&Meisinger GmbH, Almanya) yardımıyla, oyuğun yan duvarlarındaki ve mine-dentin birleşimindeki çürük dentin tamamen uzaklaştırıldıktan sonra, pulpa perforasyonu doğrulandığında pulpa odasının çatısı steril elmas fissür frez kullanılarak kaldırıldı. Dentin debrisleri enjektör ve iğne yardımıyla steril serum fizyolojik ile yıkanıp uzaklaştırıldı. Kuronal pulpa dokusu, pulpa odasının tabanını delmemeye dikkat edilerek keskin bir ekskavatör ve tungsten karbid rond frez yardımıyla çıkarıldı ve pulpa odası tekrar steril serum fizyolojik ile yıkanarak pulpa artıkları uzaklaştırıldı. Kanama kontrolü ilk olarak nem-

li steril pamuk peletlerle yapıldı. Bu işlem sırasında pulpadaki kanamanın 5 dk içinde kontrol edilemediği 2 diş çalışmaya dahil edilmedi. Bu aşamaları takiben geriye kalan 62 adet diş, rastgele iki gruba ayrıldı ve işlemler her bir tedavi grubuna uygun olarak tek hekim tarafından yürütüldü.

KH grubundaki 31 dişte bahsedilen ilk aşamalar gerçekleştirildikten ve kanama kontrolü sağlandıktan sonra, toz kalsiyum oksit (Kalsin, Aktu Ticaret, İzmir Türkiye) steril distile su ile karıştırılıp macun kıvamına getirilerek, steril pamuk peletle hafifçe bastırarak, kanal ağızlarını tamamen örtecek şekilde oyuk tabanına yerleştirildi.

Oyukların üzeri güçlendirilmiş çinko oksit öjenol (IRM; Dentsply, Milford, DE) ile kapatıldı. Ardından aynı seansta PÇK (3M Dental Products, Seefeld, Almanya) ile daimi restorasyonlar tamamlandı.

MTA grubundaki 31 dişte amputasyon uygulamasına ait ilk aşamaların gerçekleştirilmesinin ardından üretici firma önerileri doğrultusunda MTA tozu (ProRoot MTA; Dentsply Tulsa Dental, Tulsa, OK, ABD) 3:1 oranında steril su ile karıştırılarak açık olan pulpa dokusu üzerine kanal ağızlarını kapsayacak şekilde yerleştirildi. Materyal nemli ortamda sertleştiği için, saf su ile nemlendirilmiş pelet konulan oyukların üzeri güçlendirilmiş çinko oksit öjenol (IRM; Dentsply, Milford, DE) ile geçici olarak kapatıldı. Bir gün sonra ise pamuk pelet uzaklaştırılıp MTA'nın üzeri tekrar güçlendirilmiş çinko oksit öjenol (IRM; Dentsply, Milford, DE) ile kapatıldıktan sonra PÇK ile daimi restorasyon tamamlandı. Simantasyonun ardından tüm dişlerden bite-wing radyografiler alındı ve dişlerin 3, 6, 9 ve 12 aylık dönemlerde klinik ve radyolojik kontrolleri yapıldı.

Kontrol randevularında yapılan klinik muayenede; perküsyon ve palpasyona hassasiyet, kendiliğinden veya etkene bağlı ağrı şikayeti, dişetinde renk değişikliği, fistül ya da apse varlığı, patolojik sallanma varlığı değerlendirildi. Bu bulgulardan en az birinin gözlendiği dişler klinik olarak başarısız sayıldı. Radyografik muayenede ise; periapikalde veya kökler arası bölgede lezyon, iç ve dış patolojik kök rezorpsiyonu, periodontal aralıkta genişleme bulunup bulunmaması açısından değerlendirme yapıldı. Belirtilen radyografik bulgulardan herhangi birinin gözlendiği dişler radyografik olarak başarısız kabul edildi. Amputasyon tedavisinde iç rezorpsiyonu başarısızlık kabul eden genel görüş doğrultusunda, gözlem süresi içinde radyolojik olarak iç rezorpsiyon geliştiği saptanan dişler başarısız şeklinde değerlendirildi. Belirtilen klinik ve radyografik kriterlerin yanı sıra; kök kanalında tıkanma meydana gelmesi (pulpa kanal obliterasyonu) ise başarısızlık olarak değerlendirilmedi.

Verilerin analizi SPSS for Windows 11,5 paket programında yapıldı. İstatistiksel analizlerde olası tüm çoklu karşılaştırmalarda Tip I hatayı kontrol edebilmek için Bonferroni düzeltmesi yapıldı. KH ve MTA gruplarının klinik ve radyografik başarı oranlarının kıyaslanmasında Fisher'in Kesin Sonuçlu Ki-Kare testi kullanıldı. Bonferroni düzeltmesine göre $p<0,00625$ için sonuçlar istatistiksel anlamlı kabul edildi. KH ve MTA grupları içerisinde başarı oranlarının takip zamanına göre anlamlı değişim gösterip göstermediği McNemar testiyle değerlendirildi. Bonferroni düzeltmesine göre $p<0,0021$ için sonuçlar istatistiksel olarak anlamlı kabul edildi. Radyografik bulguların gruplara göre dağılımı Pearson'un Ki-Kare veya Fisher'in Kesin Sonuçlu Ki-Kare testi ile değerlendirildi. Bonferroni düzeltmesine göre $p<0,025$ için sonuçlar istatistiksel açıdan anlamlı kabul edildi.

BULGULAR

Klinik ve radyografik muayene sonucu, derin dentin çürüğü teşhisi konulan ve amputasyon tedavisi gereksinimi olduğu düşünülen, toplam 64 dişten 2'si tedavi işlemi sırasında pulpadaki kanamanın 5 dk içinde kontrol edilememesi nedeniyle çalışma kapsamından çıkarıldığı için, her grupta 31 diş olmak üzere toplam 62 adet süt 1. ve 2. azı dişi KH ve MTA amputasyonları yapılarak takip sürecine alınmış oldu. Üçer aylık periyotlarla yapılan on iki aylık takip sonunda MTA grubunda %100 klinik başarı gözlenirken, KH grubu için klinik başarı %96,8 olarak belirlendi. Fakat 12 aylık kontrol süreci sonunda klinik değerlendirmelere göre gruplar arasında istatistiksel yönden anlamlı fark olmadığı belirlendi ($p=1,000$).

Radyografik kontrollerde dikkate alınan kriterlere göre, 12 ay sonunda radyografik genel başarı, KH grubunda %73,3; MTA grubunda %100 olarak belirlendi. Radyografik değerlendirmelere göre 12 aylık kontrol süreci boyunca KH ve MTA gruplarının genel başarı oranlarının kıyaslaması Tablo 1'de verildi. Bu çizelgeye göre; MTA grubunun radyografik başarısı KH grubuna göre 9. ve 12. aylarda istatistiksel olarak anlamlı seviyede daha yüksek bulundu ($p<0,006$).

KH grubunda zamanla ilişkili olarak başarı oranının gittikçe azaldığı, MTA grubunda ise başarının izlem süresince stabilitesini koruduğu gözlendi. Grupların takip zamanlarına göre radyografik başarı oranları Şekil 1'de görülmektedir.

TABLO 1: KH ve MTA gruplarının genel başarı oranlarının kıyaslaması.

Takip Zamanı	KH	MTA	p-değeri[a]
3.Ay	31 (%100)	31 (%100)	-
6.Ay	26 (%83,9)	31 (%100)	0,053
9.Ay	23 (%76,7)	31 (%100)	0,005*
12.Ay	22 (%73,3)	31 (%100)	0,002*

[a]Fisher'in Kesin sonuçlu Ki-Kare testi (p<0,00625).
KH: Kalsiyum hidroksit; MTA: Mineral trioksit agregat.

Grupların izlem zamanları arasında fark olup olmadığının belirlenmesi için ikili karşılaştırmalar yapıldı. Yapılan ikili karşılaştırmalar sırasında toplam 24 alt hipotez kullanıldığından (p=0,05 yerine 0,05/24=0,0021) Bonferroni düzeltmesine göre p<0,0021 için sonuçlar istatistiksel olarak anlamlı kabul edildi. Çoklu karşılaştırmalar sonucunda izlem zamanlarının hiçbirinde istatistiksel anlamlı fark bulunmadı (p>0,002) (Tablo 2).

Radyografik değerlendirmeler sırasında bütün gruplar için dikkate alınan radyolojik bulgular ve bunlara ait istatistiksel veriler Tablo 3'de görülmektedir. İstatistiksel değerlendirme sonucunda gruplar arasında sadece normal pulpaya sahip olma (p=0,002) ve dış rezorpsiyon varlığı (p=0,024) açısından MTA lehine anlamlı fark bulundu.

MTA amputasyonları sonrasında dişlerin genel olarak normal pulpaya (%87,1) sahip olduğu, radyografik başarısızlık olmadığı, sadece 4 örnekte pulpa kanal obliterasyonu bulunduğu gözlendi. Buna karşın KH grubundaki toplam 8 adet radyografik başarısızlık olduğu ve dağılımın 2 örnekte iç rezorpsiyon, 6 örnekte dışl rezorpsiyon, 4 örnekte periapikal radyolusensi, 3 örnekte kökler arası bölgede kemik yıkımı şeklinde olduğu belirlendi. Bu başarısızlıkların bazı örneklerde kombinasyonlar şeklinde olduğu tespit edildi. KH grubunda 2 örnekte 6. ayda gözlenen iç rezorpsiyonun 12. ayda dış rezorpsiyonla birleştiği tespit edilerek dişlerin çekimine kara verildi.

TARTIŞMA

Amputasyon tedavisinde, kalan kök pulpasının kendini iyileştirmesi, canlılığını ve fonksiyonunu sürdürmesi hedefiyle, açılmış olan pulpa yüzeyinin koruyucu bir madde ile kapatılarak canlılığın sürdürülmesi şeklindeki bir tedavinin yapılması geniş kabul görmektedir.[17]

Dentin rejenerasyonunu uyarma kapasitesi olan ve kök pulpasının canlı olarak kalmasını sağlayan en klasik ajan hala KH'tir.[5] Son yıllarda etki mekanizması genellikle KH ile benzerlik sergileyen,[9,10] hem deneysel hem de klinik açıdan geniş çaplı kullanım alanı bulan MTA,[12] yüksek başarı oranları nedeniyle koruyucu canlı pulpa tedavileri için alternatif bir materyal olarak popülerlik kazanmaya başlamıştır.[13,14]

Ancak MTA'nın oldukça pahalı olması yaygın kullanımını hayli kısıtlamaktadır.[3] Bu da, süt dişi amputasyon materyali olarak ucuz, kullanım kolaylığı ve pratikliği sağlayan KH'in başarısızlık nedenlerinin tekrar tekrar sorgulanmasına ve bunları önlemeye yönelik girişimlerin bulunmaya çalışılmasına yol açmaktadır. KH'e

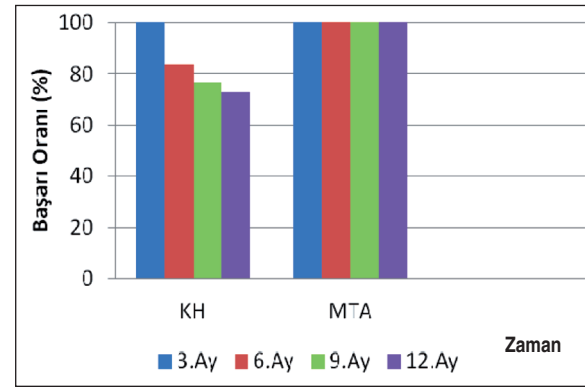

ŞEKİL 1: Grupların takip zamanlarına göre radyografik başarı oranları.
(Renkli hali için Bkz. http://dishekimligibilimleriozel.turkiyeklinikleri.com/)

TABLO 2: Her iki grup için izlem zamanları arasında başarı oranları yönünden yapılan çoklu karşılaştırma sonuçları.

Çoklu Karşılaştırmalar	KH Grubu	MTA Grubu
3.Ay – 6.Ay	p=0,063	p=1,000
3.Ay – 9.Ay	p=0,016	p=1,000
3.Ay – 12.Ay	p=0,008	p=1,000
6.Ay – 9.Ay	p=0,500	p=1,000
6.Ay – 12.Ay	p=0,250	p=1,000
9.Ay – 12.Ay	p=1,000	p=1,000

[a]McNemar testi (p<0,002).

TABLO 3: Radyografik bulguların gruplara göre dağılımı.

Radyolojik Bulgu	KH	MTA	p değeri
Normal Pulpa	16/31	27/31	0,002*
Pulpa Kanal Tıkanması	8/31	4/31	0,199
İç Rezorpsiyon	2/31	0/31	0,492
Dış Rezorpsiyon	6/31	0/31	0,024*
Periapikal Radyolusensi	4/31	0/31	0,113
Kökler Arası Bölgede Radyolusensi	3/31	0/31	0,238

Pearson'un Ki-Kare veya Fisher'in Kesin Sonuçlu Ki-Kare testi (p<0,025).

bağlı olarak gözlenen başarısızlıklar, tedavi öncesinde var olan pulpal inflamasyon, tedavi sonrası yapılan restorasyonun kenar sızıntısını engelleyememesi, enfekte kuron pulpasının tamamen çıkartılamaması ve ampute edilen pulpa dokusu ile kapaklama materyali arasında oluşan kan pıhtısı varlığı gibi birçok faktöre bağlanmaktadır.[18,19] Tüm bu risk faktörleri KH amputasyonu yanında aslında MTA amputasyonu için de geçerli olmakla birlikte, bu olumsuz faktörler katı hasta seçim kriterleri, PÇK uygulamaları ya da teknik hassasiyetle her iki grup için de engellenmeye çalışılabilir. Bu nedenle çalışmamızda KH ve MTA vital pulpa amputasyonlarının 12 ay süreyle klinik ve radyolojik olarak kıyaslanması amaçlanmıştır.

Çalışmamızda klinik başarı oranları 12 ay sonunda KH grubu için %96,8, MTA grubu için %100 olarak bulundu ancak bu oranlar arasında fark istatistiksel açıdan anlamlı değildi (p=1,000). Dolayısıyla 12 aylık takip süreci sonucunda kullanılan amputasyon materyalinin tedavinin klinik başarısını etkilemediği anlaşıldı. Araştırmamızda radyografik başarı oranları ise 12 ay sonunda KH grubu için %73,3; MTA grubu için ise %100 olarak bulundu ve gruplar arasında 9. ve 12. ay kontrollerinde istatistiksel anlamlı fark olduğu belirlendi ($p<0,006$). Bu sonuçlara ek olarak MTA'nın uzun dönemde bile sabit bir başarı grafiği çizmesi,[8,20] KH'in ise sürekli azalan bir eğriye sahip olması nedeniyle ilerleyen takip periyotlarında iki grup arasında daha fazla istatistiksel fark çıkabileceğini söylemek de mümkündür.[7,8]

Percinoto ve ark.; KH ile MTA amputasyonlarının etkinliklerini radyografik açıdan karşılaştırdıkları çalışmalarında 12. ay sonunda KH grubu için %13,33; MTA grubu için %4,44 genel başarısızlık belirlemiş ve bu farkın istatistiksel olarak anlamlı olmadığını bildirmişlerdir.[15] Araştırmacılar her iki materyalin de amputasyon tedavilerinde dikkatli olgu seçimiyle yeterli seviyede başarı sergileyebileceğini belirtmişlerdir. Bu araştırmada, takip süresinin 12 ayla sınırlı olması ve kanama kontrolünün ardından pulpanın iritasyonunu engellemek, inflamasyonu önlemek, tamir kapasitesini arttırmak amacıyla kortikosteroidli antibiyotik solüsyonu emdirilmiş pamuk peletlerin geçici olarak pulpa boşluğuna yerleştirilmesi, KH'in başarı oranlarının düşmesini engellemiş olabilir.

Sönmez ve ark.[16] ise; 24 ay sonunda genel başarı oranlarını FK için %76,9; FS için %73,3; KH için %46,1 ve MTA için %66,6 olarak bildirmişlerdir. Çalışma sonunda gruplar arasında anlamlı fark olmamasına rağmen KH grubunun diğer 3 gruba göre göreceli olarak başarısız olduğu vurgulanmıştır. Moretti ve ark.; 2 senelik takip sonucunda MTA grubunda radyografik olarak %100 başarı bildirirken, KH ile tedavi edilen grupta 3. ayda iç rezorpsiyon nedeniyle %35,7 oranında başarısızlık geliştiğini, takip süresi sonunda ise genel başarısızlık oranının %64'e yükseldiğini ve bu farkın istatistiksel açıdan anlamlı olduğunu bildirmişlerdir.[8] Araştırmacılar kanama kontrolünün önemini belirttikleri çalışmalarında, aynı sorunun hem KH hem de MTA için geçerli olduğunu, fakat KH amputasyonlarında pıhtı formasyonunun engellenememesi ve materyalle pulpa arasında temasın sağlanamamış olması nedeniyle iç rezorpsiyonların yüksek oranda gözlenmiş olabileceğini; MTA'nın ise nem varlığında bile sertleşebilmesi ve üstün örtücülüğü sayesinde bu sonuçların çıkmış olabileceğini bildirmişlerdir.

KH ve MTA'nın karşılaştırıldığı amputasyon çalışmaları kısıtlı olmakla birlikte, hasta seçim kriterleri, üst restorasyon seçimleri ve takip periyotları ile ilişkili olarak farklı sonuçların ortaya çıktığı gözlenmektedir. Fakat istatistiksel olarak anlamlı fark olmadığı durumlarda bile KH'in tüm çalışmalarda daha düşük başarı oranları sergilediğini vurgulamak önemlidir.

Bu çalışmada MTA grubunda hiç başarısızlık gözlenmemesi nedeniyle çoklu karşılaştırmalarda izlem zamanları arasında istatistiksel olarak anlamlı fark bulunmadı. KH grubunun ise zamanla azalan şekilde bir başarı oranı sergilemesine rağmen; çoklu karşılaştırmada hiçbir izlem zamanında anlamlı fark olmadığı belirlendi. Fakat 3.ay-9.ay (p=0,016) ve 3.ay-12.ay (p=0,008) çoklu karşılaştırmalarındaki "*p*" değerlerinin Bonferroni düzeltmesi nedeniyle istatistiksel olarak anlamlı kabul edilmediğine dikkat çekmek faydalı olacaktır. Zira bu değerler ayrıntılı incelendiğinde, takip periyotları arasındaki fark artıp takip süresi uzadıkça, sonuçların anlamlılık seviyesine yaklaştığı gözlenmektedir. Daha önce yapılan KH amputasyonlarında da materyalin başarısının zaman geçtikçe azaldığı gözlenmektedir.[6,8,21,22] Huth ve ark.[7] da benzer şekilde KH amputasyonlarında 1 sene sonunda %86 oranında gözlenen genel başarının, 2 senenin sonunda %53 gibi oldukça düşük değerlere ulaştığını bildirmişlerdir. Bu nedenle daha önce KH'in başarı oranlarının zamanla azaldığını belirten diğer çalışmalardan, bu çalışmadaki çoklu karşılaştırmada elde ettiğimiz değerlerden ve gittikçe düşen başarı grafiğinden yola çıkarak, çalışmamızda takip periyodunun nispeten kısa kabul edilebilecek bir süre olan 12 ay olması nedeniyle çoklu karşılaştırmalarında gruplar arasında fark çıkmadığını söylemek mümkündür. Yine bu çalışmadaki KH'e ait gittikçe azalan ve MTA'ya ait daha stabil başarı grafiğinden yola çıkarak, takip süresinin uzaması halinde KH'in başa-

rısızlığının artarak, MTA ile arasında istatistiksel bir fark oluşabileceğini söylemek mümkün olabilir.

KH patının 6. aydan itibaren yumuşamaya başlaması ve bütünlüğünü kaybetmesinin restorasyon altında boşlukların oluşmasına neden olduğu, bu durumun da bakteriyel enfeksiyon için geçiş yolu oluşturarak, KH amputasyonlarında çoğunlukla 6. aydan itibaren başarısızlığa neden olduğu daha önceki çalışmalarda bildirilmiştir.[23-25] Bizim çalışmamızda da başarısızlıkların 6. aydan sonra gözlenmesi mateyalin bütünlüğünü kaybettiği dönemin başarıyı önemli şekilde etkilediğine dair bir belirtidir. KH'in zamanla çözünmesinin ve bütünlüğünün bozulmasının aksine, Cardoso-Silva ve ark.; uzun dönem takipli çalışmalarında MTA materyalinde yer değişikliği ya da rezorpsiyon görülmediğini belirtmişlerdir.[13]

Konuyla ilgili yapılan uzun dönem takipli çalışmalar değerlendirildiğinde, MTA başarı oranlarının sabit olduğu ve en fazla birkaç dişi içeren radyografik başarısızlık olduğu gözlenmektedir.[8,20,26] Bu durum materyalin kendi üstün özelliklerine bağlanabilir. Zira MTA'nın pulpa odası gibi nemin tamamen kontrol alınmasının imkansız olduğu bölgelerde başarılı şekilde kullanıldığı, yara yüzeyindeki hemoraji ve eksuda varlığından etkilenmediği, amputasyon bölgesinde pulpa dokusunu koruduğu, hem yumuşak doku hem de sert doku rejenerasyonunu uyardığı bildirilmiş, üstün örtücülüğü ve ihmal edilebilir seviyedeki biyouyumluluğu ve rejenerasyon potansiyeli yanında pulpadaki yara iyileşmesine katkıda bulunduğu kanıtlanmıştır.[27-30] Tüm bu olumlu özellikler, MTA'nın yüksek başarısının stabil kalmasına ve iki grup arasındaki farklı başarı seviyelerine açıklık getirmektedir.

Başarısızlık olarak sayılmayan pulpa kanal tıkanıklığı da dahil olmak üzere radyolojik olarak hiçbir patolojik bulgunun olmaması, yani sağlıklı pulpaya sahip olma yönünden amputasyon materyalleri karşılaştırıldığında MTA'nın KH'e göre istatistiksel olarak anlamlı seviyede daha yüksek oranda sağlıklı pulpaya sahip olunmasını sağladığı belirlendi (p=0,002). Bu sonuç klinik ve radyografik olarak elde ettiğimiz bulgularla uyumludur. Başarısızlık olarak değerlendirilmeyen pulpa kanal tıkanıklığı ise daha önceki yapılan çalışmalarla uyumlu şekilde çalışmamızda da en sık görülen bulgudur.[20,26,31] KH amputasyonlarının tercih edilmemesinin en büyük nedenlerinden biri olan ve canlı pulpa amputasyonlarında özellikle KH amputasyonlarında sıkça karşılaşılan iç rezorpsiyon çalışmamızda sadece 2 dişte gözlendi. Çalışmamızda iç rezorpsiyon oranlarının düşük olması hasta seçim kriterleriyle ilişkilendirilebilir. İç rezorpsiyon, KH amputasyonlarının tercih edilmemesinin en büyük nedenlerinden biri olmasına rağmen çalışmalarda dış rezorpsiyon, kemikler arası bölgede ve periradiküler bölgede kemik yıkımı varlığı da yüksek oranlarda bildirilmiştir.[22] Bizim çalışmamızda da aynı doğrultuda KH grubunda 6 dişte dış rezorpsiyon, 4 dişte de periradiküler bölgede kemik yıkımı tespit edildi ve dış rezorpsiyon varlığı açısından MTA lehine istatistiksel olarak anlamlı fark belirlendi (p=0,024). Zurn ve Seale'de benzer şekilde KH amputasyonlarında kalsifik metomorfozdan sonra en sık görülen radyografik başarısızlığın dış rezorpsiyon (%41) ve kemikte radyolusensi (%32) olduğunu bildirmişlerdir.[22] Bu bilgilere ek olarak çalışmamızda MTA amputasyonları sonrasında iç rezorpsiyon, dış rezorpsiyon, periapikal radyolusensi ve kökler arası bölgede kemik yıkımının görülmemesi önemli bir bulgudur.

Amputasyon tedavisinde medikaman ile temas eden pulpa dokusunun canlı ve sağlıklı olması gerekliliği, tüm vital amputasyon ajanları için ortak bir faktör olmasına rağmen, bu çalışmadan elde ettiğimiz sonuçlar KH'in başarılı olabilmesinde bu faktörün çok daha önemli ve gerekli olduğunu göstermektedir. MTA materyali dokuları iyileştirme kapasitesi nedeniyle daha başarılı sonuçlar sergileyebilmektedir. Bu nedenle KH amputasyonlarında hasta seçim kriterlerinin MTA'ya göre çok daha hassas olması gerektiği gözlenmektedir.

Çalışma bütün olarak değerlendirildiğinde, süt dişi amputasyonunda MTA materyalinin klinik ve radyografik olarak oldukça tatmin edici sonuçlar verdiği tespit edilmiş olmasına rağmen materyalin KH'e göre oldukça pahalı olduğunu vurgulamak da gerekmektedir.[15,20,32] Fakat çok küçük yaşlarda amputasyon tedavisi gerektiren dişlerde, diğer amputasyon materyallerini uzun süreli kullanımlarında olası komplikasyonlara neden olabilmektedir. Bu durumlarda gerekebilecek çekim veya yer tutucu gibi maliyetli ve kullanımları zor çözümlere göre, yarar-maliyet dengesinin sağlanması nedeniyle, yüksek başarı oranlarına sahip MTA amputasyonlarının tercih edilmesi daha doğru bir yaklaşım gibi gözükmektedir. Ayrıca materyalin daha küçük paketlerle piyasaya sürülmesiyle önümüzdeki günlerde daha geniş bir kitle tarafından rutin bir şekilde kullanılacağı tahmin edilmektedir.

SONUÇ

Süt dişi vital pulpa amputasyonlarında 1 yıllık takip süresi sonunda MTA'nın KH'e göre klinik ve radyografik olarak daha başarılı olduğu gözlenmiştir.

KAYNAKLAR

1. Fuks AB. Pulp therapy for the primary and young permanent dentitions. Dent Clin North Am 2000;44(3):571-96.
2. Fuks AB. Current concepts in vital primary pulp therapy. Eur J Paediatr Dent 2002;3(3): 115-20.
3. Camp JH, Fuks AB. Pediatric endodontics:Endodontic treatment for the primary and young permanent dentition. In: Cohen S, Hargreaves KM, eds. Pathways of the Pulp. 9th ed. Mosby Elseiver; 2006.
4. Maroto M, Barberia E, Planells P, Garcia Godoy F. Dentin bridge formation after mineral trioxide aggregate (MTA) pulpotomies in primary teeth. Am J Dent 2005;18(3):151-4.
5. Ranly DM. Pulpotomy therapy in primary teeth: new modalities for old rationales. Pediatr Dent 1994;16(6):403-9.
6. Gruythuysen RJ, Weerheijm KL. Calcium hydroxide pulpotomy with a light-cured cavity-sealing material after two years. ASDC J Dent Child 1997;64(4):251-3.
7. Huth KC, Paschos E, Hajek-Al-Khatar N, Hollweck R, Crispin A, Hickel R, et al. Effectiveness of 4 pulpotomy techniques--randomized controlled trial. J Dent Res 2005;84(12):1144-8.
8. Moretti AB, Sakai VT, Oliveira TM, Fornetti AP, Santos CF, Machado MA, et al. The effectiveness of mineral trioxide aggregate, calcium hydroxide and formocresol for pulpotomies in primary teeth. Int Endod J 2008;41(7):547-55.
9. Holland R, de Souza V, Nery MJ, Otoboni Filho JA, Bernabe PF, Dezan Junior E. Reaction of rat connective tissue to implanted dentin tubes filled with mineral trioxide aggregate or calcium hydroxide. J Endod 1999; 25 (3):161-6.
10. Chacko V, Kurikose S. Human pulpal response to mineral trioxide aggregate (MTA): a histologic study. J Clin Pediatr Dent 2006; 30(3):203-9.
11. Dominguez MS, Witherspoon DE, Gutmann JL, Opperman LA. Histological and scanning electron microscopy assessment of various vital pulp-therapy materials. J Endod 2003;29 (5):324-33.
12. Schwartz RS, Mauger M, Clement DJ, Walker WA 3rd. Mineral trioxide aggergate: a new material for endodontics. J Am Dent Assoc 1999; 130(7):967-75.
13. Cardoso-Silva C, Barberia E, Maroto M, Garcia-Godoy F. Clinical study of Mineral Trioxide Aggregate in primary molars. Comparison between Grey and White MTA--a long term follow-up (84 months). J Dent 2011;39(2):187-93.
14. Zealand CM, Briskie DM, Botero TM, Boynton JR, Hu JC. Comparing gray mineral trioxide aggregate and diluted formocresol in pulpotomized human primary molars. Pediatr Dent 2010;32(5):393-9.
15. Percinoto C, de Castro AM, Pinto LM. Clinical and radiographic evaluation of pulpotomies employing calcium hydroxide and trioxide mineral aggregate. Gen Dent 2006; 54(4):258-61.
16. Sonmez D, Sari S, Cetinbas T. A Comparison of four pulpotomy techniques in primary molars: a long-term follow-up. J Endod 2008;34 (8):950-5.
17. Tziafas D, Smith AJ, Lesot H. Designing new treatment strategies in vital pulp therapy. J Dent 2000;28(2):77-92.
18. Schroder U. A 2-year follow-up of primary molars, pulpotomized with a gentle technique and capped with calcium hydroxide. Scand J Dent Res 1978;86(4):273-8.
19. Heilig J, Yates J, Siskin M, McKnight J, Turner J. Calcium hydroxide pulpotomy for primary teeth: a clinical study. J Am Dent Assoc 1984; 108(5):775-8.
20. Holan G, Eidelman E, Fuks AB. Long-term evaluation of pulpotomy in primary molars using mineral trioxide aggregate or formocresol. Pediatr Dent 2005;27(2):129-36.
21. Fishman SA, Udin RD, Good DL, Rodef F. Success of electrofulguration pulpotomies covered by zinc oxide and eugenol or calcium hydroxide: a clinical study. Pediatr Dent 1996;18(5):385-90.
22. Zurn D, Seale NS. Light-cured calcium hydroxide vs formocresol in human primary molar pulpotomies: a randomized controlled trial. Pediatr Dent 2008;30(1):34-41.
23. Hwas M, Sandrik JL. Acid and water solubility and strength of calcium hydroxide bases. J Am Dent Assoc 1984;108(1):46-8.
24. Rehfeld RL, Mazer RB, Leinfelder KF, Russell CM. Evaluation of various forms of calcium hydroxide in the monitoring of microleakage. Dent Mater 1991;7(3):202-5.
25. Cox CF, Subay RK, Ostro E, Suzuki S, Suzuki SH. Tunnel defects in dentin bridges: their formation following direct pulp capping. Oper Dent 1996;21(1):4-11.
26. Farsi N, Alamoudi N, Balto K, Mushayt A. Success of mineral trioxide aggregate in pulpotomized primary molars. J Clin Pediatr Dent 2005;29(4):307-11.
27. Torabinejad M, Watson TF, Pitt Ford TR. Sealing ability of a mineral trioxide aggregate when used as a root end filling material. J Endod 1993;19(12):591-5.
28. Torabinejad M, Rastegar AF, Kettering JD, Pitt Ford TR. Bacterial leakage of mineral trioxide aggregate as a root-end filling material. J Endod 1995;21(3):109-12.
29. Torabinejad M, Hong CU, Lee SJ, Monsef M, Pitt Ford TR. Investigation of mineral trioxide aggregate for root-end filling in dogs. J Endod 1995;21(12):603-8.
30. Bates CF, Carnes DL, del Rio CE. Longitudinal sealing ability of mineral trioxide aggregate as a root-end filling material. J Endod 1996;22(11):575-8.
31. Maroto M, Barberia E, Vera V, Garcia-Godoy F. Mineral trioxide aggregate as pulp dressing agent in pulpotomy treatment of primary molars: 42-month clinical study. Am J Dent 2007;20(5):283-6.
32. Naik S, Hegde AH. Mineral trioxide aggregate as a pulpotomy agent in primary molars: an in vivo study. J Indian Soc Pedod Prev Dent 2005;23(1):13-6.