

Karbonmonoksit Zehirlenmesi Sonucu Oluşan Demans (Olgu Sunumu)

Dementia Due to Carbon Monoxide Intoxication (Case Report)

Galip Akhan¹ Nezih Eren² Meltem Çetin³

¹Yrd.Doç.Dr. Süleyman Demirel Üniversitesi Tıp Fakültesi Nöroloji Anabilim Dalı, ISPARTA.

²Araş. Gör.Dr. Süleyman Demirel Üniversitesi Tıp Fakültesi Nöroloji Anabilim Dalı, ISPARTA.

³Yrd.Doç.Dr. Süleyman Demirel Üniversitesi Tıp Fakültesi Radyoloji Anabilim Dalı, ISPARTA.

Demans, beyni oldukça yaygın olarak etkileyen çeşitli sebeplerle oluşan bir sendromdur. Demans zihinsel işlevlerde, bellek, soyut düşünme ve yargılamada ağır ve süregelen yetersizlik durumudur (1).

Karbonmonoksit (CO) entoksikasyonu demans etiyojisinde sorumlu tutulan bir çok sebepten biridir (1). Yapılan insidans çalışmalarında kognitif fonksiyon bozukluğu, CO entoksikasyonu geçiren hastalarda % 15-40 oranında görülmektedir (2). Patolojik çalışmalarda globus pallidus ve hipokampusta nekroz, beyaz cevherde demiyelinizasyon ve serebral kortekste atrofi gözlenmiştir (3). Bu lezyonların karboksi hemoglobin veya sistemik hipotansiyonun watershed alanlarda oluşturduğu infarkt ile geliştiği bildirilmiştir (4). Bazı çalışmacılar CO entoksikasyonu sonucu geç gelişen nörolojik bulgular ve demans olguları bildirmişlerdir - (2,3,5). Kliniğimizde gördüğümüz CO entoksikasyonuna bağlı demans olgusunu, bilgisayarlı beyin tomografisi (BBT) ve magnetik rezonans görüntülemesi (MRG) ile literatür ışığında tartışmayı amaçladık.

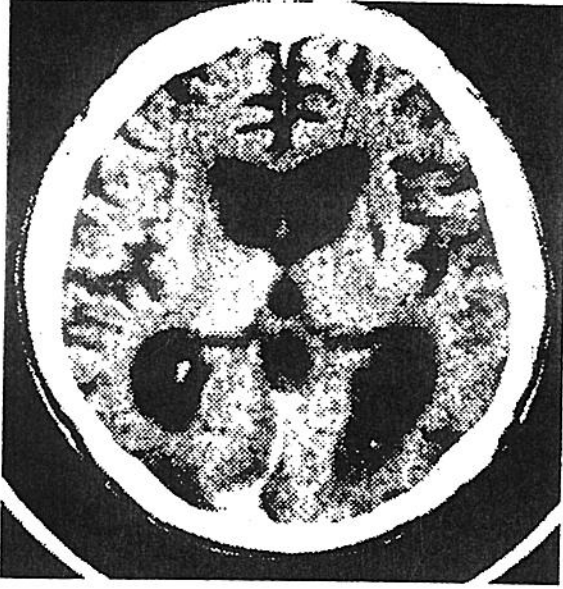
Olgu

Polikliniğimize görmediği şüphesi ile getirilen 30 yaşında erkek hasta 2 yıl önce banyo yaparken baygın olarak bulunmuş. Süni solunum yaptırılıp hastaneye kaldırılan hasta, CO entoksikasyonu tanısı ile yoğun bakıma alınmış. Bir ay süren koma sonrası yavaş yavaş bilinci açılmış. O zamandan beri entellektüel fonksiyonları düzelmeyen hastanın, işini

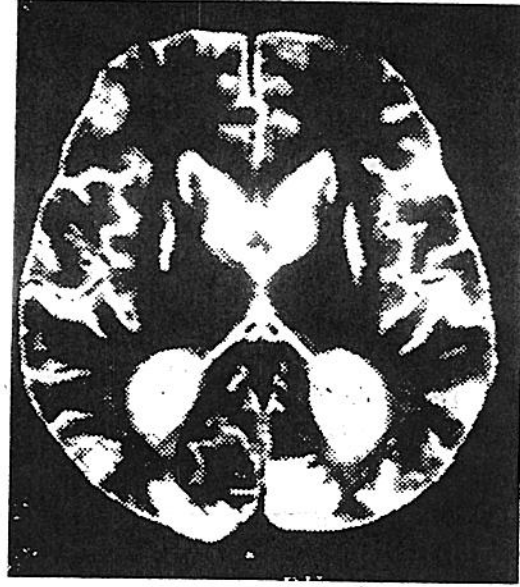
devam ettiremediği ve kendi başına dışarı çıkamadığı öğrenildi. Yapılan muayenesinde bilinç açık, oryantasyonu bozuk, konuşma monoton, duygulanım künt, bilateral dismetri ve disdiadokinezi saptandı. Konfrantasyon ile yapılan görme alanı muayenesinde görme alanının ileri derecede daraldığı gözlemlendi. Hastanın rutin kan ve idrar değerleri normal sınırlar içinde bulundu. Beyin tomografisinde serebral ve serebellar atrofi, ventriküllerde belirgin genişleme, globus pallidusta simetrik hipodens alanlar görüldü. Ayrıca bilateral oksipital ve oksipitoparietal bölgelerde hipodansite dikkati çekti. Kontrastlı incelemede bu hipodens alanların kontrast tutmadığı görüldü (Şekil 1). MRG'de, T2 ağırlıklı ve proton dansiteli görüntülerde her iki globus pallidusta simetrik hiperintens alanlar izlendi. Bilateral frontal ve oksipital bölge ile sağ temporal kortekste hiperintens alanlar dikkati çekti. Bu alanlar T1 ağırlıklı görüntülerde hipointens olarak gözlemlendi. Serebral ve serebellar atrofi ile ventriküller genişleme dikkati çekti (Şekil 2). Hasta ile iletişim sağlanamadığı için görme alanı çizilemedi. Kısa kognitif muayenede 29 puan üzerinden 12 puan verildi.

Tartışma

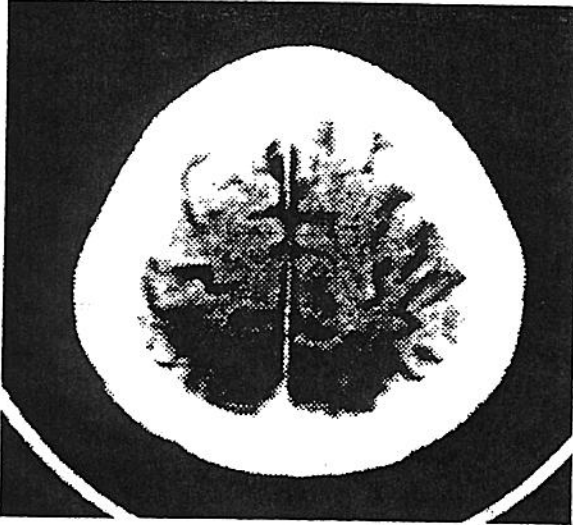
Karbonmonoksit zehirlenmesinde tablonun ağırlığı solunan havadaki CO yoğunluğuna, gazın alınma süresine ve kişinin genel sağlık durumuna bağlıdır. Bebeklerde, yaşlılarda, oksijen gereksinimini artıran ve taşınmasını bozan hastalıklarda risk yüksek olmaktadır (6). Genç bir hasta olan olgumuzda gelişen demans entoksikasyonun ciddiyeti ile orantılıdır.



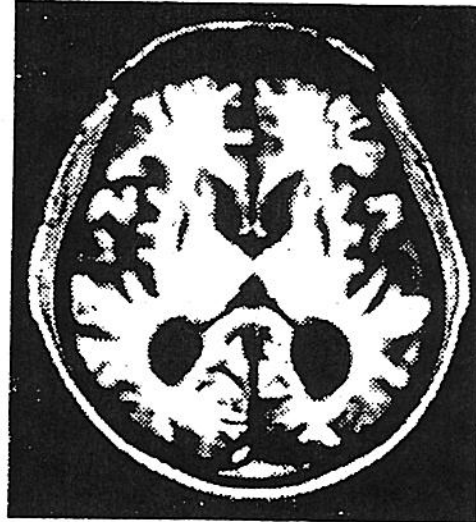
Şekil 1a-Serebral kortikal atrofi, ventriküllerde genişleme ve lentiform nükleuslarda bilateral hipodens alanlar izlenmektedir.



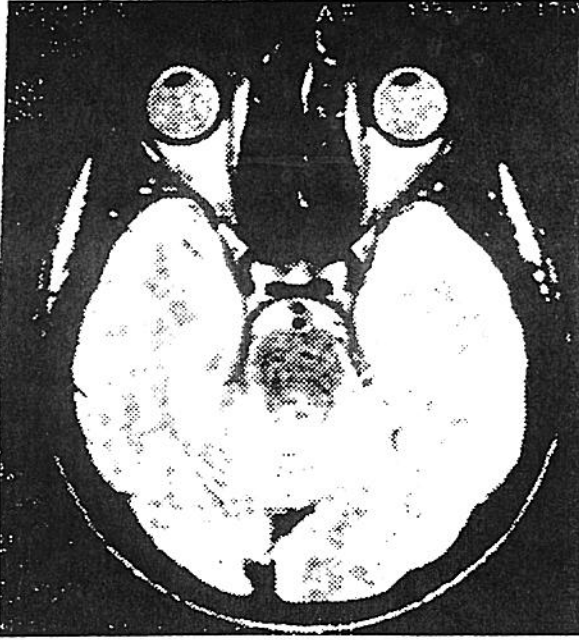
Şekil 2a-T₂ ağırlıklı MR incelemesinde ventriküllerde genişleme, her iki globus pallidusta hiperintens alanlar ve bilateral oksipital kortekste hiperintensite dikkati çekmektedir.



Şekil 1b-Oksipitoparietal bölgede bilateral hipodens alanlar mevcuttur.



Şekil 2b-Aynı bölgeden yapılan T₁ ağırlıklı incelemede globus pallidustaki lezyonlar hipointens olarak görülmektedir.



Şekil 2c-Proton dansite görüntüde her iki oksipital korteksteki hiperintens alanlarla birlikte sağ temporal bölgede de iki küçük hiperintens alan izlenmektedir.

Olgumuzda demans olayla beraber başlamıştır. Karbonmonoksit entoksikasyonu sonucu kognitif fonksiyonlarda bozukluk olayla beraber olabildięi gibi, klinik düzelmeyi takip eden ileri dönemlerde de gelişebilir. Literatürde 20-30 gün sonra apati gelişen olgular bildirilmiştir. Böyle olgularda yapılan çalışmalarda olayın primer hipoksiye baęlı olmadığı ve progressif fizyopatolojik olaylar sonucu geliştięi iddia edilmiştir (8).

CO entoksikasyonunda görülen patolojik bulgular 4 grup altında toplanır: a) Globus Pallidus nekrozu, b) Beyaz cevherde demyelizasyonla karakterli lezyonlar, c) Serebral kortekste "spongy" (süngerimsi) yumuşama şeklinde lezyonlar, d) Hipokampusta nekrotik lezyonlar (3).

Bu tip lezyonlardan ilk ikisi BBT ile görülebilmektedir. MRG'nin üstünlüğü, BBT'de net görülemeyen spesifik bazal gangliyon lezyonları ve korteks lezyonlarının daha net görülmesidir (8). Bizim olgumuzda da BBT ve MRG ile globus pallidustaki lezyonlar görülmüştür. Olgumuzda MRG'nin üstünlüğü, BBT'de görülemeyen frontal ve temporal bölgedeki lezyonları göstermesidir.

Kamada ve arkadaşları CO entoksikasyonu sonucu geç nörolojik bulguların fizyopatolojisini

araştırmak için MRG, single pozitron emisyon tomografisi (SPECT) ve Magnetik rezonans spektroskopisi (MRS) ile 20 gün sonra demans gelişen bir olguyu izlemişlerdir. Olguda MRG ile olayın 29. gününde bir patoloji görülmezken, 45 gün sonra bilateral periventriküler hiperintensitenin geliştięini tespit etmişlerdir. Kontrol filmlerinde 151 gün sonra periventriküler hiperintensitenin hafif azaldığını ve globus pallidusta hiperintensite belirlediğini bildirmişlerdir. Olguda 2,11,24, ve 42'inci günlerde yapılan SPECT'te bir patoloji tespit edilmemiştir. Yapılan MRS'te 29. gününde N-Asetil aspartat (NAA)'ın kreatinin içeren bileşiklere (Cr) oranının düştüğü, kolin içeren bileşiklerinin (Cho) Cr'e oranının arttığı ve bu bulguların 42.günde ise devam ettiğini gözlemişlerdir. Yapılan kontrol MRS'de 151. günde NAA'nın Cr'e oranı ile Cho'nin Cr'e oranının normal seviyelere geldiğini belirtmişlerdir. MRS'te NAA'nın düşük bulunması yüksek enerjili fosfatların transportunda bozukluk, Cho sinyallerinde artma ve beyaz cevherde demyelinizasyona işaret eder. Laktat nonspesifik bir patoloji göstergesi olup, genelde iskemi ve hipoksi ile ilgilidir. Sonuç olarak araştırmacılar laktat düzeylerinde bir deęişiklik olmadığı için, CO entoksikasyonunda gelişen geç nörolojik bulguların hipoksi veya iskemi ile ilgili olmadığı, başka bir fizyopatolojinin sorumlu olduęu ileri sürmüşlerdir (8).

CO entoksikasyonundaki patolojik olaylar ile hipoksi arasında baęlantı kuran araştırmacılar infarkt alanlarında oluşan akut lezyonları şu sebeplere baęlamışlardır: 1) Özellikle yetersiz beslenen bölgelerde kan akımının düşmesi ve/veya serebral ödemin yol açtığı dolaşım bozukluğu, 2) Karboksihemoglobinin oksijen transportunu bozması, 3) Pallidal hücrelerin CO'e karşı aşırı duyarlılığı. Geç dönemde görülen periventriküler demyelinizasyondan miyelin kılıflarında anoksiye baęlı ödem oluşması ve ciddi durumlarda oligodendriositlerin ölümü ile buradan salınan serbest radikallerin yol açtığı toksik olaylar sorumlu tutulmuştur (4).

Sonuç olarak; genç olmasına rağmen ağır bir entoksikasyon geçiren olgumuzda korteksteki, bazal ganglionlardaki ve beyaz cevherdeki yıkım demans tablosu oluşturmuştur. Olgumuzda gözlediğimiz bu deęişikliklerin ve demansın, CO entoksikasyonunda görülen hipoksiye mi baęlı olduęu, yoksa hipoksiye sekonder gelişen demyelinizasyonla karakterli progressif patolojik olaya mı baęlı olduęu tartışmalıdır. Olgumuz 1 ay kadar komada kaldığı ve bu süre içinde MRS gibi ileri incelemeler yapılmadığı için net bir şey söylemek mümkün

değildir. İleride yapılacak çalışmalar patolojinin daha net aydınlanmasına yönelik olmalıdır.

Kaynaklar

- 1-Öztürk M O. *Ruh sağlığı ve bozuklukları. Ankara: Hekimler Yayın Birliği, 1991: 223-41.*
- 2-Min SK. *A brain syndrome associated with delayed neuropsychiatric sequelae following acute carbon monoxide intoxication. Acta Psychiatr Scand 1986; 73: 80-6.*
- 3-Horowitz AL, Kaplan R, Sarpel G. *Carbon monoxide toxicity: MR imaging in the brain. Radiology 1987; 162: 787-8.*
- 4-Dury V, Jiddane M, Bunnan V, Rumaau C, Lavielle. *Sequela of carbon monoxide poisoning. J Neuroradiology 1987; 14: 60-5.*
- 5-Koyuncuoğlu HR, Başoğlu M, Özer B, Dikmen F. *Geç nörolojik semptomlar gösteren CO zehirlenmesi. İzmir Devlet Hastanesi Tıp Dergisi 1990; 27: 205-6.*
- 6-Meredith T, Vale A. *Carbonmonoxide poisoning. Br Med J 1988; 296: 77-8.*
- 7-Kamada K, Haukin K, Aoki T, Koiwa M, Kashivaba T, Iwasaki Y, Abe H. *Cerebral metabolic changes in delayed carbon monoxide sequelae studied by proton MR spectroscopy. Neuroradiology 1994; 36: 104-6.*
- 8-Herbert I, G S Howerd. *Stroke in cranial computed tomography and MRI. In: Lee SH, Rao KC, editors. New York: Mc Graw-Hill, 1980: 689-90.*

Yazışma Adresi:

Yrd.Doç.Dr. Galip Akhan

Süleyman Demirel Üniversitesi

Tıp Fakültesi Nöroloji Anabilim Dalı

32040/ISPARTA