T.C.
İZMİR KÂTİP ÇELEBİ ÜNİVERSİTESİ SAĞLIK BİLİMLERİ ENSTİTÜSÜ
AĞIZ, DİŞ VE ÇENE CERRAHİSİ ANABİLİM DALI

ATROFİK MAKSİLLADA FARKLI YÖNTEM VE SAYIDA YERLEŞTİRİLEN ZİGOMATİK VE DENTAL İMPLANTLARLA OLUŞTURULAN MODELLERDEKİ STRES DAĞILIMLARININ SONLU ELEMAN ANALİZİ İLE DEĞERLENDİRİLMESİ

Dt. Ömer ANKAYA
ORCID: 0000-0001-7473-7281
DOKTORA TEZİ

DANIŞMAN

Doç. Dr. Nihat LAÇİN

2022
İZMİR

T.C.
İZMİR KÂTİP ÇELEBİ ÜNİVERSİTESİ SAĞLIK BİLİMLERİ ENSTİTÜSÜ
AĞIZ, DİŞ VE ÇENE CERRAHİSİ ANABİLİM DALI

ATROFİK MAKSİLLADA FARKLI YÖNTEM VE SAYIDA YERLEŞTİRİLEN ZİGOMATİK VE DENTAL İMPLANTLARLA OLUŞTURULAN MODELLERDEKİ STRES DAĞILIMLARININ SONLU ELEMAN ANALİZİ İLE DEĞERLENDİRİLMESİ

Dt. Ömer ANKAYA
ORCID: 0000-0001-7473-7281
DOKTORA TEZİ

DANIŞMAN

Doç. Dr. Nihat LAÇİN

Bu çalışma, İzmir Katip Çelebi Üniversitesi Bilimsel Araştırma Projeleri (BAP) Koordinatörlüğü tarafından 2021-TDR-SABE-0002 proje numarası ile desteklenmiştir.

2022
İZMİR

KABUL VE ONAY SAYFASI

Sağlık Bilimleri Enstitü Müdürlüğüne;

İzmir Katip Çelebi Üniversitesi Sağlık Bilimleri Enstitüsü.....

Anabilim Dalı ..... **Programı** Çerçevesinde yürütülmüş olan bu çalışma, aşağıdaki jüri tarafından ..... Tezi olarak kabul edilmiştir.

Tez Savunma Tarihi : .... / .... / .....

Tez Danışmanı :.....

(Ünvanı, Adı Soyadı) (Üniversite) (İMZA)

Üye :….....

(Ünvanı, Adı Soyadı) (Üniversite) (İMZA)

Üye :….....

(Ünvanı, Adı Soyadı) (Üniversite) (İMZA)

Üye :….....

(Ünvanı, Adı Soyadı) (Üniversite) (İMZA)

Üye :….....

(Ünvanı, Adı Soyadı) (Üniversite) (İMZA)

ONAY : Bu .....tezi, Enstitü Yönetim Kurulu'nca belirlenen yukarıdaki jüri üyeleri tarafından uygun görülmüş ve kabul edilmiştir.

(İMZA)

(Ünvanı, Adı Soyadı)Enstitü Müdürü

YAYIMLAMA VE FİKRİ MÜLKİYET HAKLARI BEYANI

Enstitü tarafından onaylanan lisansüstü tezimin/raporumun tamamını veya herhangi bir kısmını, basılı (kağıt) ve elektronik formatta arşivleme ve aşağıda verilen koşullarla kullanıma açma iznini İzmir Katip Çelebi Üniversitesi'ne verdiğimi bildiririm. Bu izinle Üniversiteye verilen kullanım hakları dışındaki tüm fikri mülkiyet haklarım bende kalacak, tezimin tamamının ya da bir bölümününgelecekteki çalışmalarda (makale, kitap, lisans ve patent vb.) kullanım hakları bana aitolacaktır.

Tezin kendi orijinal çalışmam olduğunu, başkalarının haklarını ihlal etmediğimi ve tezimin tek yetkili sahibi olduğumu beyan ve taahhüt ederim. Tezimde yer alan telif hakkı bulunan ve sahiplerinden yazılı izin alınarak kullanılması zorunlu metinlerin yazılı izin alınarak kullandığımı ve istenildiğinde suretlerini Üniversiteye teslim etmeyi taahhüt ederim.

o **Tezimin/Raporumun tamamı dünya çapında erişime açılabilir ve bir kısmı veya tamamının fotokopisi alınabilir.**

o **Tezimin/Raporumun ……. tarihine kadar erişime açılmasını ve fotokopi alınmasını istemiyorum (İç kapak, Özet, İçindekiler ve Kaynakça hariç)**

o **Tezimin/Raporumun…… tarihine kadar erişime açılmasını istemiyorum ancak kaynak gösterilmek şartıyla bir kısmı veya tamamının fotokopisinin alınmasını onaylıyorum.**

o **Serbest Seçenek/Yazarın Seçimi**

…./…./….

İmza

Ad-Soyad

ETİK BEYAN

Bu çalışmadaki bütün bilgi ve belgeleri akademik kurallar çerçevesinde elde ettiğimi, görsel, işitsel ve yazılı tüm bilgi ve sonuçları bilimsel ahlak kurallarına uygun olarak sunduğumu, kullandığım verilerde herhangi bir tahribat yapmadığımı, yararlandığım kaynaklara bilimsel normlara uygun olarak atıfta bulunduğumu, tezimin kaynak gösterilen durumlar dışında özgün olduğunu, tez danışmanım Doç. Dr. Nihat LAÇİN danışmanlığında tarafımdan üretildiğini ve İzmir Katip Çelebi Üniversitesi Sağlık Bilimleri Enstitüsü Tez Yazım Kılavuzuna göre yazıldığını beyan ederim.

06/12/2022

Ömer ANKAYA

TEŞEKKÜR

Doktora eğitimimin başından itibaren cerrahi deneyimlerini, teorik bilgi birikimini ve hayata dair tecrübelerini benimle hiç çekinmeden paylaşan, tez çalışmamın her anında daima yol gösteren tez danışmanım Sayın Doç. Dr. Nihat LAÇİN'e,

Akademik eğitimim boyunca desteklerini her zaman hissettiğim ve tecrübelerinden faydalandığım bölümümüz Öğretim Üyeleri; Sayın Prof. Dr. Gülten KAVAK, Prof. Dr. Nergiz YILMAZ, Doç. Dr. Murat ULU, Doç. Dr. Onur ŞAHİN ve Dr. Öğretim Üyesi Hüseyin AKÇAY'a,

Hayatımın her anında bana güvenmekten bir an bile geri kalmayan, verdiğim kararlarda bana sonuna kadar güvenen, desteklerini her daim hissettiğim babam Mehmet ANKAYA'ya, annem Serpil ANKAYA'ya, kardeşlerim Fahri ANKAYA ve Cennet ANKAYA'ya,

Hayatıma girdiği günden beri gülen yüzüm olan, mutluluğum, destekçim, en büyük iyiki'm güzel eşim Pınar ANKAYA'ya,

İyi günde kötü günde desteğini hep arkamda hissettiğim, beraber yediğim beraber içtiğim dostum Dt.Eynar BERDELİ'ye,

Doktora eğitim sürecimize birlikte başladığımız, zor zamanları beraber göğüslediğimiz diğer eş kıdemlilerim Dr. Ceren EKMEKCİOĞLU, Dr. Oya TÖRÜN, Dt. Malik BAYRAMBEYLİ ve Dt. Xhini RIZAJ' a

Aynı danışmanın öğrencileri olduğumuz, beraber dertlendiğimiz beraber eğlendiğimiz Uzm. Dt. Berat ADAK ve Uzm. Dt. Çiğdem KARA'ya,

Beraber olmaktan mutluluk duyduğum, keyifle çalıştığım tüm asistan arkadaşlarıma, ameliyathane ve klinik personeline,

En içten teşekkürlerimi sunarım.

ÖZET

ANKAYA O. Atrofik Maksillada Farklı Yöntem ve Sayıda Yerleştirilen Zigomatik ve Dental İmplantlarla Oluşturulan Modellerdeki Stres Dağılımlarının Sonlu Eleman Analizi İle Değerlendirilmesi. İzmir Katip Çelebi Üniversitesi Sağlık Bilimleri Enstitüsü, Ağız Diş ve Çene Cerrahisi Anabilim Dalı, Doktora Tezi, İzmir, 2022

Amaç: Bu çalışmanın amacı, atrofik bir maksillaya farklı sayıda ve farklı planlamalarla dental ve zigomatik implantlar yerleştirilip, bukkal ve palatinal yönden oblik, okluzal yönden vertikal kuvvetler altında kemik dokular ve implant yüzeylerinde oluşan stres değerlerinin sonlu eleman analizi ile değerlendirilmesidir.

Materyal ve Metod: Bu çalışmada 3 farklı implant planlaması yapılarak bu planlamalardaki zigomatik implantlar 2 farklı teknikle (intrasinüs ve ekstrasinüs) yerleştirildi. Model 1'de intrasinüs tekniği ile quad zigoma implantı yerleştirildi. Model 2'de ektrasinüs tekniği ile quad zigoma implantı yerleştirildi. Model 3'te intrasinüs tekniği ile yerleştirilen dual zigoma implantlarına ek olarak 2 tane de konvansiyonel dental implant yerleştirildi. Model 4'te ektrasinüs tekniği ile yerleştirilen dual zigoma implantlarına ek olarak 2 tane de konvansiyonel dental implant yerleştirildi. Model 5'te intrasinüs tekniği ile yerleştirilen dual zigoma implantlarına ek olarak 4 tane de konvansiyonel dental implant yerleştirildi. Model 6'da ektrasinüs tekniği ile yerleştirilen dual zigoma implantlarına ek olarak 4 tane de konvansiyonel dental implant yerleştirildi. Oluşturulan modellere posterior bölgede 4 ve 6 nolu dişlerin santral fossalarından 150 N vertikal, bukkal tüberküllerden 150 N oblik ve palatinal tüberküllerden 150 N oblik kuvvetler uygulandı.

Bulgular: Farklı sayıda implantlarla oluşturulan modellerdeki stres değerleri incelendiğinde, stres değerlerinin implant sayısıyla ters orantılı olduğu ve implant sayısın artmasıyla azaldığı görülmüştür. Oblik kuvvetler, vertikal kuvvetlerden daha yıkıcı etkilere sebep olmuştur ve oblik kuvvetler kendi aralarında kıyaslandığında palatinal kuvvetler, bukkal kuvvetlere göre daha fazla stres oluşturmuştur. Alveolar kemikte oluşan stres değerlendirildiğinde kortikal kemikte oluşan stresin spongiöz

kemikte oluşan strese göre daha fazla olduğu ve von mises değerlerinin en fazla oluştuğu bölgelerin implantların boyun bölgeleri olduğu tespit edilmiştir. Modeller kıyaslandığında; en az stres, ekstrasinüs yerleşimli dual zigoma implantlarına ilave olarak 4 tane dental implantın yerleştirildiği modelde meydana gelmiştir.

Sonuç: Zigomatik implantlara ilave yerleştirilen dental implantların model üzerinde oluşan stresi azalttığı, oblik kuvvetlerin vertikal kuvvetlerden daha fazla stres yarattığı, intrasinüs ve ekstrasinüs tekniklerinin birbirine göre bariz üstünlüğünün olmadığı düşünülmektedir.

Anahtar Kelimeler: Atrofik maksilla, zigomatik implantlar, sonlu elemanlar stres analizi

ABSTRACT

ANKAYA O. Evaluation of Stress Distributions In Models Created With Different Methods And Numbers of Zygomatic And Dental Implants In Atrophic Maxilla By Finite Element Analysis. İzmir Katip Celebi University, Izmir Katip Celebi University Health Science Institute, Department Of Oral And Maxillofacial Surgery, Doctoral Thesis, İzmir, 2022

Objective: The goal of this study is to evaluate the stress values on bone tissues and implant surfaces under buccal and palatal oblique and occlusal vertical forces by placing dental and zygomatic implants with different numbers and different plans in an atrophic maxilla by finite element analysis.

Material-Method: In this study, 3 different implants were planned, and the zygomatic implants in these plans were placed with 2 different techniques (intrasinus and extrasinus). In Model 1, a quad zygoma implant was placed with the intrasinus technique. In Model 2, a quad zygoma implant was placed with the extrasinus technique. In Model 3, 2 conventional dental implants were placed in addition to the dual zygoma implants placed with the intrasinus technique. In Model 4, 2 conventional dental implants were placed in addition to the dual zygoma implants placed with the extrasinus technique, In Model 5, 4 conventional dental implants were placed in addition to the dual zygoma implants placed with the intrasinus technique. In Model 6, 4 conventional dental implants were placed in addition to the dual zygoma implants placed with the extrasinus technique. 150 N vertical forces from the central fossa, 150 N oblique forces from the buccal tubercles and 150 N oblique forces from the palatal tubercles of teeth 4 and 6 in the posterior region were applied to the models created.

Results: When the stress values in the models developed using different numbers of implants were examined, it was observed that the stress values were inversely proportional to the number of implants and decreased with the increase of the number of implants. Oblique forces caused more destructive effects than vertical forces, and palatal forces created more stress than buccal forces when oblique forces were compared among themselves. When the stress in the alveolar bone is evaluated, it has been determined that the stress in the cortical bone is higher than the stress in

the cancellous bone, and the regions where the von mises values occur the most are the neck regions of the implants. When the models are compared; The least stress occurs in the model in which 4 dental implants are placed in addition to the extrasinus placed dual zygoma implants.

Conclusion: It has been determined thought that dental implants placed in the zygomatic implants reduce the stress on the model, oblique forces create more stress than vertical forces, and intrasinus and extrasinus techniques do not have obvious superiority over each other.

Keyword: Zygomatic implants, finite element stress analysis, atrophic maxilla

İÇİNDEKİLER

KABUL VE ONAY SAYFASI i

YAYIMLAMA VE FİKRİ MÜLKİYET HAKLARI BEYANI ii

ETİK BEYAN iii

TEŞEKKÜR iv

ÖZET v

ABSTRACT vii

İÇİNDEKİLER ix

KISALTMALAR LİSTESİ .....

ŞEKİLLER .....

RESİMLER .....

TABLOLAR .....

1. GİRİŞ 1

2. GENEL BİLGİLER 2

2.1.Kemik Dokusu 2
2.1.1. Kemik Tipleri 2
2.1.1.1. Primer Kemik 2
2.1.1.2. Sekonder Kemik 3
2.1.1.2.1 Spongioz (Süngerimsi, Kansellöz) Kemik 3
2.1.1.2.2 Kortikal (Lameller) Kemik 3
2.1.2. Çene Kemiği 3
2.1.2.1. Kemik Sınıflandırılması 4
2.1.2.2. Atrofik Kemik Sınıflandırması 7

2.2.Maksiller Kemik ve Maksiller Sinüs 7
2.2.1. Maksilla Anatomisi 7
2.2.2. Maksiller Sinüs Anatomisi 8
2.2.3. Maksiller Sinüs Pnömatizasyonu 8
2.2.4. Maksiller Sinüs Fonksiyonları 9

2.3.Zigomatik Kemik 9
2.3.1. Zigomatik Kemiğin Anatomisi 9
2.3.2. Zigomatik Kemiğin Kemikleşmesi 10
2.3.3. Zigomatik Kemiğin Yüzeyleri 10
2.3.4. Zigomatik Kemiğin Çıkıntıları 10

2.4.Maksillada Rezorpsiyon 11

2.5.Dental İmplantlar 12
2.5.1. Dental İmplantların Tarihçesi 12
2.5.2. Dental İmplant Çeşitleri ve Sınıflandırılması 13
2.5.2.1. Yerleştirildikleri Bölgeye ve Destek Dokularına Göre İmplantlar 13
2.5.2.1.1 Kemik İçi (Endoosseöz) İmplantlar 13
2.5.2.1.2 Kemik Seviyesi ve Diş Eti Seviyesi İmplantlar 15
2.5.2.2. Yüzey Özelliklerine Göre İmplantlar 16
2.5.2.2.1 İşlenmemiş Yüzeyli İmplantlar 16
2.5.2.2.2 Kaplanmış Yüzeyli İmplantlar 16
2.5.3. İmplant Biyomateryalleri 16
2.5.3.1. Metal ve Metal Alaşımları 16
2.5.3.2. Seramik ve Karbon 17
2.5.3.3. Kompozitler ve Polimerler 17
2.5.4. İdeal Bir İmplant Materyalinde Bulunması Gereken Özellikler 17
2.5.5. Dental İmplantlarda Osseointegrasyon 18
2.5.6. İmplant Uygulaması Sırasında Dikkat Edilmesi Gereken Anatomik Yapılar 18

2.6.Atrofik Maksillada İlave Cerrahisiz Modifiye İmplant Uygulamaları 19
2.6.1. Kısa İmplantlar 19
2.6.2. Açılı İmplantlar 20
2.6.3. Pterigoid İmplantlar 21
2.6.4. Zigomatik İmplantlar 21
2.6.4.1. Zigomatik İmplant Endikasyonları 22
2.6.4.2. Zigoma İmplantlarının Kontrendikasyonları 23
2.6.4.3. Zigomatik İmplantların Avantajları ve Dezavantajları 23
2.6.4.4. Zigomatik İmplant Cerrahi Prosedürler 23
2.6.4.4.1 İnsizyon Çeşitleri 24
2.6.4.4.2 Zigoma implantı cerrahi teknikleri 25
2.6.4.5. Zigoma implant başarı indeksi: ZBI 39

2.7.Atrofik Maksillanın Rekonstrüksiyon Yöntemleri 39
2.7.1. Sinüs Ogmentasyonu Cerrahi Teknikleri 40
2.7.1.1. Açık Sinüs Tabanı Yükseltme Yaklaşımı 40
2.7.1.1.1 Tekniğin Basamakları 40
2.7.1.2. Kapalı Sinüs Tabanı Yükseltme İşlemi 41
2.7.1.2.1 Tekniğin Basamakları 41
2.7.2. Kemik Grefti Teknikleri 42
2.7.2.1. Onley Kemik Greftleri 43
2.7.2.2. İnterpozisyonel Greft Uygulaması 43

2.8.Kuvvet Analizleri 43
2.8.1. Temel Mekanik Kavramlar 43
2.8.2. Kuvvet Analiz Yöntemleri 45
2.8.3. Sonlu Elemanlar Analizi 46
2.8.4. Sonlu Elemanlar Analizi Yönteminin Aşamaları 47
2.8.4.1. Hazırlık Aşaması 47

2.8.4.2. Analiz Aşaması 48
2.8.4.3. Sonuçların Değerlendirilmesi..... 48
2.8.5. Sonlu Elemanlar Analizinin Avantaj ve Dezavantajları 48
2.8.6. Oral ve Maksilofasiyal Cerrahide Sonlu Eleman Analizi Yönteminin Kullanılması 49

3. GEREÇ VE YÖNTEMLER 51

3.1.Çalışma Modellerinin Oluşturulması 51

3.2.İmplant ve Protez Parçalarının Oluşturulması 53

3.3.Çalışma Modelleri 54

3.4.Çalışmada Kullanılan Parçaların Katı Modellemesinin Yapılması 57

3.5.Sınır Koşulları 60

3.6.Renk Skalası 62

3.7.Yükleme Koşulları 63

3.8.Kemik İmplant Bağlantı Durumu 63

4. BULGULAR 64

4.1.Quad Zigoma İmplantı Yerleştirilen Modeldeki Değerler 64
4.1.1. Zigoma İmplantları İntrasinüs Tekniği İle Yerleştirildiğinde Oluşan Değerler 64
4.1.1.1. Yerleştirilen İmplantların Boyun Bölgesinde Görülen Von Mises Stres Değerleri 64
4.1.1.2. Yerleştirilen İmplantları Çevreleyen Kortikal Kemikte Görülen Maksimum Principle Stres Değerleri 65
4.1.1.3. Yerleştirilen İmplantları Çevreleyen Kortikal Kemikte Görülen Minimum Principle Stres Değerleri 68
4.1.1.4. Yerleştirilen İmplantları Çevreleyen Spongiöz Kemikte Görülen Maksimum Principle Stres Değerleri 69
4.1.1.5. Yerleştirilen İmplantları Çevreleyen Spongiöz Kemikte Görülen Minimum Principle Stres Değerleri 71
4.1.1.6. Yerleştirilen İmplantları Çevreleyen Zigomatik Kemikte Görülen Maksimum Principle Stres Değerleri 73
4.1.1.7. Yerleştirilen İmplantları Çevreleyen Zigomatik Kemikte Görülen Minimum Principle Stres Değerleri 75
4.1.2. Zigoma İmplantları Ekstrasinüs Tekniği ile Yerleştirildiğinde Oluşan Değerler 78
4.1.2.1. Yerleştirilen İmplantların Boyun Bölgesinde Görülen Von Mises Stres Değerleri 78
4.1.2.2. Yerleştirilen İmplantları Çevreleyen Kortikal Kemikte Görülen Maksimum Principle Stres Değerleri 80
4.1.2.3. Yerleştirilen İmplantları Çevreleyen Kortikal Kemikte

Görülen Minimum Principle Stres Değerleri 81
4.1.2.4. Yerleştirilen İmplantları Çevreleyen Spongiöz Kemikte Görülen Maksimum Principle Stres Değerleri 83
4.1.2.5. Yerleştirilen İmplantları Çevreleyen Spongiöz Kemikte Görülen Minimum Principle Stres Değerleri 85
4.1.2.6. Yerleştirilen İmplantları Çevreleyen Zigomatik Kemikte Görülen Maksimum Principle Stres Değerleri 87
4.1.2.7. Yerleştirilen İmplantları Çevreleyen Zigomatik Kemikte Görülen Minimum Principle Stres Değerleri 89
4.1.3. Oluşan Değerlerin Kıyaslanması 92

4.2.Dual Zigoma Implant Ve 2 Dental Implant Yerleştirilen Modeldeki Değerler 93
4.2.1. Zigoma İmplantları İntrasinüs Tekniği İle Yerleştirildiğinde Oluşan Değerler 93
4.2.1.1. Yerleştirilen İmplantların Boyun Bölgesinde Görülen Von Mises Stres Değerleri 93
4.2.1.2. Yerleştirilen İmplantları Çevreleyen Kortikal Kemikte Görülen Maksimum Principle Stres Değerleri 95
4.2.1.3. Yerleştirilen İmplantları Çevreleyen Kortikal Kemikte Görülen Minimum Principle Stres Değerleri 97
4.2.1.4. Yerleştirilen İmplantları Çevreleyen Spongiöz Kemikte Görülen Maksimum Principle Stres Değerleri 99
4.2.1.5. Yerleştirilen İmplantları Çevreleyen Spongiöz Kemikte Görülen Minimum Principle Stres Değerleri 101
4.2.1.6. Yerleştirilen İmplantları Çevreleyen Zigomatik Kemikte Görülen Maksimum Principle Stres Değerleri 103
4.2.1.7. Yerleştirilen İmplantları Çevreleyen Zigomatik Kemikte Görülen Minimum Principle Stres Değerleri 105
4.2.2. Zigoma İmplantları Ekstrasinüs Tekniği ile Yerleştirildiğinde Oluşan Değerler 107
4.2.2.1. Yerleştirilen İmplantların Boyun Bölgesinde Görülen Von Mises Stres Değerleri 107
4.2.2.2. Yerleştirilen İmplantları Çevreleyen Kortikal Kemikte Görülen Maksimum Principle Stres Değerleri 109
4.2.2.3. Yerleştirilen İmplantları Çevreleyen Kortikal Kemikte Görülen Minimum Principle Stres Değerleri 111
4.2.2.4. Yerleştirilen İmplantları Çevreleyen Spongiöz Kemikte Görülen Maksimum Principle Stres Değerleri 113
4.2.2.5. Yerleştirilen İmplantları Çevreleyen Spongiöz Kemikte Görülen Minimum Principle Stres Değerleri 115
4.2.2.6. Yerleştirilen İmplantları Çevreleyen Zigomatik Kemikte Görülen Maksimum Principle Stres Değerleri 117
4.2.2.7. Yerleştirilen İmplantları Çevreleyen Zigomatik Kemikte Görülen Minimum Principle Stres Değerleri 119
4.2.3. Oluşan Değerlerin Kıyaslanması 121

4.3.Dual Zigoma Implant Ve 2 Dental Implant Yerleştirilen Modeldeki Değerler 123
4.3.1. Zigoma İmplantları İntrasinüs Tekniği İle Yerleştirildiğinde Oluşan Değerler 123

4.3.1.1. Yerleştirilen İmplantların Boyun Bölgesinde Görülen Von Mises Stres Değerleri 123
4.3.1.2. Yerleştirilen İmplantları Çevreleyen Kortikal Kemikte Görülen Maksimum Principle Stres Değerleri 125
4.3.1.3. Yerleştirilen İmplantları Çevreleyen Kortikal Kemikte Görülen Minimum Principle Stres Değerleri 127
4.3.1.4. Yerleştirilen İmplantları Çevreleyen Spongiöz Kemikte Görülen Maksimum Principle Stres Değerleri 129
4.3.1.5. Yerleştirilen İmplantları Çevreleyen Spongiöz Kemikte Görülen Minimum Principle Stres Değerleri 131
4.3.1.6. Yerleştirilen İmplantları Çevreleyen Zigomatik Kemikte Görülen Maksimum Principle Stres Değerleri 133
4.3.1.7. Yerleştirilen İmplantları Çevreleyen Zigomatik Kemikte Görülen Minimum Principle Stres Değerleri 135
4.3.2. Zigoma İmplantları Ekstrasinüs Tekniği ile Yerleştirildiğinde Oluşan Değerler 137
4.3.2.1. Yerleştirilen İmplantların Boyun Bölgesinde Görülen Von Mises Stres Değerleri 137
4.3.2.2. Yerleştirilen İmplantları Çevreleyen Kortikal Kemikte Görülen Maksimum Principle Stres Değerleri 139
4.3.2.3. Yerleştirilen İmplantları Çevreleyen Kortikal Kemikte Görülen Minimum Principle Stres Değerleri 141
4.3.2.4. Yerleştirilen İmplantları Çevreleyen Spongiöz Kemikte Görülen Maksimum Principle Stres Değerleri 143
4.3.2.5. Yerleştirilen İmplantları Çevreleyen Spongiöz Kemikte Görülen Minimum Principle Stres Değerleri 145
4.3.2.6. Yerleştirilen İmplantları Çevreleyen Zigomatik Kemikte Görülen Maksimum Principle Stres Değerleri 147
4.3.2.7. Yerleştirilen İmplantları Çevreleyen Zigomatik Kemikte Görülen Minimum Principle Stres Değerleri 149
4.3.3. Oluşan Değerlerin Kıyaslanması 151

4.4. Tüm Değerlerin Karşılaştırılması 152
4.4.1. Yerleştirilen İmplantların Boyun Bölgesinde Görülen Von Mises Stres Değerleri 152
4.4.2. Yerleştirilen İmplantları Çevreleyen Kortikal Kemikte Görülen Maksimum Principle Stres Değerleri 153
4.4.3. Yerleştirilen İmplantları Çevreleyen Kortikal Kemikte Görülen Minimum Principle Stres Değerleri 154
4.4.4. Yerleştirilen İmplantları Çevreleyen Spongiöz Kemikte Görülen Maksimum Principle Stres Değerleri 155
4.4.5. Yerleştirilen İmplantları Çevreleyen Spongiöz Kemikte Görülen Minimum Principle Stres Değerleri 156
4.4.6. Yerleştirilen İmplantları Çevreleyen Zigomatik Kemikte Görülen Maksimum Principle Stres Değerleri 157
4.4.7. Yerleştirilen İmplantları Çevreleyen Zigomatik Kemikte Görülen Minimum Principle Stres Değerleri 158

5. TARTIŞMA 159

6. SONUÇ VE ÖNERİLER 172

7. KAYNAKLAR 173

KISALTMALAR LİSTESİ

σe: Eşdeğer Stres, Von Mises Stres

3B: 3 boyutlu

a: İvme

BT: Bilgisayarlı Tomografi

CAD: Computer Aided Design

DICOM: Digital Imaging and Communications in Medicine

DOF: Degree of Freedom

F: Kuvvet

HU: Hounsfield Unit

Kgf: Kilogram kuvvet

m: Kütle

MPa: Megapaskal

N: Newton

P: Paskal

SEA: Sonlu Elemanlar Analizi

SEM: Sonlu Elemanlar Modeli

STL: Stereolithography

Zİ: Zigomatik İmplant

SESA: Sonlu Elemanlar Stres Analizi

ŞEKİLLER

Şekil 1. Lekholm ve Zarb'a göre kemik sınıflandırılması(19)..... 4
Şekil 2. Misch'e göre kemik sınıflandırılması (24) 5
Şekil 3. Cawood ve Howell atrofik kemik sınıflaması (35)..... 7
Şekil 4. Rhino"dan yapılan modellemelerin 3 boyutlu koordinatlar korunarak Fempro yazılımına aktarılması 57
Şekil 5. Bricks Elemanları..... 59
Şekil 6. Modellerin Sınır Koşulları 60
Şekil 7. Renk Skalaları..... 62
Şekil 8. Model 1'de bukkal kuvvet altında implant boyun bölgeleri üzerinde oluşan von mises stres değerleri..... 64
Şekil 9. Model 1'de vertikal kuvvet altında implant boyun bölgeleri üzerinde oluşan von mises stres değerleri..... 65
Şekil 10. Model 1'de palatinal kuvvet altında implant boyun bölgeleri üzerinde oluşan von mises stres değerleri..... 65
Şekil 11. Model 1'de bukkal kuvvet altında kortikal kemikte oluşan maksimum princible stres değerleri 66
Şekil 12. Model 1'de vertikal kuvvet altında kortikal kemikte oluşan maksimum princible stres değerleri 67
Şekil 13. Model 1'de palatinal kuvvet altında kortikal kemikte oluşan maksimum princible stres değerleri 67
Şekil 14. Model 1'de bukkal kuvvet altında kortikal kemikte oluşan minimum princible stres değerleri 68
Şekil 15. Model 1'de vertikal kuvvet altında kortikal kemikte oluşan minimum princible stres değerleri 69
Şekil 16. Model 1'de palatinal kuvvet altında kortikal kemikte oluşan minimum princible stres değerleri 69
Şekil 17. Model 1'de bukkal kuvvet altında spongiöz kemikte oluşan maksimum princible stres değerleri 70
Şekil 18. Model 1'de vertikal kuvvet altında spongiöz kemikte oluşan maksimum princible stres değerleri 71
Şekil 19. Model 1'de palatinal kuvvet altında spongiöz kemikte oluşan maksimum princible stres değerleri 71
Şekil 20. Model 1'de bukkal kuvvet altında spongiöz kemikte oluşan

minimum princible stres değerleri 72
Şekil 21. Model 1'de vertikal kuvvet altında spongiöz kemikte oluşan minimum princible stres değerleri 73
Şekil 22. Model 1'de palatinal kuvvet altında spongiöz kemikte oluşan minimum princible stres değerleri 73
Şekil 23. Model 1'de bukkal kuvvet altında zigomatik kemikte oluşan maksimum princible stres değerleri 74
Şekil 24. Model 1'de vertikal kuvvet altında zigomatik kemikte oluşan maksimum princible stres değerleri 75
Şekil 25. Model 1'de palatinal kuvvet altında zigomatik kemikte oluşan maksimum princible stres değerleri 75
Şekil 26. Model 1'de bukkal kuvvet altında zigomatik kemikte oluşan minimum princible stres değerleri 76
Şekil 27. Model 1'de vertikal kuvvet altında zigomatik kemikte oluşan minimum princible stres değerleri 77
Şekil 28. Model 1'de palatinal kuvvet altında zigomatik kemikte oluşan minimum princible stres değerleri 77
Şekil 29. Model 2'de bukkal kuvvet altında implant boyun bölgeleri üzerinde oluşan von mises stres değerleri 78
Şekil 30. Model 2'de vertikal kuvvet altında implant boyun bölgeleri üzerinde oluşan von mises stres değerleri 79
Şekil 31. Model 2'de palatinal kuvvet altında implant boyun bölgeleri üzerinde oluşan von mises stres değerleri 79
Şekil 32. Model 2'de bukkal kuvvet altında kortikal kemikte oluşan maksimum princible stres değerleri 80
Şekil 33. Model 2'de vertikal kuvvet altında kortikal kemikte oluşan maksimum princible stres değerleri 81
Şekil 34. Model 2'de palatinal kuvvet altında kortikal kemikte oluşan maksimum princible stres değerleri 81
Şekil 35. Model 2'de bukkal kuvvet altında kortikal kemikte oluşan minimum princible stres değerleri 82
Şekil 36. Model 2'de vertikal kuvvet altında kortikal kemikte oluşan minimum princible stres değerleri 83
Şekil 37. Model 2'de palatinal kuvvet altında kortikal kemikte oluşan

minimum princible stres değerleri 83
Şekil 38. Model 2'de bukkal kuvvet altında spongiöz kemikte oluşan maksimum princible stres değerleri 84
Şekil 39. Model 2'de vertikal kuvvet altında spongiöz kemikte oluşan maksimum princible stres değerleri 85
Şekil 40. Model 2'de palatinal kuvvet altında spongiöz kemikte oluşan maksimum princible stres değerleri 85
Şekil 41. Model 2'de bukkal kuvvet altında spongiöz kemikte oluşan minimum princible stres değerleri 86
Şekil 42. Model 2'de vertikal kuvvet altında spongiöz kemikte oluşan minimum princible stres değerleri 87
Şekil 43. Model 2'de palatinal kuvvet altında spongiöz kemikte oluşan minimum princible stres değerleri 87
Şekil 44. Model 2'de bukkal kuvvet altında zigomatik kemikte oluşan maksimum princible stres değerleri 88
Şekil 45. Model 2'de vertikal kuvvet altında zigomatik kemikte oluşan maksimum princible stres değerleri 89
Şekil 46. Model 2'de palatinal kuvvet altında zigomatik kemikte oluşan maksimum princible stres değerleri 89
Şekil 47. Model 2'de bukkal kuvvet altında zigomatik kemikte oluşan minimum princible stres değerleri 90
Şekil 48. Model 2'de vertikal kuvvet altında zigomatik kemikte oluşan minimum princible stres değerleri 91
Şekil 49. Model 2'de palatinal kuvvet altında zigomatik kemikte oluşan minimum princible stres değerleri 91
Şekil 50. Model 3'te bukkal kuvvet altında implant boyun bölgeleri üzerinde oluşan von mises değerleri 94
Şekil 51. Model 1'de vertikal kuvvet altında implant boyun bölgeleri üzerinde oluşan von mises değerleri 94
Şekil 52. Model 3'te palatinal kuvvet altında implant boyun bölgeleri üzerinde oluşan von mises değerleri 95
Şekil 53. Model 3'te bukkal kuvvet altında kortikal kemikte oluşan maksimum princible stres değerleri 96
Şekil 54. Model 3'te vertikal kuvvet altında kortikal kemikte oluşan

maksimum princible stres değerleri 96
Şekil 55. Model 3’te palatinal kuvvet altında kortikal kemikte oluşan maksimum princible stres değerleri 97
Şekil 56. Model 3’te bukkal kuvvet altında kortikal kemikte oluşan minimum princible stres değerleri 98
Şekil 57. Model 3’te vertikal kuvvet altında kortikal kemikte oluşan minimum princible stres değerleri 98
Şekil 58. Model 3’te palatinal kuvvet altında kortikal kemikte oluşan minimum princible stres değerleri 99
Şekil 59. Model 3’te bukkal kuvvet altında spongiöz kemikte oluşan maksimum princible stres değerleri 100
Şekil 60. Model 3’te vertikal kuvvet altında spongiöz kemikte oluşan maksimum princible stres değerleri 100
Şekil 61. Model 3’te palatinal kuvvet altında spongiöz kemikte oluşan maksimum princible stres değerleri 101
Şekil 62. Model 3’te bukkal kuvvet altında spongiöz kemikte oluşan minimum princible stres değerleri 102
Şekil 63. Model 3’te vertikal kuvvet altında spongiöz kemikte oluşan minimum princible stres değerleri 102
Şekil 64. Model 3’te palatinal kuvvet altında spongiöz kemikte oluşan minimum princible stres değerleri 103
Şekil 65. Model 3’te bukkal kuvvet altında zigomatik kemikte oluşan maksimum princible stres değerleri 104
Şekil 66. Model 3’te vertikal kuvvet altında zigomatik kemikte oluşan maksimum princible stres değerleri 104
Şekil 67. Model 3’te palatinal kuvvet altında zigomatik kemikte oluşan maksimum princible stres değerleri 105
Şekil 68. Model 3’te bukkal kuvvet altında zigomatik kemikte oluşan maksimum princible stres değerleri 106
Şekil 69. Model 3’te vertikal kuvvet altında zigomatik kemikte oluşan maksimum princible stres değerleri 106
Şekil 70. Model 3’te palatinal kuvvet altında zigomatik kemikte oluşan maksimum princible stres değerleri 107
Şekil 71. Model 4’te bukkal kuvvet altında implant boyun bölgeleri

üzerinde oluşan von mises stres değerleri 108
Şekil 72. Model 4’te vertikal kuvvet altında implant boyun bölgeleri
üzerinde oluşan von mises stres değerleri 108
Şekil 73. Model 4’te palatinal kuvvet altında implant boyun bölgeleri
üzerinde oluşan von mises stres değerleri 109
Şekil 74. Model 4’te bukkal kuvvet altında kortikal kemikte oluşan
maksimum princible stres değerleri 110
Şekil 75. Model 4’te vertikal kuvvet altında kortikal kemikte oluşan
maksimum princible stres değerleri 110
Şekil 76. Model 4’te palatinal kuvvet altında kortikal kemikte oluşan
maksimum princible stres değerleri 111
Şekil 77. Model 4’te bukkal kuvvet altında kortikal kemikte oluşan
minimum princible stres değerleri 112
Şekil 78. Model 4’te vertikal kuvvet altında kortikal kemikte oluşan
minimum princible stres değerleri 112
Şekil 79. Model 4’te palatinal kuvvet altında kortikal kemikte oluşan
minimum princible stres değerleri 113
Şekil 80. Model 4’te bukkal kuvvet altında spongiöz kemikte oluşan
maksimum princible stres değerleri 114
Şekil 81. Model 4’te vertikal kuvvet altında spongiöz kemikte oluşan
maksimum princible stres değerleri 114
Şekil 82. Model 4’te palatinal kuvvet altında spongiöz kemikte oluşan
maksimum princible stres değerleri 115
Şekil 83. Model 4’te bukkal kuvvet altında spongiöz kemikte oluşan
minimum princible stres değerleri 116
Şekil 84. Model 4’te vertikal kuvvet altında spongiöz kemikte oluşan
minimum princible stres değerleri 116
Şekil 85. Model 4’te palatinal kuvvet altında spongiöz kemikte oluşan
minimum princible stres değerleri 117
Şekil 86. Model 4’te bukkal kuvvet altında zigomatik kemikte oluşan
maksimum princible stres değerleri 118
Şekil 87. Model 4’te vertikal kuvvet altında zigomatik kemikte oluşan
maksimum princible stres değerleri 118
Şekil 88. Model 4’te palatinal kuvvet altında zigomatik kemikte oluşan

maksimum princible stres değerleri 119
Şekil 89. Model 4’te bukkal kuvvet altında zigomatik kemikte oluşan minimum princible stres değerleri 120
Şekil 90. Model 4’te vertikal kuvvet altında zigomatik kemikte oluşan minimum princible stres değerleri 120
Şekil 91. Model 4’te palatinal kuvvet altında zigomatik kemikte oluşan minimum princible stres değerleri 121
Şekil 92. Model 5’te bukkal kuvvet altında implant boyun bölgeleri üzerinde oluşan von mises değerleri 124
Şekil 93. Model 5’te vertikal kuvvet altında implant boyun bölgeleri üzerinde oluşan von mises değerleri 124
Şekil 94. Model 5’te palatinal kuvvet altında implant boyun bölgeleri üzerinde oluşan von mises değerleri 125
Şekil 95. Model 5’te bukkal kuvvet altında kortikal kemikte oluşan maksimum princible stres değerleri 126
Şekil 96. Model 5’te vertikal kuvvet altında kortikal kemikte oluşan maksimum princible stres değerleri 126
Şekil 97. Model 5’te palatinal kuvvet altında kortikal kemikte oluşan maksimum princible stres değerleri 127
Şekil 98. Model 5’te bukkal kuvvet altında kortikal kemikte oluşan minimum princible stres değerleri 128
Şekil 99. Model 5’te vertikal kuvvet altında kortikal kemikte oluşan minimum princible stres değerleri 128
Şekil 100. Model 5’te palatinal kuvvet altında kortikal kemikte oluşan minimum princible stres değerleri 129
Şekil 101. Model 5’te bukkal kuvvet altında spongiöz kemikte oluşan maksimum princible stres değerleri 130
Şekil 102. Model 5’te vertikal kuvvet altında spongiöz kemikte oluşan maksimum princible stres değerleri 130
Şekil 103. Model 5’te palatinal kuvvet altında spongiöz kemikte oluşan maksimum princible stres değerleri 131
Şekil 104. Model 5’te bukkal kuvvet altında spongiöz kemikte oluşan minimum princible stres değerleri 132
Şekil 105. Model 5’te vertikal kuvvet altında spongiöz kemikte oluşan

minimum princible stres değerleri 132
Şekil 106. Model 5’te palatinal kuvvet altında spongiöz kemikte oluşan minimum princible stres değerleri 133
Şekil 107. Model 5’te bukkal kuvvet altında zigomatik kemikte oluşan maksimum princible stres değerleri 134
Şekil 108. Model 5’te vertikal kuvvet altında zigomatik kemikte oluşan maksimum princible stres değerleri 134
Şekil 109. Model 5’te palatinal kuvvet altında zigomatik kemikte oluşan maksimum princible stres değerleri 135
Şekil 110. Model 5’te bukkal kuvvet altında zigomatik kemikte oluşan minimum princible stres değerleri 136
Şekil 111. Model 5’te vertikal kuvvet altında zigomatik kemikte oluşan minimum princible stres değerleri 136
Şekil 112. Model 5’te palatinal kuvvet altında zigomatik kemikte oluşan minimum princible stres değerleri 137
Şekil 113. Model 6’da bukkal kuvvet altında implant boyun bölgeleri üzerinde oluşan von mises değerleri 138
Şekil 114. Model 6’da vertikal kuvvet altında implant boyun bölgeleri üzerinde oluşan von mises değerleri 138
Şekil 115. Model 6’da palatinal kuvvet altında implant boyun bölgeleri üzerinde oluşan von mises değerleri 139
Şekil 116. Model 6’da bukkal kuvvet altında kortikal kemikte oluşan maksimum princible stres değerleri 140
Şekil 117. Model 6’da vertikal kuvvet altında kortikal kemikte oluşan maksimum princible stres değerleri 140
Şekil 118. Model 6’da palatinal kuvvet altında kortikal kemikte oluşan maksimum princible stres değerleri 141
Şekil 119. Model 6’da bukkal kuvvet altında kortikal kemikte oluşan minimum princible stres değerleri 142
Şekil 120. Model 6’da vertikal kuvvet altında kortikal kemikte oluşan minimum princible stres değerleri 142
Şekil 121. Model 6’da palatinal kuvvet altında kortikal kemikte oluşan minimum princible stres değerleri 143
Şekil 122. Model 6’da bukkal kuvvet altında spongiöz kemikte oluşan

maksimum princible stres değerleri 144
Şekil 123. Model 6'da vertikal kuvvet altında spongiöz kemikte oluşan maksimum princible stres değerleri 144
Şekil 124. Model 6'da palatinal kuvvet altında spongiöz kemikte oluşan maksimum princible stres değerleri 145
Şekil 125. Model 6'da bukkal kuvvet altında spongiöz kemikte oluşan minimum princible stres değerleri 146
Şekil 126. Model 6'da vertikal kuvvet altında spongiöz kemikte oluşan minimum princible stres değerleri 146
Şekil 127. Model 6'da palatinal kuvvet altında spongiöz kemikte oluşan minimum princible stres değerleri 147
Şekil 128. Model 6'da bukkal kuvvet altında zigomatik kemikte oluşan maksimum princible stres değerleri 148
Şekil 129. Model 6'da vertikal kuvvet altında zigomatik kemikte oluşan maksimum princible stres değerleri 148
Şekil 130. Model 6'da palatinal kuvvet altında zigomatik kemikte oluşan maksimum princible stres değerleri 149
Şekil 131. Model 6'da bukkal kuvvet altında zigomatik kemikte oluşan minimum princible stres değerleri 150
Şekil 132. Model 6'da vertikal kuvvet altında zigomatik kemikte oluşan minimum princible stres değerleri 150
Şekil 133. Model 6'da palatinal kuvvet altında zigomatik kemikte oluşan minimum princible stres değerleri 151

RESİMLER

Resim 1. Çene kemiklerinde rezorpsiyon süreci (51) 12
Resim 2 Tek parçalı ve iki parçalı implantlar (59) 14
Resim 3. Çok çeşitli implant makro tasarımlarını gösteren diyagram. (59) 14
Resim 4. Kemik Seviyesi ve Diş Eti Seviyesi implant (59)..... 15
Resim 5. Zigomatik İmplantlar (Nobel Biocare (a) (87),İmplance (b) (88)) 22
Resim 6. Le-Fort 1 insizyonu (102) 24
Resim 7. Kret tepesi ya da kret tepesinin palatinalinden yapılan alternatif insizyon (103) 25
Resim 8. İnfraorbital sinirin açığa çıkarılması (98) 28
Resim 9. Palatinal mukozanın kaldırılması (98) 28
Resim 10. Zigomatik çukurun açığa çıkarılması (98)..... 29
Resim 11.İmplantın Apikal Noktasının Görülmesi İçin Retraktör Yerleştirilmesi (103) 29
Resim 12. Sinüs membran refleksiyonu amacıyla pencere açılması (103)..... 29
Resim 13. Sinüs membranının kaldırılması (103) 30
Resim 14. Zigoma implantının pilot drilinin zigomatik kemikte yerleşimi (103) 30
Resim 15. İmplantın apikalinin yerleşeceği bölgede kemik perforasyonu oluşturulması (103) 31
Resim 16. Derinlik ölçer ile implant boyunun belirlenmesi (103) 31
Resim 17. Zigoma implantının yerleştirilmesi (103) 32
Resim 18. ZAGA prosedürü ile zigoma implantı uygulanması Tip 0 (113)..... 34
Resim 19. ZAGA prosedürü ile zigoma implantı uygulanması Tip 1 (113)..... 34
Resim 20. ZAGA prosedürü ile zigoma implantı uygulanması Tip 2 (113)..... 35
Resim 21. ZAGA prosedürü ile zigoma implantı uygulanması Tip 3 (113)..... 35
Resim 22. ZAGA prosedürü ile zigoma implantı uygulanması Tip 4 (113)..... 36
Resim 23. CAD-CAM programları kullanılarak cerrahi şablonların hazırlanması,dril yollarının belirlenmesi (115)..... 37
Resim 24. Steriolitografik yöntem ile üretilen cerrahi şablon (115)..... 37
Resim 25. Navigasyon sistemi ile implantın konumu ve açısının belirlenmesi (42,116) 38
Resim 26. Tomografi görüntüsü(169)..... 51
Resim 27. 3D-Doctor yazılımı görüntüsü 52

Resim 28. Activity 880 optik tarayıcı 53
Resim 29. 4 (Quad) Tane Zigoma İmplantı İle Oluşturulan Model (İntrasinüs) 54
Resim 30. 4 (Quad) Tane Zigoma İmplantı İle Oluşturulan Model (Ekstrasinüs)..... 55
Resim 31. 2 (Dual) Zigoma İmplantına İlave 2 Konvansiyonel Dental İmplantla Oluşturulan Model (İntrasinüs)..... 55
Resim 32. 2 (Dual) Zigoma İmplantına İlave 2 Konvansiyonel Dental İmplantla Oluşturulan Model (Ektrasinüs)..... 56
Resim 33. 2 (Dual) Zigoma İmplantına İlave 4 Konvansiyonel Dental İmplantla Oluşturulan Model (İntrasinüs)..... 56
Resim 34. 2 (Dual) Zigoma İmplantına İlave 4 Konvansiyonel Dental İmplantla Oluşturulan Model (Ektrasinüs)..... 57

TABLOLAR

Tablo 1. Elastiklik Modülü ve Poisson Oranları 58
Tablo 2. Modellerde kullanılan eleman ve düğüm sayıları 59
Tablo 3. Model 1'de implant boyun bölgeleri üzerinde oluşan von mises stres değerleri 64
Tablo 4. Model 1'de kortikal kemikte oluşan maksimum princible stres değerleri 66
Tablo 5. Model 1'de kortikal kemikte oluşan minimum princible stres değerleri 68
Tablo 6. Model 1'de spongiöz kemikte oluşan maksimum princible stres değerleri 70
Tablo 7. Model 1'de spongiöz kemikte oluşan minimum princible stres değerleri 72
Tablo 8. Model 1'de zigomatik kemikte oluşan maksimum princible stres değerleri 74
Tablo 9. Model 1'de zigomatik kemikte oluşan minimum princible stres değerleri 76
Tablo 10. Model 2'de implant boyun bölgeleri üzerinde oluşan von mises stres değerleri 78
Tablo 11. Model 2'de kortikal kemikte oluşan maksimum princible stres değerleri 80
Tablo 12. Model 2'de kortikal kemikte oluşan minimum princible stres değerleri 82
Tablo 13. Model 2'de spongiöz kemikte oluşan maksimum princible stres değerleri 84
Tablo 14. Model 2'de spongiöz kemikte oluşan minimum princible stres değerleri 86
Tablo 15. Model 2'de zigomatik kemikte oluşan maksimum princible stres değerleri 88
Tablo 16. Model 2'de zigomatik kemikte oluşan minimum princible stres değerleri 90
Tablo 17. Model 3'te implant boyun bölgeleri üzerinde oluşan von mises stres değerleri 93
Tablo 18. Model 3'te kortikal kemikte oluşan maksimum princible stres

değerleri..... 95
Tablo 19. Model 3’te kortikal kemikte oluşan minimum princible stres
değerleri..... 97
Tablo 20. Model 3’te spongiöz kemikte oluşan maksimum princible stres
değerleri..... 99
Tablo 21. Model 3’te spongiöz kemikte oluşan minimum princible stres
değerleri..... 101
Tablo 22. Model 3’te zigomatik kemikte oluşan maksimum princible stres
değerleri..... 103
Tablo 23. Model 3’te zigomatik kemikte oluşan minimum princible stres
değerleri..... 105
Tablo 24. Model 4’te implant boyun bölgeleri üzerinde oluşan von mises
stres değerleri 107
Tablo 25. Model 4’te kortikal kemikte oluşan maksimum princible stres
değerleri..... 109
Tablo 26. Model 4’te kortikal kemikte oluşan minimum princible stres
değerleri..... 111
Tablo 27. Model 4’te spongiöz kemikte oluşan maksimum princible stres
değerleri..... 113
Tablo 28. Model 4’te spongiöz kemikte oluşan minimum princible stres
değerleri..... 115
Tablo 29. Model 4’te zigomatik kemikte oluşan maksimum princible stres
değerleri..... 117
Tablo 30. Model 4’te zigomatik kemikte oluşan minimum princible stres
değerleri..... 119
Tablo 31. Model 5’te implant boyun bölgeleri üzerinde oluşan von mises
stres değerleri 123
Tablo 32. Model 5’te kortikal kemikte oluşan maksimum princible stres
değerleri..... 125
Tablo 33. Model 5’te kortikal kemikte oluşan minimum princible stres
değerleri..... 127
Tablo 34. Model 5’te spongiöz kemikte oluşan maksimum princible stres
değerleri..... 129
Tablo 35. Model 5’te spongiöz kemikte oluşan minimum princible stres
değerleri..... 131

Tablo 36. Model 5’te zigomatik kemikte oluşan maksimum princible stres değerleri 133
Tablo 37. Model 5’te zigomatik kemikte oluşan minimum princible stres değerleri 135
Tablo 38. Model 6’da implant boyun bölgeleri üzerinde oluşan von mises stres değerleri 137
Tablo 39. Model 6’da kortikal kemikte oluşan maksimum princible stres değerleri 139
Tablo 40. Model 6’da kortikal kemikte oluşan minimum princible stres değerleri 141
Tablo 41. Model 6’da spongiöz kemikte oluşan maksimum princible stres değerleri 143
Tablo 42. Model 6’da spongiöz kemikte oluşan minimum princible stres değerleri 145
Tablo 43. Model 6’da zigomatik kemikte oluşan maksimum princible stres değerleri 147
Tablo 44. Model 6’da zigomatik kemikte oluşan minimum princible stres değerleri 149
Tablo 45. Tüm modeller üzerinde implant boyun bölgelerinde oluşan von mises stres değerleri 152
Tablo 46. Tüm modeller üzerinde kortikal kemikte oluşan maksimum principle stres değerleri 153
Tablo 47. Tüm modeller üzerinde kortikal kemikte oluşan minimum principle stres değerleri 154
Tablo 48. Tüm modeller üzerinde spongiöz kemikte oluşan maksimum principle stres değerleri 155
Tablo 49. Tüm modeller üzerinde spongiöz kemikte oluşan minimum principle stres değerleri 156
Tablo 50. Tüm modeller üzerinde zigomatik kemikte oluşan maksimum principle stres değerleri 157
Tablo 51. Tüm modeller üzerinde zigomatik kemikte oluşan minimum principle stres değerleri 158

1. GİRİŞ

Aşırı rezorbe olmuş posterior maksillada, dental implant uygulamak çeşitli nedenlerden dolayı zordur. Üstelik hastaların hareketli protez kullanımı maksillanın atrofiye olma sürecini hızlandırmaktadır (1). Bu tarz klasik cerrahi yaklaşım; ekstraoral/ intraoral olarak kansellöz kemik grefti veya blok greft almak, bu greftlerle ogmentasyon yapmak veya sadece sinüs ogmentasyonu uygulamaktır. Ayrıca iliaktan alınan blok greft de uygulanabilmektedir. Fakat bu yöntemlerin hastanede kalım gerektirmesi, maliyetlerin fazla olması, morbidite riski ve kompleks bir tedavi olması başlıca dezavantajlar arasında sayılabilir. Özellikle sinüs ogmentasyonunda enfeksiyon riskinin yüksek olması, tedavi süresinin oldukça uzun olması bazı dezavantajlarındandır (2).

Zigomatik implant uygulanarak rehabilite edilen vakalarda tedavi süresi kısalır ve otojen greft alımı gerekmediği için morbidite riski azalır (3). Zigomatik implantlar, tümör cerrahisi sonucu rezeke edilen veya sistemik hastalıklara bağlı atrofiye olmuş maksillası olan hastalarda da başarılı bir şekilde kullanılmaktadır (4).

Diş hekimliği alanında da yerleştirilen implantların ve implantlar etrafındaki kemik dokuların fonksiyonel kuvvetlere karşı göstermiş oldukları tepkileri incelemek için stres analizleri kullanılmaktadır. İncelemesi yapılan alanın geometrisinin tam olarak taklit edilebilmesinden dolayı sonlu eleman analizi diş hekimliği alanında sıklıkla kullanılmaktadır (5).

Sonlu elemanlar analizi (SEA), genellikle mühendislik hesaplamalarında kullanılan, herhangi bir fiziksel niceliğe sahip bir maddenin çeşitli analizlerini gerçekleştirebilmek için kullanılan sayısal bir tekniktir. Ancak diş hekimliği alanında da sıklıkla kullanılmaktadır. Kemiğin kuvvete karşı cevabının öngörülebilmesi oldukça zordur. Ancak sonlu eleman analizleri incelendiğinde; elde edilen bulgular ile klinik vakalarda izlenen bulgular benzerlik gösterir. Bu yüzden SEA’lar başarılı bir yöntem olarak kabul edilmektedir (6).

Farklı zigomatik implant uygulama teknikleri ve bu tekniklerdeki farklı implant yerleşimleriyle oluşturulan alt gruplarda, fonksiyonel çiğneme kuvvetlerinin implantlar ve kemik üzerinde oluşturduğu gerilmelerin incelendiği SEA çalışmalarında, ideal implant konumları ve çene kemiği desteği değerlendirilerek, bütün tekniklerde yüklerin homojen dağıldığı, ideal implant yerleşimlerinin Zİ'nin atrofi öncesi dişlerin olduğu bölgede sonlandığı yerleşimler olduğu belirtilmektedir (7).

2. GENEL BİLGİLER

2.1. Kemik Dokusu

Vücudun ağırlık olarak %30-40' ını kemik dokusu oluşturur. Kemik dokusu vücuda destek sağlanmasında, iç organların korunmasında görev alır. Aynı zamanda vücuttaki en sert dokulardan biridir. Kimyasal yapısı %30 organik %70 inorganik matriksten oluşur. Tip I kollajen Organik matriksin % 90 'ınına katılır. Geri kalan % 10'luk kısım ise fosfolipid, mucoprotein glikoprotein gibi çeşitli makromolekülleri içerir. Kemiğin hücresel yapısını oluşturan hücreler ise osteositler, osteoblastlar ve osteoklastlardır. Yaralanmaya uğrayan kemikte vücuttaki diğer dokulardan farklı olarak onarımdan çok kendini yeniler. Böylece skar oluşumu gözlenmeden iyileşme gerçekleşmektedir. Sağlıklı bir bireyde rezorpsiyon ve rejenerasyon olayları birbirini izler şekilde devam eder. Bu metabolizma remodelling olarak adlandırılır (8). Cerrahi olarak yapılan osteotomi yada kırık oluşumu sonrasında segmentler ideal şekilde fikse edildiğinde kemik dokusu kendini yenileyerek doğal yapısında iyileşir (9).

Kemik dokusu vasküler beslenmesini ve rejeneratif potansiyelini periost denilen bağ doku yapıdan sağlamaktadır. Periost, kemiğe tutunmasını sağlayan yapı; Sharpey lifleridir. Bunlara ek olarak, periostun osteojenik hücre kaynağı görevi de vardır (10).

2.1.1. Kemik Tipleri

Kemik dokusunun 2 ayrı tipi vardır: Bunlar primer ve sekonder kemiktir. İntrauterin dönemde primer kemik, ilk oluşan kemiktir ve tamir olaylarında rol oynar. Primer kemik geçici bir formudur ve zaman geçtikçe sekonder kemiğe dönüşür.

2.1.1.1. Primer Kemik

İmmatür ve lamelsiz yapıda bulunan primer kemik embriyolojik gelişim döneminde oluşur. Primer kemiğin bir diğer ismi de ağsı kemiktir (woven kemiği). Yetişkin bir bireyde alveol kemik hariç kalvaryumundaki tüm yassı kemikler, zamanla sekonder kemiğe dönüşür. Primer kemik organize olmamış bir yapıdadır. Buna bağlı daha az mineralizedir ve osteosit miktarı da daha azdır. Kollajen lifler ise düzensiz yerleşmişlerdir ve dayanıklılığı azdır (11).

2.1.1.2. Sekonder Kemik

Lamellar kemik olarak da bilinen kemik sekonder kemiktir. Vücutta en fazla yük taşıma kapasitesine sahip kemiktir. Birbirine paralel ve düzenli kollajen liflerden oluşmuştur. Mineral içeriği çok olmasından dolayı sert bir yapıya sahiptir. Sekonder kemiğin iki türü vardır:

1. Spongioz (süngerimsi) kemik
2. Kortikal (kompakt) kemik (12).

2.1.1.2.1 Spongioz (Süngerimsi, Kansellöz) Kemik

Genel olarak kemiklerin orta kısmında bulunur. Bu yapı aralarında düzensiz boşluklar bulunan ince kemik trabeküllerinden oluşur. Bu boşluklarda kemik iliği bulunur. Bu sayede vasküler ve hücresel açıdan zengindir.

2.1.1.2.2 Kortikal (Lameller) Kemik

Tüm kemiklerin dış yüzeyinde kortikal kemik bulunur. Lamelsiz kemiklerin mineralizasyonunun artması ile oluşur. Spongioz kemiğe göre dayanıklılığı oldukça fazladır. Spongioz kemiğin aksine kollajen lifler düzenli yerleşmiştir (13).

2.1.2. Çene Kemiği

Çene kemiğini oluşturan yapılar, cribriform plate, kortikal kemik, kansellöz kemik ve bazal kemiktir (14). Çene kemiği dişleri desteklemektedir. Çene kemiği dişlerin sürmesiyle birlikte oluşmaya başlar. Dişlerin boyutları, yerleşimleri ve biyomekanik etkenler değişerek çene yapısı belirler (15). Mandibula kuvvetleri tek başına karşılayan bağımsız bir yapıda olarak bir kemiktir. Buna rağmen maksilla, biyomekanik işlev farklılığından dolayı zigomatik ark ve palatinal kemik sayesinde kuvvetleri uzağa dağıtır. Maksilla ve mandibula kıyaslandığında mandibulada spongiöz kemik yoğunluğu ve kortikal kemik kalınlığı daha fazla görülür (15). Mekanik gerilim azaldıkça dişlerin etrafında trabeküler kemik kaybı oluşur. Eğer aynı ark içindeki simetrik maksiller molar dişlerden karşısında kontağı olmayan dişin etrafındaki trabeküler yapının daha az olduğu görülmüştür (16). Kemik yoğunluğu da çenelerin bölgesine göre farklılık göstermektedir. En yoğun bölge anterior mandibula, sonrasında anterior maksilladır. Hemen ardından da en az yoğun bölge olan posterior mandibula gelir (17).

2.1.2.1. Kemik Sınıflandırılması

Kemik yoğunluğu kemiğin kalitesi, dayanıklılığı ve elasititesi gibi biyomekanik özelliklerini tanımlamaktadır (18).

Linkow (18), kemik yoğunluğunu;

- **Sınıf I:** Trabeküler yapı sık ve eşit aralıklı,
- **Sınıf II**: Üniform özellik az, trabeküler boşluklar fazla,
- **Sınıf III**: Geniş trabeküller arası boşluklar olarak sınıflamıştır (18)

Linkow (18), en ideal kemiğin sınıf I kemik olduğunu, implant-kemik bağlantısı açısından olumlu sonuçların sınıf II kemikte de alındığını ancak sınıf III kemiklerde implant ile kemik bağlantısının yetersiz olduğunu bildirmiştir (18).

Lekholm ve Zarb (19), anterior bölgedeki kemik için dört tip kemik kalitesinde bir sınıflama yapmışlardır (19):

- **Tip I:** Kortikal kemik homojendir.
- **Tip II:** Kortikal kemik kalın, trabeküler kemik yoğundur.
- **Tip III:** Kortikal kemik ince, trabeküler kemik yoğundur.
- **Tip IV:** Kortikal kemik ince, trabeküler kemik düşük yoğunluktadır. (Şekil 1)

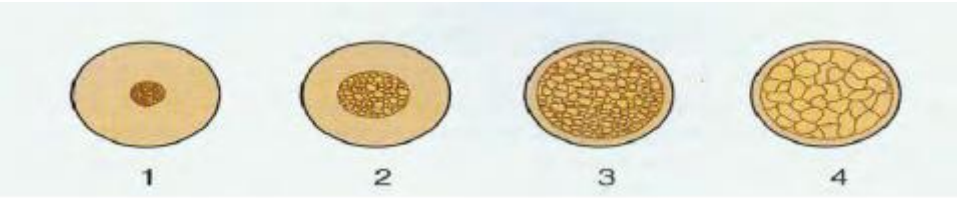

Şekil 1. Lekholm ve Zarb'a göre kemik sınıflandırılması(19)

Schnitman ve ark. (20) yaptıkları çalışmada, aynı cerrahi ve protetik protokolleri kullanarak kemik kalitesini dikkate alınmadan, aynı implantları

uygulamışlar, ve tip III kemiğin tip II kemiğe göre %10, tip IV kemiğin tip III kemiğe göre ise %22 oranında daha az implant başarısı elde ettiklerini bildirmişlerdir (20) Johns ve ark. (21) ise tip III kemikte %3, tip IV kemikte %28 oranında başarısızlık rapor etmiştir (21). Aynı implant tasarımı ile kemik kaliteleri farklı hastalarda standardize cerrahi ve protetik protokolün aynı başarıyı sağlamadığı görülmektedir (22,23).

Misch (24), kemiğin konumunu dikkate almadan, kemiğin kortikal ve trabeküler yapısına göre kemik yoğunluğunu sınıflamıştır (24).

- **D1 kemik:** Yoğun kortikal kemikten oluşur.
- **D2 kemik:** Kortikal kemik dışta daha az yoğun, içte kalındır.
- **D3 kemik:** Dışta daha ince ve porözlü kortikal kemik, içte ince trabeküler kemikten oluşur.
- **D4 kemik:** Kortikal kemik yok denecek kadar azdır ve tüm kemik hacmi ince trabeküler kemikten oluşur. (Şekil 2)

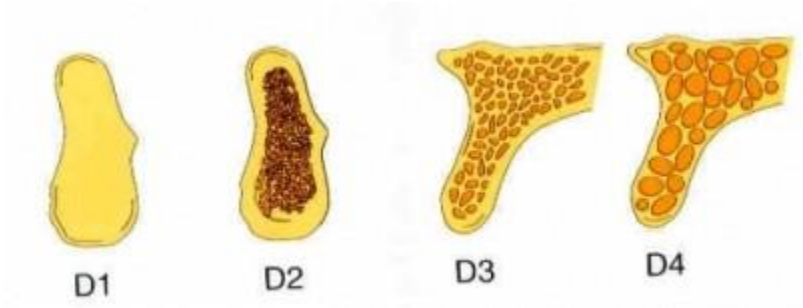

Şekil 2. Misch'e göre kemik sınıflandırılması (24)

Her kemik yoğunluğu için farklı tedavi planları, farklı cerrahi protokoller, farklı implant tasarımları, iyileşme süreleri ve farklı yükleme zamanları tanımlanmıştır. Bu doğrultuda, farklı yoğunluktaki kemiklerde benzer implant başarı sonuçları elde edilmiştir (25,26).

Literatürde, D1 kemik en sık % 6 oranında anterior mandibula, % 3 ile posterior mandibulada izlenmiştir. D1 kemik maksillada neredeyse izlenmez. D2 kemik en sık %66 anterior mandibulada, %50 posterior mandibulada görülmektedir. Maksillada ise, anteriorda %25, posteriorda %10'dur. D3 kemik en sık maksillada, anteriorda %75,

posteriorda %50, mandibulada ise anteriorda %25, posteriorda %46'dır. D4 kemik ise maksilla anteriorda %10, posteriorda %40 tır. Mandibulada ise %4' ten daha az izlenir (27,28).

Kemik yoğunluğu dokunma hissiyle veya radyografiler aracılığıyla belirlenebilir. Dokunma hissiyle, öngörülenden farklı yoğunlukta bir kemik fark edildiğinde, tedavi planı modifiye edilmelidir. Radyografik olarak, rutinde tedavi planlaması için kullanılan panoramik veya periapikal gibi konvansiyonel radyografilerde lateral kortikal kemik tabakaların yoğunluğu, trabeküler kemiği net görünmesini engelleyebilir ve D2 ve D3 kemik arasındaki farklılıklar değerlendirilemez (23). BT ile daha hassas bir değerlendirme yapmak mümkündür (29). BT görüntüsünü oluşturan her pikselin, dokunun yoğunluğuna bağlı değişen hounsfield ünitesi mevcuttur. Artan değer kemik yoğunluğundaki artışı ifade eder (30).

- D1: > 1250 Hounsfield ünitesi
- D2: 850-1250 Hounsfield ünitesi
- D3: 350-850 Hounsfield ünitesi
- D4: 150-350 Hounsfield ünitesi
- D5: < 150 Hounsfield ünitesi

Norton ve Gamble (31), Lekholm ve Zarb'ın kemik yoğunluğu dereceleri ile BT' den elde edilen veriler arasında korelasyon belirtmiştir (31). BT'den elde edilen kemik yoğunluğu dereceleri ile implant yerleşimi sırasında uygulanan tork kuvveti arasında paralel bir ilişki olduğunu gösteren çalışmalar mevcuttur (32,33). Engquist ve ark. (22) yumuşak kemiğe uygulanan implantların %78'inin kaybedildiğini bildirmiştir (22). Goodacre ve ark. (34) çalışmasında kemik kalitesi ideal olan bir kemiğe ve kemik kalitesi düşük yoğunlukta olan kemiğe uygulanan implantları kıyaslamışlardır. Bu çalışmada başarı oranını %84 olarak bildirilmiştir (34). Johns ve ark. (21) yaptığı düşük yoğunluğa sahip kretlere yerleştirilen 57 implantın 5 yıllık takibini yaptıkları çalışmada, yerleştirilen implantların %28’inin başarısız olduğu bildirilmiştir (21).

2.1.2.2. Atrofik Kemik Sınıflandırması

Cawood ve Howell (35), maksillada ve mandibulada görülen rezorpsiyonu 6 farklı gruba ayırarak şu şekilde sınıflamıştır (Şekil 3) (35):

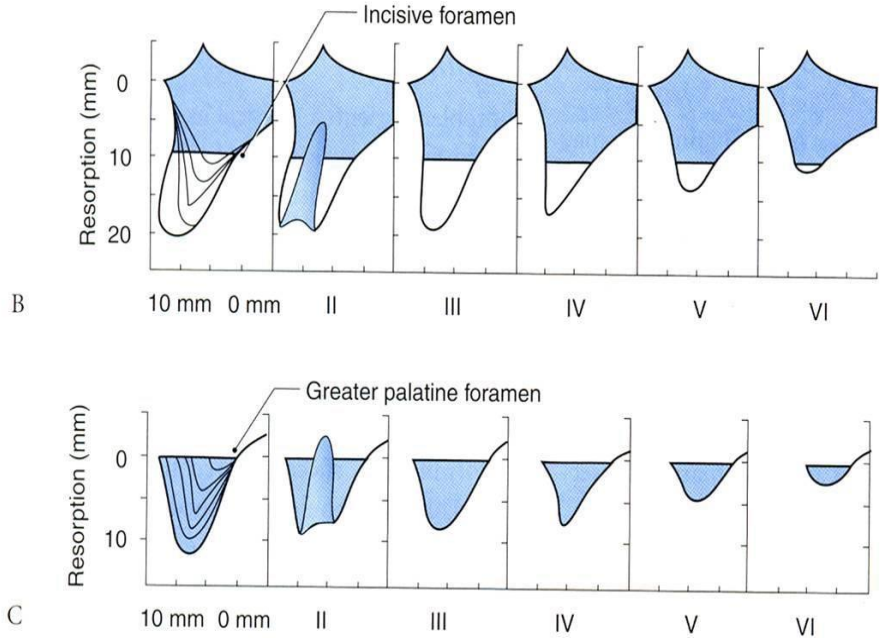

Şekil 3. Cawood ve Howell atrofik kemik sınıflaması (35)

Sınıf I: Dişli kret

Sınıf II: Diş çekimini takiben yeni iyileşmiş kret

Sınıf III: Genişliği ve yüksekliği uygun olan, yuvarlak formdaki kret

Sınıf IV: Yüksekliği uygun olan, ancak yetersiz genişliğe sahip bıçak sırtı kret

Sınıf V: Yetersiz yükseklik ve genişliğe sahip olan düzleşmiş formdaki kret

Sınıf VI: Çeşitli derecelerde bazal kemik kaybını içeren, basık, negatif formda kret

2.2. Maksiller Kemik ve Maksiller Sinüs

2.2.1. Maksilla Anatomisi

Maksilla 2 parçanın intermaksiller süturla birleşmesiyle oluşur. Piramit şekline sahip bu kemiğin toplamda 5 yüzü bulunur. Maksillayı oluşturan çıkıntılar frontal, zigomatik, korpus, alveolar ve palatinal çıkıntılardır. Yapısına katıldığı boşluklar da maksiller sinüs, ağız boşluğu, burun boşluğu ve orbitadır. Ayrıca infratemporal fossa

ve pterigopalatin fossanın da yapısına katılır (14,36). Anterior nazal çıkıntı maksillanın en çıkıntılı noktasıdır.

Maksilla yüzeyinde birçok küçük kasın orjinlerinden oluşan küçük çıkıntılar bulunur. Superior yüzeyi orbita tabanının, lateral yüzeyi ise infratemporal fossanın yapısına katılır. Maksillanın medial yüzeyleri de intermaksiller süturu ve lateral nazal duvarların oluşumunda rol oynamaktadır. Maksillanın içerisinde maksiller sinus denen yapı bulunmaktadır. Bu yapının içi hava doludur ve kafanın ağırlığının azaltılmasında rol oynar. Maksillanın güçlü butres noktaları; zigomatik butres, lateral piriform, palatal butreslerle ve burun tabanıdır (36,37).

2.2.2. Maksiller Sinüs Anatomisi

Maksiller sinüslerin boyutları yeni doğan bir bebekte 7x7x4 mm, hacmi de yaklaşık olarak 6-8 cm3' tür (38). Maksiller sinüslerin postero-anterior yönde yıllık ortalama büyüme miktarları 3 mm'dir. Vertikal olarak ise bu miktar 2 mm olmaktadır (39). Doğumdan sonraki 4.-5. aylarda sinüsler radyografik olarak görülebilir. Maksiller sinüsler 20'li yaşlara kadar gelişimlerini devam ettirirler. Maksiller sinüsün ortalama boyutları yetişkin bir bireyde 32x20x20 mm' ye, hacmi ise ortalama 15 ml'ye ulaşır (39,40).

Maksiller sinüs maksillanın korpusunda piramit şeklinde görülen bir yapıdır. Tavan kısmını orbita kavitesinin tabanı oluşturur. Taban kısmını ise, sert damak oluşturur. Posteriorsuperior damarlar ve sinirler maksiller sinüsün arka duvarında bulunan küçük foramenlerden geçer.

Maksiller sinüs ostiumu, orta meatusun infundibulumunda yer alır. Maksiller sinüs orta meatustan burun boşluğuna açılır. Bazı çalışmalarda yaklaşık %10-30 oranında aksesuar ostiumların da bulunduğu rapor edilmiştir (38,40).

2.2.3. Maksiller Sinüs Pnömatizasyonu

Maksiller sinüsler embriyolojik dönemde içi sıvı ile dolu keseciklerdir. Daha sonra doğumla birlikte hacimlerinde artış görülür. Hacimleri artmış olan bu kesecikler hava ile dolmaya başlarlar. Bu duruma "pnömatizasyon" denir. Sebebi tam olarak bilinmemesine rağmen maksiller sinüslerin hacmindeki artış hayat boyu sürmektedir. Özellikle maksilla posterior bölgedeki dişlerin kaybıyla birlikte pnömatizasyon hızı da

artmaktadır. Hatta maksiller sinüslerin altında kalan kemik kalınlığı 1 mm'nin altına düşebilmektedir (41,42).

Dişsizlik süresinin uzaması maksilla posterior bölgedeki rezorpsiyon sürecini değiştirmektedir. Görülen bu rezorpsiyon vertikal ve horizontal yöndedir. Bu rezorpsiyona maksiller sinüsün pnömatizasyonu da eklenince 3 yönlü bir rezorpsiyon görülür. Bazı vakalar sinüs pnömatizasyonunun kemik kaybını daha fazla getirdiğini göstermiştir. Ağız içi muayenede kemik kalınlıkları vertikal ve horizontal olarak yeterli gibi görünse de sinüs tabanı ile oral kavite arasında çok çok incelmiş bir kemik kalabilmektedir (43).

Maksiller sinus, gelişimini tamamlarken 3 atak gösterir. Bunlardan birincisi doğumdan 2,5 yaşına gelene kadar, ikincisi 7,5 ve 10 yaş arasında ve son olarak da 14 ile 16 yaş arasında görülür. Bu nedenle; eğer erken yaşta posterior maksillada diş kaybı göülürse, maksiller sinüsün pnömatizasyonu da artış gösterebilir (44).

2.2.4. Maksiller Sinüs Fonksiyonları

Paranasal sinüslerin fizyolojik olarak kesinleşmiş bir göreve sahip değillerdir. Araştırmacılara göre, sinüslerin fizyolojik görevleri şu şekildedir (45).

1. Hava yolunun açık tutulmasına yardımcı olmak
2. Kafatası ağırlığının hafifletilmesini sağlamak.
3. Hayati derecede önem taşıyan yapıları travmalara karşı korumak
4. Sesin rezonansının ayarlanmasında yardımcı olmak
5. Solunan havayı filtre ederek ısıtmak ve nemlendirmek.
6. Yüz iskeletinin gelişiminde görev almak.

2.3. Zigomatik Kemik

2.3.1. Zigomatik Kemiğin Anatomisi

Yüz iskeletinin önemli buttresslarından biri zigomadır. Kalın ve güçlü bir kemik olan zigoma, Lateral orta yüzün temel yapısını oluşturur. Zigoma yanağın en çıkıntılı noktasını oluşturduğu için yüz konturunda önemli etkiye sahiptir (46).

Zigoma, 4 tane çıkıntıya sahiptir. Bunlar orbital, temporal, maksiller ve frontal çıkıntılardır. Zigoma, inferior orbital fisürün lateralinde sfenoid kemiğin büyük kanadının zigomatik kreti ile zayıf bir artikülasyon yapar Zigoma, maksiller sinüsün

süperolateral ve süperoanterior kısmını oluşturur. Zigoma aynı zamanda orbita tabanının ve orbitanın lateral yüzeyinin büyük bir bölümünü de oluşturur. Kalın olmasından dolayı kırık görülen durumlarda ve tel veya plak fiksasyonunda da genellikle kullanım sebebidir. Zigomadaki temporal çıkıntı ile temporal kemiğin zigomatik çıkıntısı arasında artikülasyon oluşarak zigomatik arkı oluşturur. Bu zigomatikotemporal artikülasyon oldukça hassastır ve minimal kuvvetlerle bile sıklıkla kırılabilir (46).

Masseter kasının büyük bir bölümü zigomaya yapışır. Ayrıca temporal ve zigomatik kaslar da zigomaya yapışmaktadır (46).

2.3.2. Zigomatik Kemiğin Kemikleşmesi

Zigomatik kemiğin fetal yaşamın 8. haftasında oluşan bir malar, iki orbital parça olarak 3 merkezden kemikleştiği söylenmektedir. Fetal yaşamın 5. Ayında ise bu parçalar kaynaşır (47).

2.3.3. Zigomatik Kemiğin Yüzeyleri

Temporal yüzeyi iç bükeyken, malar yüzey dışbükeydir. Trianguler bölgede maksilla ile eklemi artiküler yüzey yapar. Lateralde pürüzsüz bir yüzeye sahiptir. Zigomatik kemiğin üst kısmı temporal fossanın anterior sınırını oluşturur. İnfratemporal fossayı ise zigomatik kemiğin alt kısmı oluşturur (48).

2.3.4. Zigomatik Kemiğin Çıkıntıları

Zigomatik kemik üzerinde 3 adet çıkıntı bulunmaktadır. Bu çıkıntılar frontal maksiller, ve temporal çıkıntılardır. Kafatasındaki çoğu önemli yapının şeklini zigomatik kemiğin parçaları oluşturmaktadır. Zigomatik ark, temporal kemiğin zigomatik çıkıntısı ile zigomanın temporal çıkıntısı arasında oluşur. Orbita duvarının anterolateralini de frontal çıkıntısının orbital yüzü oluşturur, maksiller çıkıntısının orbital yüzeyi ise infraorbital kenarı oluşturur (49).

2.4. Maksillada Rezorpsiyon

İnsan vücudundaki yaşamın her anında devam eden genç yaşlarda yapım lehine olan yapım/yıkım dengesi, yaşlanmayla birlikte, yıkım yönünde artmıştır. Kemiksel yapılarda fizyolojik olarak yıkımlar izlenmeye başlar. Fizyolojik olarak görülen maksiller çene kemiğindeki rezorpsiyon miktarı yılda ortalama 0,1 mm olarak belirtilmektedir(50). Fizyolojik rezorpsiyona ek olarak parafonksiyonel kuvvetler ruhsal problemler, cinsiyet, yaş, hormonal durumlar, radyoterapi öyküsü, metabolik faktörler, kullanılan protez uyumluluğu, enflamasyon varlığı ve çene kemiğine etki eden kuvvetler gibi birçok etkenin de rezorpsiyon hızını arttırabileceği rapor edilmiştir (51,52).

Maksiller sinüs bölgesinde dişlerin bulunup bulunmaması, bu bölge dişsiz ise ne kadar süredir dişsiz olduğu maksiller sinüs bölgesinin hemen anteriorunda dişlerin varlığı, maksiller posterior bölgedeki rezorpsiyon miktarını önemli ölçüde etkilemektedir (51,52).

Dişlerin kaybını takiben çene kemiğinin rezorpsiyonu en fazla ilk senede gözlenmektedir. Diş çekimini takiben rezorpsiyon hızının artması, dişsiz bölgenin stimülasyonlara maruz kalmaması ile ilgilidir (51). Diş kayıpları ile ilgili olarak Branemark ve arkadaşları çalışmalarda bulunmuşlardır. Çalışma sonucunda en fazla rezorpsiyonun ilk sen görüldüğünü ve ilerleyen yıllarda da azalarak devam ettiğini bildirmişlerdir (53). Rezidüel kretin mevcut durumu rezorpsiyon hakkında bilgi verebilmektedir.

Maksiller kemiğin vaskülarizasyonu da rezorpsiyon hızını doğrudan etkileyen faktörlerden birisidir. Mikroanjiografik çalışmalarda ileri yaşlarda görülen diş kayıplarıyla birlikte, kemiğin vaskülarizasyonunun da azaldığı rapor edilmiştir. Vaskülarizasyon miktarındaki görülen azalmalar sonucunda birtakım değişiklikler meydana gelmektedir. Vaskülarizasyon azalması sonucu intermedullar kan akışı yavaşlayarak osteoblast aktivitesinin düşmesine böylelikle de kemiğin yeteri kadar mineralize olamamasına sebep olur (54).

Maksilller kemikte görülen rezorpsiyon, daha çok bukko-lingual yönde gerçekleşir. Mandibula ve maksilladaki rezorpsiyon aşamaları A, B, C, D olarak şekilde gösterilmiştir (Resim 1). İlk olarak A durumunda bulunan kret genişliği ve yüksekliği mediale yönde rezorpsiyon göstererek, B görünümüne ulaşır. Posterior

maksiller rezorpsiyonun eşlik ettiği sonraki aşamada, kret genişliği orta hattı geçerek C ve D görünümünü alır (51).

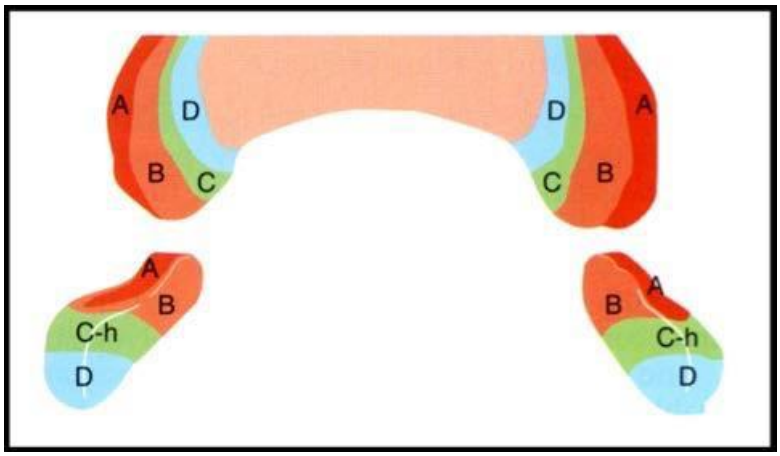

Resim 1. Çene kemiklerinde rezorpsiyon süreci (51)

2.5. Dental İmplantlar

2.5.1. Dental İmplantların Tarihçesi

Dental implantların tarihçesi ele alındığında ilk bulguların Güney Amerika ve eski Mısır uygarlıklarına kadar dayandığı görülmüştür. Eski çağlarda Mısırda ve Ortadoğu'da da dental implantoloji ile ilgili çalışmalara rastlanmıştır (55). Maggiolo (55), 1809 yılında yaptığı çalışmasında diş çekimini takiben çekim soketine immediat altın implant uygulamışlardır (55). Bu işlemlerden sonra hastaların dişetinde ağrı, inflamasyon gibi komplikasyonlar görülmüştür. Strock, 1938 yılında Harvard'da yapısı krom-kobalt olan ilk uzun dönem endoosseöz implant uygulamaını gerçekleştirmiştir. Boyun kısmı koni şeklindedir ve bu koni şeklinde olan kısma kuron simante edilebilmektedir.

Oral implantlar 1960'ların ilk zamanlarında oldukça az sayıda kullanılmıştır. Kullanılan bu implantların en sık kullanılanları; transmandibular blade veya subperiostal implantlar olmuştur (56). İlk klinik oral implantı 1965 yılında Branemark yerleştirmiştir. 5 yıllık takibinde, başarı oaranını %50 bularak klinik sonuçlarının kabul edilemez olduğunu rapor etmiştir (56).

İki aşamalı, titanyum implantlar ise, ilk olarak Branemark (57) tarafından 1978 yılında tanıtılmıştır. Bu çalışmasında Branemark tavşanların femur kemiğine titanyum diskler yerleştirmiş ve bir süre sonra kemik ve titanyum disk arasında birleşmenin

gerçekleştiğini göstermiştir (57). 1982 yılında modern implantoloji alanında Toronto Konferansı düzenlenmiştir (56). Branemark ve arkadaşları (58) bu konferansta titanyum disk ile kemik arasındaki bu birleşmeyi 'osseointegrasyon' olarak tanımlamışlardır (58).

2.5.2. Dental İmplant Çeşitleri ve Sınıflandırılması

2.5.2.1. Yerleştirildikleri Bölgeye ve Destek Dokularına Göre İmplantlar

2.5.2.1.1 Kemik İçi (Endoosseöz) İmplantlar

Modern endosseöz implantlar, başlangıç stabilitesini optimize eden bir makro yapı ve osseointegrasyonu sağlayan bir mikro yapı veya yüzey dokusu ile tasarlanmış en yaygın kullanılan implant tipleridir. Blade implant kullanımdan kalkmış olsa da silindir ve vida biçimli versiyonlar günümüzde kullanılan en yaygın implant tasarımları olmaya devam etmektedir (59).

Silindir İmplant

İtilerek veya vurarak cerrahi osteotomiyle yapılan düz bir silindirden oluşan kemik içi bir tasarımdır. Bu implantlar, günümüzde oldukça pürüzlü yüzeyleri olması peri-implant komplikasyon riskinin artırdığı, diğer implant tasarımları ve cerrahi protokollerdeki gelişmeler nedeniyle nadiren kullanılmaktadır (59).

Vida Şekilli İmplantlar

İmplant gövdesi boyunca yivlere sahip vida şeklindeki implantlar, en yaygın kullanılan implant tasarımı haline gelmiştir.

Tek Parçalı ve İki Parçalı implant

İki parçalı implant tasarımı, kemik içinde ankraj sağlayan bir implant gövdesi ve bir bağlantı sağlayan bir platformdan oluşur. Bu bağlantı, implantı çeşitli alet ve bileşenlere ve son olarak bir abutment veya proteze bağlamak için kullanılır. Tek parça bir implant, implantın bir parçası olarak bir abutmente sahiptir (Resim 2)(59).

Resim 2 Tek parçalı ve iki parçalı implantlar (59)

Küçük Çaplı İmplantlar

Genellikle mini implantlar olarak adlandırılan küçük çaplı implantlar, 1,8 ila 2,9 mm çapları ve 10 ila 18 mm arasında değişen uzunlukları olan vida şeklindeki implantlardır. Küçük çaplı implantlar genellikle tek parça bir tasarımdır ve ince sırt vakalarına ek olarak, implant iyileşmesi sırasında geçici restorasyonların tutulması ve ortodontik ankraj cihazları olarak kullanılmıştır (Resim 3)(59).



Resim 3. Çok çeşitli implant makro tasarımlarını gösteren diyagram. (59)

(A) Brånemark katı vida implantı.

(B) Düz flanşlı mobil içi silindir press-fit implant.

(C) International Team of Implantology press-fit implantta alevli flanş.

(D) Bir katı vidalı Astra implant içinde düz flanş.

2.5.2.1.2 Kemik Seviyesi ve Diş Eti Seviyesi İmplantlar

Çoğu kök şeklindeki implantlar, kemik seviyesinde implantlar olarak tanımlanabilir, çünkü bunlar boyun ile kemik tepesine veya yakınına yerleştirilmek üzere tasarlanmıştır. Boyun ile yumuşak doku sınırına veya yakınına yerleştirilmek üzere tasarlanan implantlara doku düzeyinde implantlar denir (Resim 4) (59).

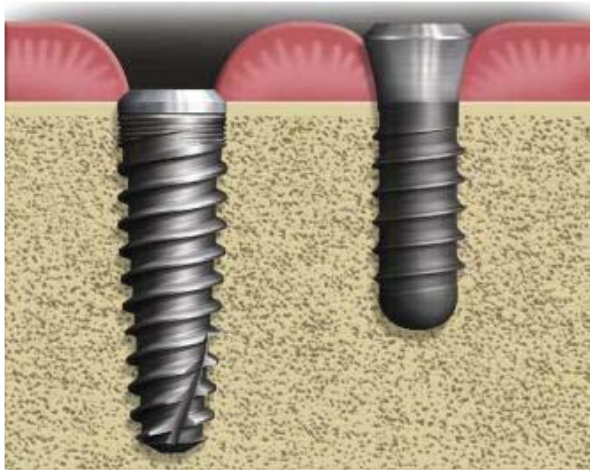

Resim 4. Kemik Seviyesi ve Diş Eti Seviyesi implant (59)

Eposteal implantlar

Birincil desteğini çenenin kalan kemiğinin temasından alan implantlardır. Subperiostal implant, bu kategoride en fazla kullanım ve çalışma alanı bulan eposteal implant sistemidir. Subperiostal implant, esas olarak dişsiz mandibula tedavisi için kullanılır. Subperiostal olarak sabitlenmiş implantlar osseointegre implantlar olarak kabul edilmezler (59).

Transosteal implantlar

Transosteal implantlar, tamamen kemiğin içinden geçen bir grup implant tasarımlarıdır. Transmandibular implant (TMI), protezin üzerine takıldığı metal bir çerçeveyi sabitlemek için alt-üst yönde postların mandibula içinden yerleştirildiği bir tasarımı ifade eder. Bu sistemler özellikle aşırı derecede atrofik mandibula için geliştirilmiştir.

Zigomatik ve Pterigoid İmplantlar

Aşırı rezorbe posterior maksillaya sahip hastalarda maksilla dışından ankraj alınarak zigomatik veya pterigoid implantlar sayesinde tam ark implant üstü protezler

yapılabilme fırsatı sağlayan implantlardır. Bununla beraber özellikle zigomatik implantlar için sınırlı doğrudan görme zorlukları ve ilişkili anatomik yapıların riskleri nedeniyle, bu implant tasarımının yerleştirilmesi için özel eğitim ve dikkatli teknik gereklidir. Pterigoid implantın dezavantajları, prosedürle ilişkili teknik hassasiyet, önemli anatomik yapılara yakınlık, klinisyenler ve hastalar için erişim zorluğudur (59).

2.5.2.2. Yüzey Özelliklerine Göre İmplantlar

2.5.2.2.1 İşlenmemiş Yüzeyli İmplantlar

- Parlatılmış implantlar
- Asitle pürüzlendirilen yüzeyli implantlar
- Kumla pürüzlendirilen yüzeyli implantlar
- Kumlanarak ve asitlenerek pürüzlendirilmiş yüzeyli implantlar

2.5.2.2.2 Kaplanmış Yüzeyli İmplantlar

- Plazma spreyi kaplanmış yüzeyli implantlar
- Seramik kaplanmış yüzeyli implantlar
- Trikalsiyum fosfat kaplanmış yüzeyli implantlar
- Hidroksiapatit kaplanmış yüzeyli implantlar (60)

2.5.3. İmplant Biyomateryalleri

Biyolojik uyumlu birçok materyal dental implant yapımında tercih edilmiştir. En fazla çalışmalr metal ve metal alaşımlar üzerine sürdürülmüştür. Ayrıca seramik, karbon, polimerler kompozitler ile ilgili çalışmalar da yapılmıştır (61).

2.5.3.1. Metal ve Metal Alaşımları

Daha önce yapılan çalışmalarda krom-kobalt ve molibden, krom-demir ve nikel gibi alaşımlar denenmiştir. Ancak en yaygın olarak titanyum alaşımları, vanadium ve alüminyum gibi metalik biyomateryaller kullanılmıştır. Platin, altın gibi değerli metaller ise daha az kullanım alanı bulmuştur. Titanyum implant yapımında en çok kullanılan materyal olmuştur.

Titanyum hem kemiğe hem de canlı dokulara yapışma özelliği gösteren reaktif bir materyaldir. Saf titanyum, çok iyi mekanik özelliklere ve biyo-kompatibiliteye

sahip olasına rağmen su, hava ya da herhangi bir elektrolite temas ederse titanyum yüzeyinde yaklaşık 4 mm kalınlığında oksit tabakası oluşur (62).

Saf titanyumun kuvvete karşı dirençsiz olması nedeniyle, implantların kuvvetlere karşı daha dirençli hale gelmeleri için implant üreticileri tarafından titanyum alaşımlar kullanmıştır (57).

2.5.3.2. Seramik ve Karbon

Karbon ile karbon-silikon bileşimini içeren seramikler seramik ve karbon grubu alüminyum oksitlerdir. İmplant yüzeyleri genellikle hidroksiapatit ile kaplanır.

İmplant yüzeylerinin kaplanmasında kullanılan materyaller rezorpsiyona karşı dirençli olmalıdırlar. Çünkü kulanım amaçları implantlara gelen yükleri karşılamaktadır (63).

2.5.3.3. Kompozitler ve Polimerler

Silikonlar, polietilenler ve polimetilmetakrilatlar bu gruba girer. Günümüzde sıklıkla kullanılmamakla beraber teknolojik gelişmelerle kullanımlarının gelecekte artabileceği bildirilmiştir (63).

2.5.4. İdeal Bir İmplant Materyalinde Bulunması Gereken Özellikler

İmplantın yapısal özellikleri ne kadar iyi olursa başarı oranı da bir o kadar artar. Bu özelliklerden bazıları; implantın dizaynı, çapı, materyali, yüzey özelliği, uzunluğu, dokularla olan biyouyumluluğudur. İmplantların gerilmeye ve strese karşı olan direncini yiv yapısı implant geometrisi ve dizaynı etkiler. Saf titanyum materyali günümüzde implant materyali olarak En sık tercih edilen materyaldir. Titanyum implantların biyouyumlulukları ve dayanıklılıkları iyidir fakat maliyetlerinin yüksek olması dezavantaj oluşturmaktadır (64).

- İrritan ve alerjik etki yaratmamalıdır.
- Biyomekanik yönden dokuların fiziksel özellikleriyle uyum göstermelidir.
- Korozyona dirençli olmalıdır.
- Üzerinde oluşabilecek basınçlara karşı dirençli olmalıdır.
- Aşınmaya karşı dirençli ve dayanıklı olmalıdır.

- Çevre dokularla biyouyumlu olmalıdır.
- Ekonomik olmalıdır.
- Farklı sterilizasyon sistemleriyle steril edilebilmelidir (64).

2.5.5. Dental İmplantlarda Osseointegrasyon

Osseointegrasyon tanımı ilk olarak 1969 yılında, Branemark ve arkadaşları (65) tarafından yapılan bir çalışmada tanımlanmıştır (65). Kemik iyileşmesi biyolojik bir olaydır. Kendi orijinal fonksiyon ve yapısını tam olarak rejenere edebilir. Osseointegrasyon primer iyileşme kategorisindedir. Osseointegrasyon "canlı kemik dokusu ile implant yüzeyi arasında, direk yapısal ve fonksiyonel birleşme" olarak tanımlanmaktadır (57).

Osseointegrasyon, primer kemik iyileşmesiyle karşılaştırıldığında aralarındaki fark osseointegrasyonda kemik-kemik arası birleşme yerine, kemik-yabancı materyal arası birleşme meydana gelmesidir (66).

Osseointegrasyonda 6 ana faktör etkilidir:

1. İmplant materyalinin biyouyumluluğu
2. İmplantın dizaynı
3. İmplant yüzeyi
4. Yük iletimi
5. Cerrahi teknik
6. İmplant yerleştirilecek kemiğin niteliği (66).

2.5.6. İmplant Uygulaması Sırasında Dikkat Edilmesi Gereken Anatomik Yapılar

İmplant uygulaması yapılacak olan kemik her zaman ideal özelliklerde değildir. Bu yüzden mandibular sinirin pozisyonu, alveol kemiğin şekli, miktarı, maksiller ve nasal sinüsler gibi anatomik noktalar dental implantın uzunluğu ve çapı, ile yakından ilgilidir. Hekim, anatomik şartlara en uygun implant tipini seçmelidir.

Alt çenede dikkat edilmesi gereken anatomik yapılar; mental foramen, lingual sinir, arter, ven, submandibular fossa ve mandibular kanal ile içindeki nörovasküler banttır (67).

Üst çenede dikkat edilmesi gereken anatomik yapılar; infraorbital arter, ven, sinir paketi, foramen incisivum, foramen palatinum majus, nazal kavite ve maksiller sinüstür (67).

2.6. Atrofik Maksillada İlave Cerrahisiz Modifiye İmplant Uygulamaları

2.6.1. Kısa İmplantlar

Kuvvetin ya da kemik yoğunluğunun implant başarısını olumsuz etkileyebileceği düşünülüyorsa daha uzun ve daha kalın implantlar kullanılabilmektedir. Literatür taraması yapıldığında implant uzunluğunun en az 12 mm olduğu vakalarda daha yüksek başarı görülmektedir (68). Planlama yapılırken implant boyu değerlendirmesine ilişkin genel kabul gören bir ibare hala bulunmamaktadır. Daha önceki yıllarda 10 mm altındaki implantlar kısa implant olarak tanımlanırken, son yıllarda yapılan çalışmalarda kısa implant tanımı 7 mm ve altındaki implantlara gelmiştir (23).

Minsk ve ark. (69) 80 araştırmacının 6 yıllık sonuçlarını rapor ettikleri çalışmalarında, 7 mm ve 9 mm uzunluklarındaki implantların başarı oranlarının %84 olduğunu belirtmişlerdir (69). Winkler ve ark. (70) da çalışmalarında, 7 mm' lik implantların başarı oranını %74 bildirirken, 8 mm' de %87, 10 mm'de %89,1, 13 mm'de %94,3 ve 16 mm'lik implantlarda %97,2 olarak bildirmişlerdir (70).

Weng ve ark. (71) çok merkezde yapılan çalışmalarında 6 yıllık sürede toplam başarısız olan implant oranını %9, başarısız implantların %60'ının 10 mm ve altı implantla olduğunu, 7 mm' lik implantların %26'sının, 8,5 mm'lik implantların %19'unun başarısız olduğunu bildirmişlerdir (71).

Kısa implant uygulamalarının avantajları arasında azalan tedavi süresi, cerrahi risklerin ve maliyetinin azalması gösterilebilir. Maksiller sinüs, mandibular kanal gibi anatomik varyasyonlarla birlikte kemik miktarının azalması nedeniyle kısa implantlar ek cerrahi işlemlere gerek kalmadan sıklıkla kullanılmaktadır. Isırma kuvvetlerinin artması, bölgedeki kemik yoğunluğunun az olması ve artmış kron boyları, posterior bölgelerde kısa implantların başarısının düşmesine neden olmaktadır. Başarısızlıkların çoğu cerrahi işlemlere bağlı değil, protetik yüklemelere bağlı ortaya çıkmıştır (23) .

Posterior maksilla bölgesini oluşturan kemik genellikle D3 ve D4 tip kemiktir. D1 tip kemik, D4 tipe göre 10 kat daha güçlü, D2 tip de D4 tipe göre %30 daha

güçlüdür. Sonuç olarak, posterior maksillaya yerleştirilen implantların başarı oranlarının düşük olmasının nedeni implantı taşıyacak yoğun bir kortikal plak olmamasıdır (51).

2.6.2. Açılı İmplantlar

Atrofik maksillanın rehabilitasyonunda kullanılmak üzere geleneksel yöntemlere alternatif olarak açılı implantlar ve immediate protetik yükleme yapılması üzerine birçok çalışma yapılmıştır. Kemik volümünü arttırmak için greftleme işlemleri geçerliliğini korusa da, cerrahi aşamaların zorluğu, tedavi süresinin uzaması, yüksek maliyetler, komplikasyon ve yüksek morbidite riski, yüzünden dezavantajlı olarak görülmüştür. Ayrıca implantların greftleme işlemiyle aynı seans yerleştirilememesi, yerleştirilse bile yeterli primer stabilite alınamamasından dolayı da dezavantajlı olarak görülür (72,73). Bu dezavantajlar nedeniyle implantlar; anterior maksiller sinüs duvarı, pterigomaksiller, tüber ve zigoma gibi farklı anatomik bölgelere yerleştirilen açılı implantlarla farklı tedavi seçenekleri sunulmuştur (74,75).

13mm'den daha uzun rezidüel kemiğe yerleştirilen açılı implantların, kemik greftlemesi yapılmadan yüksek primer stabilitelerinin oluştuğu rapor edilmiştir (76). Açılı yerleştirilen implantlar sayesinde, protezin antero-posterior yayılımını optimize edilir ve kantilever uzunluğu azaltılarak daha dengeli bir molar destek sağlanmaktadır (76,77).

Menini ve ark. (78) sistematik derleme çalışmasında 324 hastada maksillaya yerleştirilen toplam 1623 (778 açılı, 845 vertikal yerleşimli) implanttan, %2,19 oranında açılı ve %1,89 oranında da düz yerleştirilen implantların ilk senede başarısız olduğu bildirmiştir. Ayrıca implantlarda açılı ve dik olanlar arasında istatiksel olarak anlamlı bir fark bulunmamıştır. Açılı implantların maksillada yapılacak olan immediat yüklemede kısa dönemde kabul edilebilir sonuçlar verdiği rapor edilmiştir (78).

Aparicio ve ark. (79) yapmış oldukları çalışmalarında açılı ve vertikal implantların 5 yıllık takibini yapmışlardır. Bu takipte mezial ve distaldeki kemik kaybını radyografik olarak incelemişler; vertikal implantlarla (ortalama: 0,92 mm) açılı implantlar (ortalama: 1,21 mm) arasında istatistiksel olarak anlamlı bir fark bulamamışlardır (79).

2.6.3. Pterigoid İmplantlar

Pterigoid implantlar ilk olarak 1992 yılında Tulasne tarafından tanımlanmışlardır (80). Bu implantlar, maksilla ve sfenoid kemiğin pterigoid plakasından ankraj alırlar. İmplantların boy uzunlukları genellikle 22mm-32 mm civarında olup, eğimleri ise yaklaşık 35°-55° derecedir. Ancak pterigo-maksiller bölgeye yerleştirilen implantlar daha kısadır ve eğimleri 10°-20° arasıdır (81).

Önemli anatomik yapılardan dolayı komplikasyon oluşmaması için osteotomi esnasında osteotomların kullanılması önerilir (82). Candel ve ark. (83) yaptığı derlemede 676 hastada pterigoid bölgeye yerleştirilen 1053 implantın ortalama başarı yüzdesi %90,7 olarak rapor etmişlerdir. Bu implantların konvansiyonel implantlara benzediğini, yaklaşık aynı oranda kemik kaybı gösterdiklerini ve bu yüzden de posterior maksilla rehabilitasyonunda kullanılabilecek geçerli bir yöntem olduğunu belirtilmişlerdir (83).

Bidra ve ark. (84) yaptıkları çalışmada 1 yıllık takipte implant başarı oranının %92 olduğunu ve başarısız olan 79 implanttan 70 tanesinin protez yüklemesinden önce olduğunu, 10 yıllık takip sonrası ise implant başarı oranının %91 olduğunu bildirmişlerdir (84).

2.6.4. Zigomatik İmplantlar

Zigoma implantlarının ham maddesi self tapping titanyum alaşımlardır. Boy uzunlukları 30 mm ve 52.5 mm arasında 2.5 mm aralıklarla değişmektedir. İmplantın baş kısmı ve implantın uzun aksı arasında 45°lik bir açı vardır. Farklı firmalara göre implant yapıları değişebilir. Ancak genellikle apikalde 4 mm çapında, koronal kısımda ise 4.5 mm ya da 5 mm çapındadır (85). Son zamanlarda zigoma implant üretimi farklı firmalar tarafından yapılmaktadır (86) (Resim 5).



a) b)

Resim 5. Zigomatik İmplantlar (Nobel Biocare (a) (87),İmplance (b) (88))

2.6.4.1. Zigomatik İmplant Endikasyonları

Zigomatik implantlar ilave cerrahi prosedürlere ihtiyaç duymadan rehabilitasyon yapmaya olanak sağlamakla birlikte tümör cerrahisi sonrası obturator kullanmak zorunda kalan hastaların obturatörlerine daha iyi bir tutuculuk sağlaması için kullanılmışlardır (89,90). İlk olarak Branemark (91) tarafından 1988 yılında uygulanmıştır. Daha sonraları da bu Teknik geliştirilerek başarılı çalışmalar rapor edilmiştir (91). Zigomatik implant kullanılacak hastalarda hastanın kemik durumu tedavi protokolünü belirlemede bir numaralı etkendir. Hastaya uygulanacak tedavi öncesi hastanın alveolar kemik durumu ve zigomatik kemik durumu bilgisayarlı tomografi ile değerlendirilmelidir (92).

Bedrossian ve arkadaşlarına (93) göre maksilla premaksilla, premolarlar ve molarlar olmak üzere üç bölümden oluşmaktadır (93): Bedrossian' göre; bu 3 bölgede de kemik var ise dental implantlar aksiyal olarak yerleştirilmelidir. Premaksilla ve premolar bölgelerde kemik var ise ve molar bölgede kemik yoksa en arka bölgedeki implantın açılı olması gerektiği en az 4 veya 6 implant yapılması gerekmektedir. Eğer sadece premaksiller bölgede kemik varsa ön bölgeye aksiyel olarak 2 tane dental implant, posterior bölgeye de birer tane zigomatik implant yerleştirilmelidir. Ancak bu 3 bölgede de kemik bulunmaması halinde sağ ve sola toplamda 4 adet zigomatik implant yerleştirilmelidir. Eğer hasta parsiyel dişsiz ve posterior bölgede kemik izlenmiyorsa o bölgeye de zigomatik implant kullanılmalıdır (93).

2.6.4.2. Zigoma İmplantlarının Kontrendikasyonları

Zigomatik implantların yapılabilmesinin önüne geçebilecek en önemli kontrendikasyonların başında akut sinüs enfeksiyonu gelir. Daha sonrasında kontrol altında olmayan sistemik hastalığı bulunmak, malign patolojiler varlığı ve maksiller veya zigomatik patolojisi durumları gelir. Aşırı sigara tüketimi, bifosfanat kullanımı, kronik sinüzit gibi durumlar da kontrendikasyonlar arasında sayılabilir. Sinüste herhangi bir patoloji varlığında zigomatik implant hangi teknikle yerleştirilirse yerleştirilsin öncesinde mutlaka tedavi edilmelidir (94).

Bunların dışında da eğer hastanın konvansiyonel dental implantları uygulayabilmek için yeterli kemiği bulunuyorsa zigomatik implant uygulamaları tercih edilmemelidir. Ayrıca hastanın yumuşak doku kalınlığı da kontrendikasyon yaratabilecek durumlar arasında gösterilmiştir (95).

2.6.4.3. Zigomatik İmplantların Avantajları ve Dezavantajları

Zigoma implantlarının**;**

Avantajları:

- Zigoma implantları ek tedavi ihtiyaçları doğurmadığı için tedavi süresini önemli düzeyde kısaltırlar,
- Hastalardan otojen greft alınmasına ihtiyaç duyulmadığı için morbidite azalmıştır,
- Az sayıda implant ile protez uygulamaya fırsat vermektedirler,
- Ek tedavi yöntemleri ve augmentasyon materyallerine ihtiyaç duyulmadığı için hasta için maliyet oldukça düşüktür.

Dezavantajları ise; implantların tecrübeli kişiler tarafından yapılma gerekliliği ve cerrahisinin major bir cerrahi olmasıdır. Ayrıca zigoma implantlarında yaşanılacak başarısızlık sonrası yeniden tedavi edilebilmesi konvansiyonel dental implantlara göre daha invazivdir ve tecrübeli hekim gereksinimi doğurmuştur (96,97).

2.6.4.4. Zigomatik İmplant Cerrahi Prosedürler

Cerrahi teknik uygulanırken, farklı insizyon çeşitleri kullanılabilir. Operasyonlar aksi bir durum olmadığı taktirde genel anestezi ortamında yapılmaktadır (98).

2.6.4.4.1 İnsizyon Çeşitleri

2.6.4.4.1.1 Le Fort I İnsizyonu

Maksiller birinci molar dişler arası, mukogingival birleşim hattının 5 mm superiorundan, zigomatikomaksiller butressten anterior nazal spinaya kadar uzanan insizyon yapılarak mukoperiosteol flep kaldırılır (Resim 6)(99,100). Bilateral olarak apertura piriformis, foramen infraorbitale ve zigomatik kemiğin inferior yarısının görüşü rahatlıkla sağlanır. İyileşme sürecinde flebin açılma riski oldukça azdır. Ancak alveolar flep geniş olacağı için kret tepesinden yapılan insizyona nazaran cerrahiyi zorlaştırabilir. Ayrıca sütürlar, antrostomi bölgesinin üzerinde kalır (101).

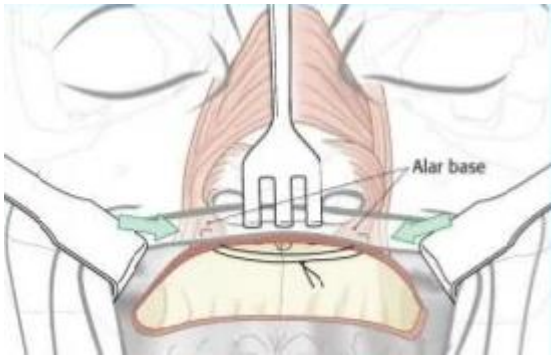

Resim 6. Le-Fort 1 insizyonu (102)

2.6.4.4.1.2 Alternatif İnsizyon

Maksiller kret tepesinden veya kret tepesinin 5 mm palatinal tarafından olacak şekilde tüber bölgeler arası insizyon yapılır. Mukoperiosteal flep, zigomatik kemiğe kadar kaldırılır. İnsizyon hattının posterior tarafında flebi rahatlatmak adına 10 mm uzunluğunda bilateral vertikal insizyonlar yapılır (101). Böylece, Le Fort I insizyonunda görülmeyen alveolar kret de tamamen görülebilmiş olur. Malevez'in tekniğinde, yarım çenede maksiller krete palatal 45 derece insizyonun ardından maksiller kretten zigomatik çıkıntıya kadar mukoperiosteal flep kaldırılır (Resim 7). Yarım çenede cerrahi işlem bittikten sonra birkaç sütür ile kapatılarak,kemiğin hava ile teması ve kuruması önlenerek diğer yarım çenede flep kaldırılmasını önerir (96).

Resim 7. Kret tepesi ya da kret tepesinin palatinalinden yapılan alternatif insizyon (103)

2.6.4.4.2 Zigoma implantı cerrahi teknikleri

Zigomatik implantları alveolar veya palatinal kemik desteği ile sinüs içerisinden geçirerek yerleştiren Branemark (104) 1998 yılında **intrasinüs tekniğini** tanımlamıştır (Branemark Tekniği)(104). Daha sonralarında bu teknik diğer araştırmacılar tarafından geliştirilerek yeni protokoller geliştirilmiştir.

Sinus slot tekniği (Stella tekniği) olarak bilinen tekniği Stella ve Warner (101) tanımlamışlardır. Bu teknik aslında intrasinüs yöntemiyle benzerlik göstermektedir. Ancak sinüs slot tekniğinde Branemark yöntemine ek olarak sinüs penceresinin kaldırılmadan bunun yerine dar ve uzun yuva (slot) açılmaktadır (101).

Başka bir teknik olan ekstrasinüs tekniği ise Migliorança ve ark. (105) Tarafından tanımlanmıştır (105). Eğer hastanın maksiller sinüsün bukkal konkavitesi çok belirginse intrasinüs yöntemi ile zigoma implantı yerleştirmek protezin fazlaca büyük yapılmasından dolayı oral hijyen eksikliği ve fonasyonda problemler doğuracaktır. Ekstrasinüs tekniğinde implant gövdesi maksiller sinüsün dışında kalmasından dolayı sinüzit gibi komplikasyonların da daha az görülmesi mümkündür. Ayrıca implantın baş kısmı kret tepesine daha yakın konumlandığından protetik komplikasyonlar da oldukça azdır (106).

Malo ve arkadaşları (107) da proteze sadece zigomatik kemiğin destek sağladığı **ekstramaksiller tekniği** tanımlamışlardır. Bu tekniğin avantajları arasında protez boyutlarının çok küçük boyutlarda olabilmesine imkan sunmaktadır ve fonetik problemlerin ağız hijyeni idamesinin sağlanmasında katkıda bulunmaktadır. Bu avantajların yanı sıra da maksiller kemiğin tutuculuk göstermemesinden dolayı protetik desteğin az olması dezavantajları arasında gösterilebilir (107).

Aparicio ve ark. (108) yeni bir sınıflama konsepti tanımlamışlardır. Bu konsept yeni bir teknik değildir. Bu konsept kişiler arası anatomik farklılıklara değinen

Zigomatik anatomi rehberli yaklaşımıdır. (zygomatic anatomy-guided approach-ZAGA (108).

2.6.4.4.2.1 Konvansiyonel Teknik

Zigomatik implantların konvansiyonel teknikle cerrahisinde insizyon hattı genellikle hastanın anatomik yapısına bağlıdır. Ancak genel cerrahi prosedürlerinde maksiller kret tepesinden ya da kret tepesinin 5 mm palatinalinden yapılması bildirilmiştir. Bu insizyon hattının tüber bölgelerde bittiği noktalardan ek olarak vertikal insizyonlar da atılmalıdır.

Maksiller kretten başlayarak palatinal bölgeye uzanan insizyonun ardından zigomatik kemiğe kadar mukoperiostal flep anatomik yapılara zarar vermeden dikkatli bir şekilde kaldırılır. Böylelikle maksillanın lateral duvarı rahat bir şekilde görülebilir. İmplantlar için yuvalar açılmadan önce infraorbital foramenin yeri tam olarak belirlenmiş olur (Resim 8). Mukoperiostal flebin kaldırılması ile bütün alveoler kret açığa çıkarılır (Resim 9). Zigomatik implantların en büyük komplikasyonlarından birisi olan orbita tabanında perforasyon oluşmaması için görüş iyice arttırılmalıdır. Tüm bu işlemler çok dikkatli bir şekilde yapılmalı, etraftaki arter ven ve sinirlere zarar vermemeye özen gösterilmelidir (109)(Resim 10). İmplantın apikal noktasının görülebilmesi için frontozigomatik çentiğe bir retraktör yerleştirilir. Diseksiyon tamamlandıktan sonra anatomik oluşumlar görülebilir duruma gelir. (Resim 11)

Sinüsün üst hizasından zigomatik implantı için rehberlik oluşturması ve Schneiderian membranın açığa çıkarılması için, mukozanın devamlılığı bozulmadan en az 5mm x10mm pencere açılır (Resim 12). Açılan pencere sayesinde sinüs mukozası dikkatli bir şekilde tabandan tavana kadar kaldırılarak, zigoma implantı için zigomatik kemik drillenirken perfore olması engellenmelidir (Resim 13). Zigomatik çukura kadar net görüş sağlanmalıdır. İmplant yerleştirilirken açıya dikkat edilmelidir. Zigomatik çentiğin olduğu bölgeye bir retraktör yerleştirilerek implantın bu retraktöre paralel yönlendirilmesi sağlanmalıdır. Böylelikle orbita tabanının perforasyon riski minimuma indirilecektir.

İmplant yuvaları drillenirken tur motoru 2000 rpm'de çalışmalıdır. İmplant yuvalarının drillenmesi esnasında aşırı ısınmayı engellemek, implantların başarısızlık oranını düşürmek için mutlaka yeteri kadar irrigasyon yapılmalıdır. İmplantın giriş

noktası belirlenerek rond frez ile işaretlenerek sinüse doğru ilerlenir. Bu işlem yapılırken frezin zigomatik kemiğe doğru ilerlediği, orbita tabanına doğru yönlenmediği daha öncesinde açılan pencere ile kontrol edilmelidir. (Resim 14) Daha sonrasında 2,9 mm çapındaki twist dril zigomatik kemiğin dış korteksine ulaşana kadar drillemeye devam edilir. Frezin zigomanın korteksini delip yumuşak dokulara zarar vermemesi için dikkatli çalışılmalıdır. Twist dril sonrasında 3,5 mm çapındaki pilot dril kullanılır böylece implant kavitesinin genişletilmesi işlemine devam edilir. İmplantın apikalinin yerleşeceği bölgede zigomatik kemikte perforasyon oluşturulur (Resim 15).

Drilleme işlemleri devam ederken mutlaka oluşturulan kavitenin derinliği kontrol edilmeli ve ilk ölçülen derinliğe sadık kalınmalıdır. Yerleştirilecek implantın uzunluğu da bu kavitenin derinliğine göre belirlenmelidir. Eğer boy doğru belirlenirse implant apikal bölgede boşluk kalmadan drillenen kavitenin içerisine tam uyumlu olarak yerleştirilebilir (Resim 16). Drilleme işlemleri sırasında Zigomatik implantın alveolar ve palatal desteğini kaybetmemesi için mümkün olduğunca palatinal bölgede aşırı aşındırma yapılmamalıdır. İmplantın koronal kısmının ideal protez planlamasına uygun şekilde pozisyonlandırılması protetik sonuçların kabul edilebilirliği açısından son derece önemlidir.

Zigoma implantları kavite içerisine yerleştirilirken açılan kavite doğrultusunda ilerleyip ilerlemediği mutlaka kontrol edilmelidir. İmplant yerleştirilirken kavite içerisinde ideal konumuna gelmeden 45 N/cm2 tork değeri elde edilirse implantın zorlanmadan çıkartılıp, twist dril ile tam derinliğe girilip girilmediği kontrol edilmelidir. Tam boyda kavite tekrar düzenlendikten sonra implant yeniden yerleştirilmelidir. Yoksa aşırı kuvvete bağlı implant taşıma parçasında kırılmalar görülebilir.

İmplantlar kaviteye tur motoru ile yerleştiriliyorsa, tur motorunun tork değeri maksimum 30 Nm olmalıdır. Kavitenin drillenmesi esnasında belirlenen açıya zigoma implantları gönderilirken de sadık kalınmalıdır. (Resim 17). İdeal bir operasyonda zigoma implantlarının en az 8 mm'lik kısmı zigomatik kemik içerisinde olmalıdır.

Zigomatik implantlar konvansiyonel teknik ile yerleştirildiğinde implantlar üzerine gelen protezler genellikle büyük olmaktadır. Bunun sonucunda oluşan birtakım dezavantajlardan dolayı araştırmacılar farklı cerrahi teknikler üzerinde

çalışmalar yapmışlardır (110). Chow'un yaptığı çalışmalar zigomatik implantların en önemli komplikasyonlarından birisi olan sinüziti önlemek için sinüs membranının bütünlüğünü korumaya özen gösterilmesinin önemini göstermiştir. Bu yüzden sinüs membranının perfore olmaması için sinüs penceresi yeterli büyüklükte açılmalıdır (111).

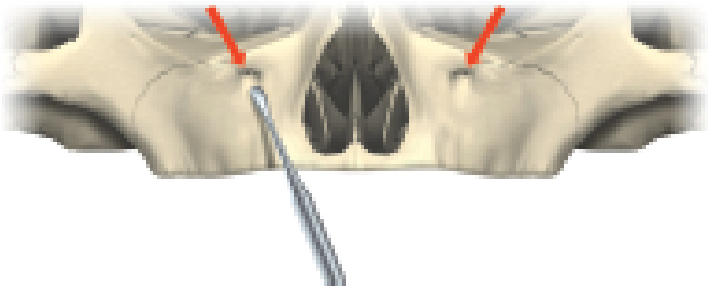

Resim 8. İnfraorbital sinirin açığa çıkarılması (98)

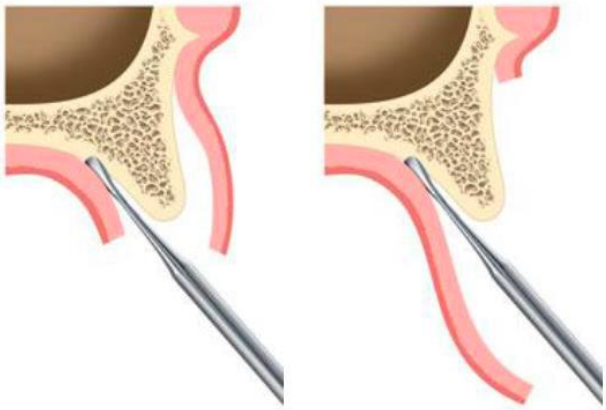

.Resim 9. Palatinal mukozanın kaldırılması (98)

Resim 10. Zigomatik çukurun açığa çıkarılması (98)

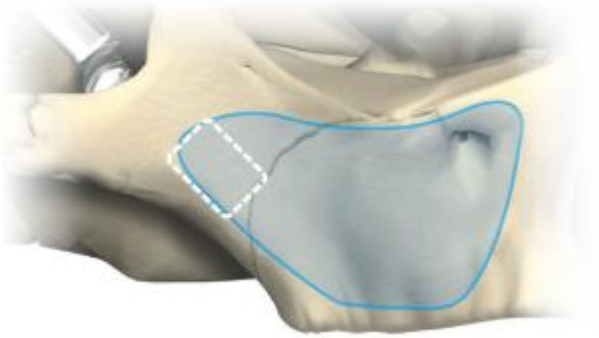

Resim 11.İmplantın Apikal Noktasının Görülmesi İçin Retraktör Yerleştirilmesi (103)

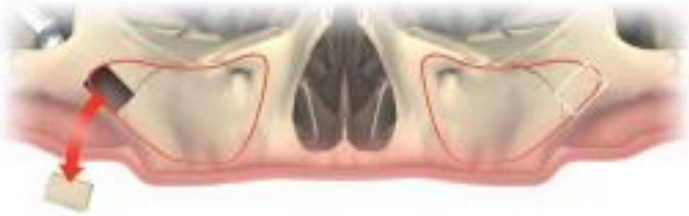

Resim 12. Sinüs membran refleksiyonu amacıyla pencere açılması (103)

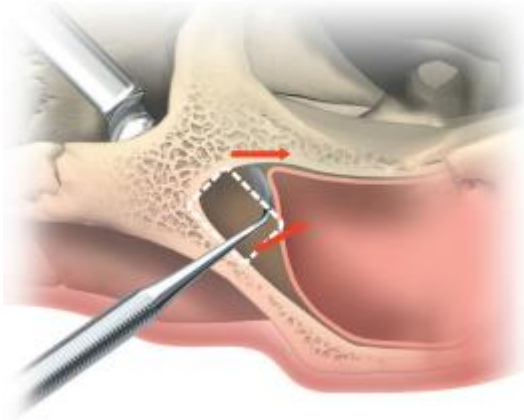

Resim 13. Sinüs membranının kaldırılması (103)

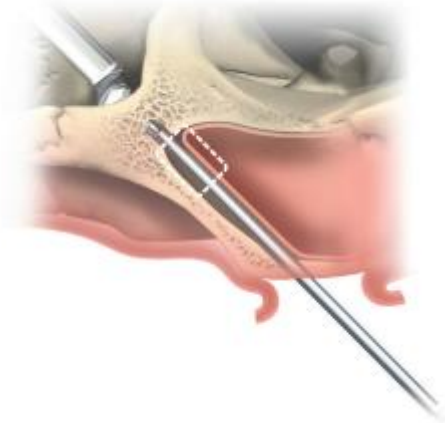

Resim 14. Zigoma implantının pilot drilinin zigomatik kemikte yerleşimi (103)

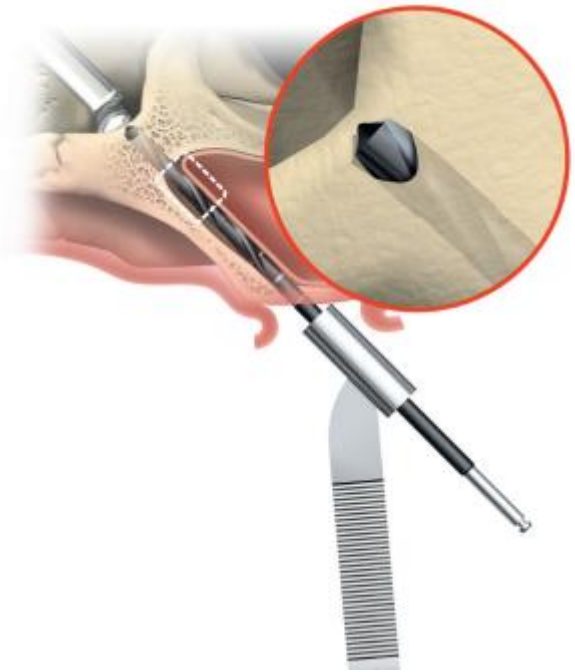

Resim 15. İmplantın apikalinin yerleşeceği bölgede kemik perforasyonu oluşturulması (103)

Resim 16. Derinlik ölçer ile implant boyunun belirlenmesi (103)

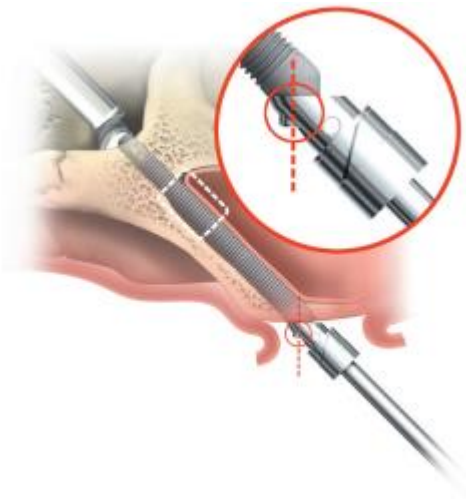

Resim 17. Zigoma implantının yerleştirilmesi (103)

2.6.4.4.2.2 Sinus Yiv (Slot) Tekniği:

2000 yılında Stella ve Warner (101) tarafından sinüs slot tekniği tanımlanmıştır (101). Bu teknik aslında intrasinüs yöntemiyle benzerlik göstermektedir. Ancak sinüs slot tekniğinde Branemark yöntemine ek olarak sinüs penceresinin kaldırılmadan bunun yerine dar ve uzun yuva (slot) açılmaktadır. Eğer hastanın sinüs duvarı içbükey veya düz ise ekstra yiv açmaya gerek kalmadığından bu yöntem kolaylıkla kullanılabilir.

Slot tekniğin cerrahisinde de konvansiyonel yöntemdeki gibi tüberler arasında kret tepesinde insizyon yapılır. Mukoperiostal flep zigomatik kemiğin yarısı görünecek şekilde kaldırılır. Zigomatik kemiğin üst hizasından sinüs kavitesine doğru bir delik oluşturulur. İkinci bir delik de alveolar kretin yaklaşık 5mm üstünden açılır. Bu iki deliğin yeri belirlenirken zigoma implantının konumlandırılma açısı dikkate alınmalıdır. Daha sonrasında bu iki delik birleştirilerek zigoma tabanından alveolar krete uzanan bir yiv açılmış olur. Aşırı atrofiye olmuş vakalarda implantlar genelde 5 veya 6 nolu diş bölgelerine yerleştirilir (83,101).

Slot tekniğinin en büyük avantajları arasında maksiler sinüs perforasyonu yapılmamasından dolayı oluşabilecek sinüzit tablolarının azalması gösterilebilir. İmplantların daha dik açıyla yerleştirilmesine imkan sağlamakta ve böylece implant yüzeyi ve kemik yüzeyinin teması artmaktadır (83,101).

2.6.4.4.2.3 Zigoma anatomi rehberli implant cerrahisi (ZAGA)

Aparicio ve arkadaşları (108) tarafından tanımlanan bu konsept yeni bir teknik değildir. Bu konsept kişiler arası anatomik farklılıklara değinen Zigomatik anatomi rehberli yaklaşımıdır. (zygomatic anatomy-guided approach-ZAGA (108).

ZAGA konseptinde daha az invaziv cerrahi olması, küçük protez yapmayı mümkün kılması, maksiller sinüs komplikasyonlarını minimuma indirmesi estetik sonuçlarının daha başarılı olması, bu konsepti diğer yöntemlerden daha cazip bir hale getirmiştir.

Çalışmacıların ortaya koydukları literatürlerde, implantların farklı pozisyonlarda yerleştirilebilmesine olanak sağladığı 5 farklı sistem olarak sınıflandırılmıştır (94,108,112).

ZAGA cerrahi yönteminde alveolar kret üzerinden yapılan insizyona ek olarak posterior bölgede de vertikal insizyonlar atılarak mukoperiostal flep kaldırılır. Bölgedeki anatomik oluşumların rahatlıkla görülmesi sağlanır. Zigomatik kemiğin sınırların iyi bir şekilde görülebilmesi için retraktörlerden faydalanılır. Flebin ekstra rahatlatılması gereken durumlarda orta hat üzerinde vertikal insizyon yapılabilir.

ZAGA prosedüründe 5 sınıflama mevcuttur.

Tip 0, İntrasinus yol: Tip 0'da maksillanın ön duvarı oldukça düzdür. İmplantın boyun kısmı alveoler kret üzerinde konumlanmıştır. İmplant hem alveolar kretle, hem de zigomatik kemikle temas halindedir. Bazı durumlarda temas halinde olduğu yapılara sinüsün lateral duvarı da eşlik edebilir (Resim 18)(113).

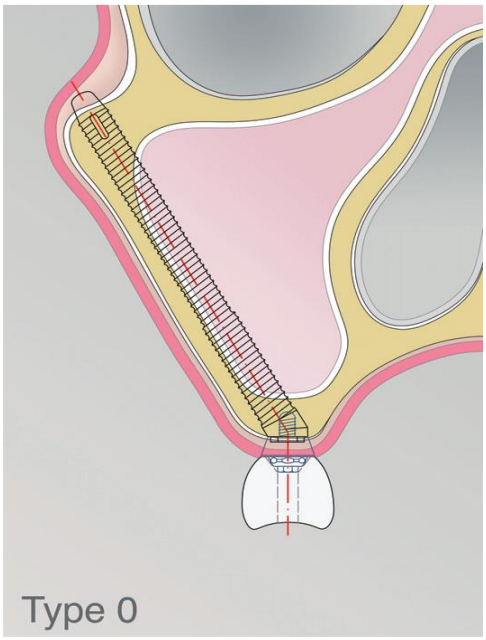

Resim 18. ZAGA prosedürü ile zigoma implantı uygulanması Tip 0 (113)

Tip 1, Birleşik intra-ekstra yol: Maksillanın ön duvarı hafif olarak iç bükeydir. İmplant gövdesinin büyük çoğunluğu intrasinüs olarak konumlanır. Zigomatik implant alveolar kret, zigomatik kemik ve sinüsün lateral duvarı ile temas halindedir. Type 0'da olduğu gibi implantın koronal kısmı gene kret tepesinde konumlanmıştır (Resim 19)(113).

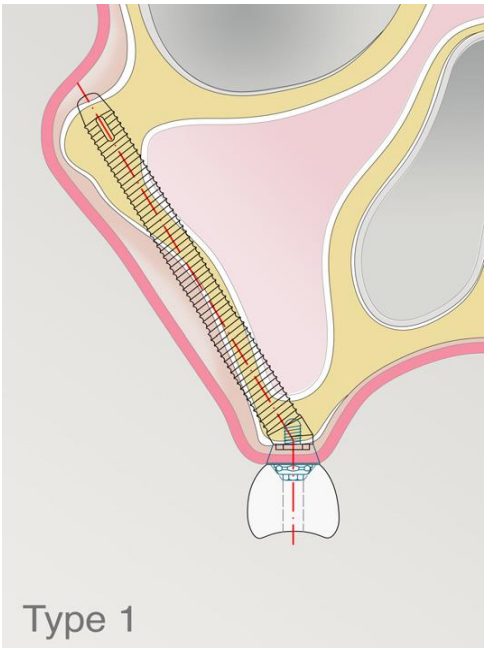

Resim 19. ZAGA prosedürü ile zigoma implantı uygulanması Tip 1 (113)

Tip2, Birleşik ekstra-intra yol: Ön maksiller duvar içbükeydir. İmplantın boyun kısmı kret tepesinde konumlanmıştır. İmplant sinüs duvarının dışında konumlanmıştır (Resim 20)(113).

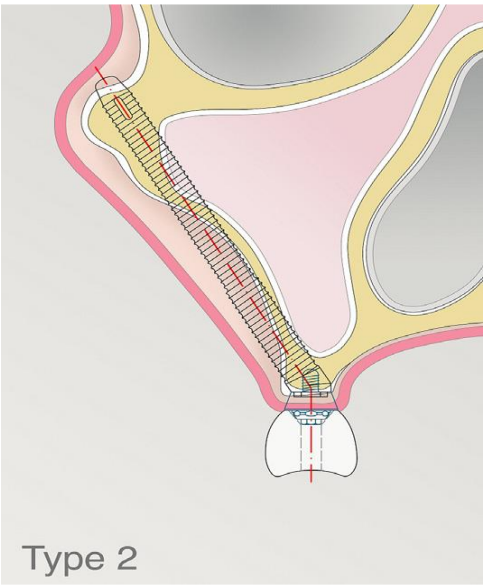

Resim 20. ZAGA prosedürü ile zigoma implantı uygulanması Tip 2 (113)

Tip 3, Ekstra sinüs yol: Ön maksiller duvar çok içbükeydir. İmplantın boyun bölgesi alveol kretin tepesinde yerleşir. İmplant gövdesinin orta kısmı lateral sinüs duvarıyla temasta değilken, apikal kısmı zigomatik kemikle, koronal kısmı da alveolar kemikle temastadır. İmplant gövdesinin büyük bir kısmı ekstrasinüs olarak konumlanmıştır (Resim 21)(113).

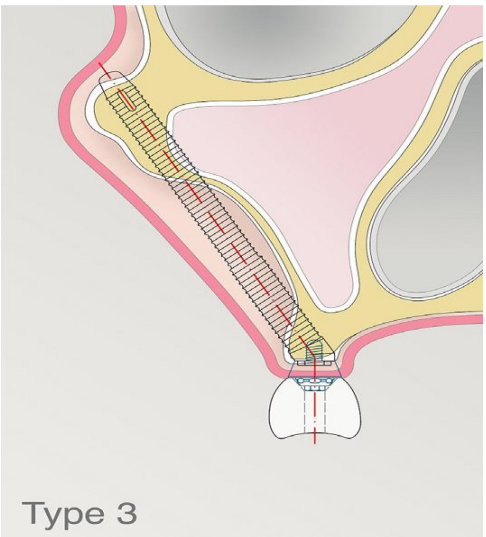

Resim 21. ZAGA prosedürü ile zigoma implantı uygulanması Tip 3 (113)

Tip 4, Ekstra maksiller yol: Alveolar kemik hem dikey hem de yatay yönde ciddi rezorpsiyona uğramıştır. İmplantın koronal kısmı kret tepesinin bukkal tarafında konumlanmıştır. İmplant ile alveol kemik arasında temas genellikle hiç yoktur veya çok az vardır. İmplant zigomatik kemikle ve sinüs duvarının lateral kısmının çok az bir kısmıyla temas halindedir. İmplant gövdesi çoğunlukla ekstramaksiller konumlanmıştır (Resim 22)(113).

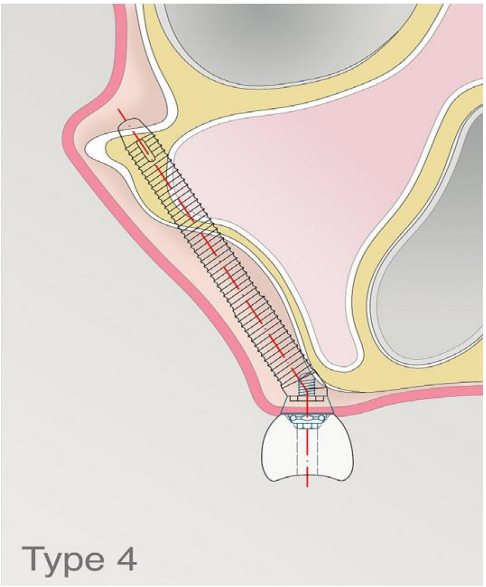

Resim 22. ZAGA prosedürü ile zigoma implantı uygulanması Tip 4 (113)

2.6.4.4.2.4 Maksiller Sinuziti Önlemek İçin Alternatif Teknik

Maksiller sinüzit zigoma implantlarının en önemli komplikasyonlarından birisidir. Oluşma sıklığı çeşitli araştırmacılara göre %0 ile %38 oranında değişmektedir. Nobel biocare firması maksiller sinüzit oranının düşürülmesi amacıyla kişiye özel steriolitografik şablon tasarlama fikrini ortaya koymuştur. Rehber protokol SimPlant Software (Materialise Dental, Belçika) tarafından tanımlanmıştır.

Cerrahisinde konvansiyonel yöntemle mukoperiostal flrp kaldırılır. Sinüsün lateral duvarında sinüs sınırları içerisinde bir pencere açılır. Sinüs membranı kaldırılırken pencere kısmındaki kemik parçası sinüs membranına bağlı olarak bırakılır ki bu da implant kavitesi hazırlanması sırasında drillerin sinüs membranını perfore etmesini engeller. Cerrahi şablon kullanılarak yapılan drilleme sonrası implant kaviteye yerleştirilir ve immediat yükleme yapılabilir (114).

2.6.4.4.2.5 Kişiye Özel Steriolitografik Yöntem Kullanılarak Hazırlanan Rehber

Operasyon süresinin kısaltılması, komplikasyon oranın azaltılması, implantların pozisyonlarının ve açısının cerrahi öncesi öngörülebilmesi açısından cerrahi rehber hazırlanması önemlidir. Bu yöntemde amaç hastaya özgü bir rehber oluşturarak hem implant yolunu hem de drilleme kriterlerini belirleyebilmektir. Bu yöntemin kullanılacağı hastanın BT görüntüleri alınarak, çene modeli elde edilir. CAD-CAM programları kullanılarak kemik şekli ve dril yolu 3 boyutlu olarak belirlenir (Resim 23). Hassas tedavi planları yapılabilmesi açısından oldukça avantajlı bir yöntemdir.

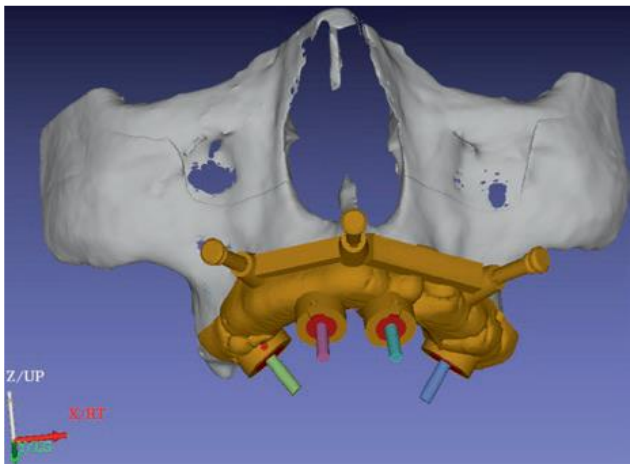

Resim 23. CAD-CAM programları kullanılarak cerrahi şablonların hazırlanması,dril yollarının belirlenmesi (115)

3 boyutlu olarak oluşturulmuş olan cerrahi drilleme rehberi, vidalar yardımıyla maksillaya sabitlenir. Yaklaşık eksene 45 derecelik açıyla yerleştirilir (Resim 24) (115).

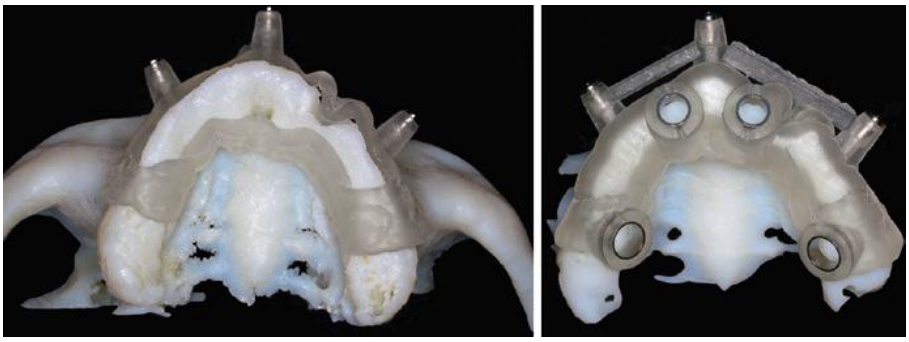

Resim 24. Steriolitografik yöntem ile üretilen cerrahi şablon (115)

Yapılan bir çalışmada araştırıcılar zigomatik implant açıları belirlenirken koronal kışındaki 2,7 derecelik bir kaymanın implantin apikal bölgesine kadar 5,14 dereceye kadar bir sapmaya neden olduğunu saptamışlardır (94). Boyes-Varley ve arkadaşları ağız içerisinde kullanılacak bir parça ile cerrahi sürenin kısalacağını ve morbiditenin azalacağını savunmuşlardır (3). Aynı çalışmacılar yeterli görüşü sağlamamasından dolayı sinüs slot tekniğini önermemişlerdir. (3).

2.6.4.4.2.6 Kişiye Özel Cerrahi Navigasyon Sistemi, AccuNavi

Hastalarda kemik rezorpsiyonunun çokça artması ve anatomik yapılardaki farklılıklar nedeniyle zigomatik implantların uygulanmasında bazı zorluklar çıkarmaktadır. İmplant uygulanırkenki problemlerin üstesinden kolaylıkla gelebilmek için BT rehberli cerrahi şablon, AccuNavi genellikle kullanılmaktadır.

Bu sistemde esnek ve doğru şekilde hasta takibi yapabilmek için referans aleti olan "Cephal bracket" hastanın başına küçük bir insizyon yapılarak adapte edilir. Adaptasyon sırasında kendinden yivli vidalar kullanılır.

Navigasyon sistemleri ile yapılan cerrahi işlemlerde koronal kısımda 1,57±0,59 derece açılanma, apikal kısımda 4,1±0,9 derecelik sapmaya neden olmuştur (Resim 25) (42,116).

Resim 25. Navigasyon sistemi ile implantın konumu ve açısının belirlenmesi (42,116)

2.6.4.5. Zigoma implant başarı indeksi: ZBI

Zigoma implantların başarı indeksi aşağıdaki kriterlere göre belirlenmektedir:

a. İmplant stabilite ölçümü;

b. Sinüs patolojilerinin değerlendirilmesi; Bu patolojiler değerlendirilirken Lund Mackay sınıflandırması kullanılır. Bu sınıflandırmada frontal, sfenoid, maksiller, anterior-posterior etmoidve osteomeatal kompleks olmak üzere altı alan değerlendirilir. Osteomeatal kompleks hariç her bir alan 0,1,2 skorları ile değerlendirilirken, osteomeatal kompleks ise sadece 0 ve 2 skorlarıyla değerlendirilebilir. Bu skorlardan 0 değeri normal olan durumu temsil eder. Toplam skorlama 0-24 arasında değişiklik gösterir (109).

c. Yumuşak doku değerlendirilmesi; Yumuşak dokuda görülen perforasyonların hastanın operasyon sonrası fotoğrafları kullanılarak en düşük başarı derecesi 1 olmak üzere 4 derecede değerlendirilmesidir.

d. Zigomatik protez değerlendirilmesi: Zigomatik implantlar sadece zigomatik kemikten destek aldığında implantta metalujik yorgunluk oluşabilmektedir. Zigoma implantına ilave olarak sadece bir tane konvansiyonel implant yerleştirilen vakalarda protez stabilite problemleri görülebilmektedir (117).

2.7. Atrofik Maksillanın Rekonstrüksiyon Yöntemleri

Cawood ve Howell atrofik kemik sınıflamasına göre sınıf IV, V ve VI hastalarda onley greftlemeler yapılarak dental implant uygulamaları yapılabilir (118). Sınıf IV'te horizontal olarak, Sınıf V'te hem horizontal hem de vertikal olarak kemik hacminin arttırılması için ogmentasyon yapılır (119). Sınıf VI'da ise alveoler kemiği 3 boyutlu olarak yeniden oluşturmak için ogmentasyona ilave olarak osteotomi yapmak da gerekebilir (120).

Tatum (121) tarafından maksilla posterior bölgenin ogmentasyonu için kullanılmak üzere sinüs ogmentasyon tekniği tanımlanmıştır. Bu teknikte dental implantlar için uygun bir kemik oluşturabilmek için sinüs lateral duvarından açılan bir pencere yardımıyla sinüs membranının yükseltilmesi ve greftin bu bölgeye yerleştirilmesi anlatılmıştır (121) .

2.7.1. Sinüs Ogmentasyonu Cerrahi Teknikleri

Maksiller sinüsün ogmentasyonu yapılmak istendiğinde kullanılan 2 farklı cerrahi Teknik bulunmaktadır. Tanımlamasını ilk olarak 1977 yılında Tatum yapmış olsa da; literatüre ilk kez kazandıran Boyne ve James olmuştur. Bu tekniğin ismi literatürde Tatum yöntemi veya Lateral yaklaşım olarak da bildirilmiştir (121). Bir diğer teknik ise Summers Osteotomi yöntemidir. Bu yöntem ayrıca krestal yaklaşım veya kapalı lift yaklaşımı olarak da adlandırılmaktadır (42,122).

2.7.1.1. Açık Sinüs Tabanı Yükseltme Yaklaşımı

Lateral sinüs lifting olarak da adlandırılan bu yaklaşım ilk defa 1960' da Boyne tarafından uygulanmıştır (123). Tatum ise 1970 yılında yaptığı çalışmada maksillanın lateral duvarında oluşturduğu pencere sayesinde sinüs membranını elave ederek yükseltmiş; ve oluşan boşluğu da otojen kemik greftiyle doldurmuş, ardından da implant uygulamıştır (121).

2.7.1.1.1 Tekniğin Basamakları

Flep Dizaynı

Dişsiz bölgenin boyutlarına bağlı olarak alveoler kret boyunca insizyon yapılır. Operasyon alanının mezyal ve distalinden vertikal insizyonlar atılarak sahanın rahat bir şekilde görülebilmesi sağlanır (124).

Lateral Sinüs Duvarın Hazırlanması

Sinüsün lateral duvarından bir pencere açılır. Açılacak olan pencerenin boyutuna hastanın yapılan muayene sonucuna göre karar verilir. Literatür tarandığında sinüs lateral duvarında açılacak olan 1-1.5 cm^2 genişliğinde bir pencerenin yeterli olacağı bildirilmiştir (125,126). Açılan pencere oval veya dikdörtgen olabilir. Açılacak pencerenin sınırları öncelikle çelik rond frez ile çizilir. Sonrasında sinüs membranına zarar vermemek için büyük elmas rond frez kullanılır. Pencere çevresinde keskin kemik çıkıntıları var ise yuvarlatılmalıdır. Osteotomi sonrasında pencere parçası lateraldeki kemik duvarından tamamen ayrılmalıdır. Pencere üzerindeki lateral kemik duvarı çıkartılabilir veya membran elevasyonunu takiben uygulanacak greftin çatısı olarak sinüs içine itilebilir (124,127). Bazı araştırmacılar işlem sonrası pencerenin rezorbe olabilen bir membran ile kapatılmasını savunmakta bazıları da membran

üstüne lateral pencereden çıkartılan kemiğin yerleştirilmesini savunmaktadır (123). Osteotomi tamamlandıktan sonra sinüs membranı her yönde kemik duvarından serbestleştirilir ve yukarıya doğru kaldırılır. Sinüs membranının elevasyonu sırasında membranda perforasyon oluşabilir. Vercellotti ve arkadaşları (128) yaptıkları çalışmalarda sinüs lateral kemik duvarının kaldırılmasında piezocerrahi sistemlerini kullanmıştır (128). Böylece sinüs membranında oluşabilecek yırtılma riskini minimuma indirmişlerdir. Soltan ve Smiler (129) farklı bir yöntem geliştirerek, sinüs membranının, bir balon yardımıyla yükseltilmesini önermişlerdir (129). Bu yöntemle membran perforasyonu olmadan membran elevasyonu yapılabilmektedir.

Lateral Sinüs tabanı yükseltilmesi işlemleri sonrasında implantın primer stabilitesi sağlanabilecekse implantlar tek aşamalı, greftlemeyi takiben yapılmalıdır. Bu yaklaşım rezidüel kemik yüksekliği 5 mm veya daha fazla ise kullanılmalıdır (42). Eğer rezidüel kemik yüksekliği 5 mm altında ise ve implantın primer stabilitesi sağlanamıyorsa implantlar 6-8 aylık kemik oluşum sürecinden sonra uygulanmalıdır (42). Osseointegrasyon süresi olarak 3 ay beklenip, protetik aşamaya geçilebilir (121,130,131).

2.7.1.2. Kapalı Sinüs Tabanı Yükseltme İşlemi

Bu teknik ilk olarak Summers tarafından tanımlanmıştır (122). Literatürlerde Krestal Teknik” veya "Osteotom Yöntemi" olarak da isimlendirilir. Kemik sıkıştırılarak yoğunluğu arttırılır (42). Bu yöntem, alveolar kemiğin uygun osteotomlar aracılığıyla kret tepesinden başlanarak itilmesi ve kemik yoğunluğunun arttırılmasıyla birlikte sinüs membranının yükseltilmesini şeklindedir. Summers bu tekniği tanımlarken tekniğe en uygun kemiğin D3 veya D4 kemik olduğunu bildirmiştir. Alveol kret ve sinüs membranı arasında en az 5-6 mm’ lik kret mesafe bulunan vakalarda kullanılması endikedir (122).

2.7.1.2.1 Tekniğin Basamakları

İşlem öncesi radyografik ölçümler yapıldıktan sonra kret tepesinden horizontal insizyon atılarak mukoperiostal flep kaldırılır. Alveol kemiğe ilk önce bir frez yardımıyla uygun boyda girildikten sonra uygun çaptaki osteotomlar yardımıyla kemik sıkıştırılarak sinüs membranı kaldırılır. Uygun çapa gelinceye kadar bu işlem

devam eder (127,131). Kapalı lift tekniğinde greft materyali kullanılabilir. Eğer kullanılacaksa son osteotomu takiben greft osteotom yardımıyla bölgeye yerleştirilir. En son olarak da çapı kullanılan osteotomdan daha büyük olan bir implant kemik kavitesine yerleştirilir (42,131). Krestal teknik daha az travmatik olamsı daha az greft materyali ihtiyacı doğurması uygulama kolaylığı yönlerinden oldukça avantajlıdır (42). Sinüs tabanının uygun standartlarda ancak 2-3 mm yükseltilebiliyor olması ve kemik yüksekliği 5-6 mm den daha az olan vakalarda kullanılamaması yönünden dezavantajlıdır (42,131).

2.7.2. Kemik Grefti Teknikleri

Çene cerrahisinde kullanılan kemik greftleri, kortiko-kanselloz blok greftler ve kansellöz parçalı greftlerdir.

Alveol kemiğin ogmentasyonunda elde edilmek istenen kemik hem horizontal hem de vertikal olarak gerekliyse; bu durumlarda kortikokansellöz blok greftleri kullanmak fayda sağlayacaktır. Ancak 2-3 duvarlı kemik defektleri ogmente edilecekse parçalı kortiko-kansellöz kemik greftleri kullanılmalıdır (35).

Uygulanan greft bölgesinde revaskülarizasyon greft boyutlarına bağlı olarak 2 hafta içinde gerçekleşir. Daha sonra bunu remodelasyon takip eder. Ogmentasyon yapılan alan implant yerleşimine uygun hale gelmesi için en az 3 ay beklenmelidir (132). Yapılan diğer çalışmalarda da erken implantasyon sonrası da olumlu sonuçlar alınmıştır (133).

İmplant cerrahisinde kemik greftlerinin başarısını etkileyen faktörler vardır; rijit fiksasyon, alıcı bölgenin vaskülarizasyonu, greftin kendi osteojenik özelliği ve cerrahi bölgedeki yumuşak dokunun kalitesi. Geçmişte yapılan çalışmalarda atrofik mandibulada ve maksillada rijit bir şekilde fikse edilmeyen greftlerin başarı oranlarının düşük olduğu bildirilmiştir (134). Günümüzde bazı küçük alveoler defektlerini ogmente etmek için allogreftler ve yönlendirilmiş kemik rejenerasyonu teknikleri kullanılmaktadır. Ancak halen otojen kemik greftlerinin önüne geçememişlerdir (135).

2.7.2.1. Onley Kemik Greftleri

Atrofik maksillanın rehabilitasyonunda otojen kostall greftin kullanılabileceğini 1974 yılında ilk olarak Terry ve arkadaşları bildirmişlerdir (136). Onley kemik greftleri ramus, simfiz, mandibular retromolar bölge, iliak, fibula gibi hem intraoral hem de ekstraoral bölgelerden alınabilir ve kemik defektlerinin tamirinde başarılı bir şekilde kullanılabilirler (137). Rezorbsiyon riski, donör sahada ekstra bir cerrahi işlem gerektirmesi, yumuşak doku problemleri bu yönteme ait dezavantajlar olarak bildirilmiştir. Ağız içerisinden alınan otojen kemik greftleri ile horizontal olarak 4-7 mm, vertikal olarak ise 2-3 mm kemik kazanımı sağlanabilmektedir (138).

Eğer blok kemik greftleri kullanılacaksa, greftin stabil kalmasını sağlamak ve rezorbe olma riskini azaltmak için alıcı bölgeye vida veya pinlerle mutlaka sabitlenmelidir. Onley greftlerin başarı oranı % 53'lere kadar düşebilmektedir (139).

2.7.2.2. İnterpozisyonel Greft Uygulaması

Anterior bölgede 3-8 mm arasında vertikal kemik kazanımı istenilen vakalarda alveolar segmentin istenilen pozisyona taşınılarak yeniden fikse edilmesidir. Kemikten ayrılıp yeniden fikse edilen kısımda parçanın periosteal vaskülarizasyonu devam etmektedir. Bu vaskülarizasyona bağlı olarak vertikal olarak kayıp görülmemektedir. Maksilla anteriorunda maksimum 5 mm vertikal kazanım sağlanabilmektedir. Eğer segment 5 mm' den daha fazla yer değiştirirse, vaskülarizasyon azalır (140).

Bu tekniğin blok greft tekniğine göre avantajları olduğu gibi sinir yaralanma riskleri yüzünden dezavantajları da vardır. Avantajları arasında da cerrahi sahanın daha küçük olması, daha basit cerrahi işlem olması sayılabilir. Avantajları ve dezavantajları değerlendirildiğinde interpoziyonel greft tekniği; alternatif olarak kullanılabilir (140).

2.8. Kuvvet Analizleri

2.8.1. Temel Mekanik Kavramlar

Kuvvet; cisimleri harekete zorlayan, hareket eden cisimleri durdurabilen, şekillerini değiştirebilen yönü, şiddeti, süresi ve farklı tipleri olan vektörel bir

büyüklüktür. Kuvvet, bir cismin başka bir cisim üzerinde göstermiş olduğu etki olarak da tanımlanabilir. Dental implantların üzerinde stres yaratan kuvvetlerde önemli olan; kuvvetin tipi, süresi, yönü, şiddeti ve büyüklüğüdür (141). Kuvvet yön, doğrultu, şiddet gibi vektörel özelliklere sahiptir. Kuvvet birimi SI sisteminde "Newton" (N) olarak ifade edilmektedir (141).

Gerilim(stres); Herhangi bir cisme uygulanan kuvvet sonrasında cisim de aynı şiddette ve ters yönde direnç gelişir. Bu iki zıt yönlü kuvvet cisim yüzeyinde eşit olarak dağılır. Buna bağlı olarak bir yapı üzerindeki stres birim alandaki kuvvet miktarı olarak tanımlanır. Kuvvetin birimi MPa'dır. Stres = Kuvvet/Alan

Gerinim (strain); Strain, bir cisme stres uygulanması sonucu, cismin her biriminde meydana gelen birim uzunluktaki değişimdir. Strain, cismin elastik veya plastik bir deformasyonu olarak da tanımlanır. Cismin uzunluğundaki değişim miktarının orjinal uzunluğuna oranıdır ve ayrıca ölçü birimi yoktur. Stres, büyüklüğü ve yönü olan bir kuvvettir ancak strain ise bir kuvvet değil, sadece bir büyüklüktür (142). Strain = Şekil değişikliği/Orijinal uzunluk

Hooke Kanunu: Bir cisim üzerine gelen kuvvet sonucu şekli değişiyor ve kuvvet ortadan kalktığında eski haline dönebiliyorsa bu elastik şekil değiştirme olarak kabul edilir. Kuvvet ortadan kalktığı halde cisimdeki şekil değişimi az miktarda kalıcı oluyorsa elastoplastik şekil değiştirme denilmektedir. Plastik şekil değiştirmede ise değişiklik kalıcıdır. Cisimler için belirli kuvvet sınırlarında gerilme-şekil değiştirme ilişkisi "şekil değiştirme" kanunu ile belirlenir. Şekil değiştirme kanunu 1660 yılında Robert HOOKE tarafından tanımlanmıştır (143).

Elastik Modül (Young's modulus); Stresi strain'e oranladığımızda elde edilen değerdir. Stres-strain eğrisinin doğrusal kısmındaki stres-strain oranı maddenin sertliğini verir ve birimi GPa (Gigapascal)'dır. Bir diğer adı da Young's modülü'dür. Cismin katılığının artması elastisite modülünün de arttığı anlamına gelir. Eğer bir cismin elastisite modülü yüksekse, stres altında daha az deformasyona uğrar. (142). Elastisite modülü = Stres/Strain

Poisson Oranı; Çekme ya da basmadaki kuvvet sırasında; strain oluşumu, yükleme yönünde ve buna dik yönlerde eş zamanlı olmaktadır. Elastik sınır içinde yüklemeye dik yöndeki strainin yükleme yönündeki straine oranıdır (142).

Asal Gerilim: Kemik ve benzeri kırılgan maddelerin değerlendirilmesinde kullanılan önemli bir değerdir. Asal gerilimin maksimum değeri pozitiftir ve gerilme geriliminin en yüksek değerini ifade etmektedir. Minimum değeri ise negatiftir ve en yüksek sıkışma gerilimini ifade etmektedir. Bir gerilim elemanında düğüm noktasında gerilme gerilimi ve sıkışma gerilimi değerlerinden hangisi daha yüksekse ana gerilim değeri olarak yüksek olan değer kullanılır (144).

Von Mises Gerilimi ve Von Mises Yükleri: Bir materyalin iç enerjisinin belirli bir değeri geçmesi sonucu meydana gelen şekil değişikliğinin başlangıç noktası Von Mises gerilimi olarak adlandırılır. Tek bir noktada gerilim ve kompresyon esnasında materyalin deformasyonu için gerekli kuvvet ise Von Mises yükleri olarak adlandırılmaktadır (145).

İzotrofik materyal: Farklı yönlerden gelen kuvvetlere aynı mekanik özellik gösteren materyallerdir. Tüm yönlerdeki elastik özellikleri aynıdır.

Ortotrofik materyal: Farklı yönlerden gelen kuvvetlere farklı mekanik özellik gösteren materyallerdir. Kuvvetin yönüne göre farklı elastik modülü gösterirler. Kemik bu tip materyale örnek gösterilebilir.

Lineer Elastik Cisim: Birim miktarda uzama ile gerilimin doğru orantılı olduğunun varsayıldığı bir ilişkiyi ifade eder. Ancak bu durum belirli bir gerilim sınırına kadar kabul edilebilir. Aksi takdirde ciddi yanlış hesaplamalar ortaya çıkabilir.

Eşdeğer Gerilme; İki veya üç boyutta oluşan gerilmelerin kombinasyonlarının bileşkesinin, materyalin bir boyutta gösterdiği gerilme değeridir (146,147).

2.8.2. Kuvvet Analiz Yöntemleri

Bir cisme uygulanan kuvvetler sonucunda oluşan streslerin daha çok hangi bölgelerde yoğunlaştığını ve cismin üzerine gelen kuvvetler karşısında daha dayanıklı ve güçlü olması için yapılması gereken dizayn değişikliklerini tespit etmek için kuvvet analizlerinden faydalanılır.

Canlı dokuların, fonksiyonel ve travmatik kuvvetler karşısında nasıl bir tepki vereceğini tespit etmek, stres birikimi analizlerini yapmak oldukça zor ve masraflıdır. Bu sebeple stres analiz araştırmalarını canlı dokunun bir modeli üzerinde yapmak daha mümkün olmaktadır. Oluşturulacak olan modelin canlı dokulara benzerliği ve

uygulanacak kuvvetlerin de fonksiyonel kuvvetlere benzerliği, çıkacak sonuçların daha güvenilir olmasını sağlayacaktır.

Diş hekimliğinde kullanılan kuvvet analiz yöntemleri (148):

1. Holografik İnterferometri ile Kuvvet Analizi: Hologram, cisimlerin üç boyutlu görüntüsünü elde etmek için bir ışık kaynağından çıkan iki ışınının karşılıklı etkisiyle meydana getirdiği mikroskobik gerilim saçaklarının kaydedilmesi işlemidir. Bu kayıt sırasında ışık kaynağı olarak lazer kullanılır.

2. Fotoelastik Kuvvet Analiz Yöntemi: Bu yöntemde karmaşık yapılar içinde meydana gelen mekanik iç baskı ve stresler, gözle görülebilir ışık taslakları haline dönüşür. Yani fotoelastik yöntem, saydam cisimler içinden geçen polorize ışığın çift kırılması olayına dayanan optik bir olaydır.

3. Gerilim ölçer (Strain Gauge) Kuvvet Analiz Yöntemi: Yük altında bulunan malzemelerde oluşan doğrusal şekil değişikliklerinin tespitinde kullanılan alete gerinim ölçer denilmektedir.

4. Kırılgan Vernik Kuvvet Analizi Yöntemi: Brittle laquer adıyla da bilinen bu teknik ile kuvvet analizi, incelenecek olan model üzerine sürülen özel verniğin fırınlanmasından sonra kuvvet yüklenerek bölgede oluşan çatlakların yorumlanması esasına dayanır.

5. Sonlu Elemanlar (Finite Element) Analizi Yöntemi

Sonlu eleman stres analizi yöntemi, biyomekanik parçaları küçük parçalara bölerek çözen ve bilgisayar destekli tasarım modellerinde stres ve gerilmeleri hesaplayan cebir tabanlı bir simülasyon tekniğidir.

2.8.3. Sonlu Elemanlar Analizi

Sonlu eleman analizinde modellenecek geometrik yapılar bilgisayar programı üzerinde, elemanlar, düğüm noktaları ve sınır koşullarının oluşturduğu bir ağ yapısına dönüştürülür.

Kuvvet dağılımlarının modeller üzerinde çok daha hassas olarak elde edilebilmesi için mümkün ölçüde fazlaca eleman kullanmak gereklidir. Öncelikle bir başlangıç noktası belirlenir. Buna göre tüm düğümlerin eksenler üstündeki koordinatları saptanarak bilgisayara aktarılır. Aktarma sırasında poisson oranı ve elastik modül (young’s modülü) değerlerinin de bilgisayar programına tanıtılması

sağlanır. Modelde düğüm noktalarına dışarıdan en basit dış etken ve sınır koşulların uygulanmasıyla meydana gelen değişiklik durumları için matrisler oluşmakta, bu matrisler bilgisayar yardımıyla çözülmektedir. Bu sayede asal gerilmeler (principal stres), eksenel gerilmeler (axial stres), yer değiştirme değerleri (displacements), deformasyon değerleri veya eşdeğer gerilmeler (equivalent principal stres) elde edilir. Bu veriler değerlendirilirken incelenen materyalin mekanik özellikleri göz önüne alınır.

Matematiksel bir analiz yöntemi olan bu yöntem, aslında mühendislik yapı sistemleri için geliştirilmiş de olsa; artık günümüz teknolojisinde diş hekimliği alanında da kullanılmaya başlanmıştır (149,150).

SEA'da biyolojik yapılar modellerce birebir taklit edilemezler. Çalışmalarda kemik-implant arası osseointegrasyon % 100 olarak kabul edilse de bu oran gerçekte oluşmamaktadır. Bu durum in-vitro çalışmalarda oluşan farklıların temel sebebidir (151,152).

2.8.4. Sonlu Elemanlar Analizi Yönteminin Aşamaları

2.8.4.1. Hazırlık Aşaması

Analiz edilecek yapı bilgisayar ortamına aktarılarak modellemesi herhangi bir CAD program ile yapılır. SEA modelleri farklı yapı ve sayıda sınırlı elemanların, düğüm noktalarında birleştiği ağ yapıdan oluşur. Elemanlar yapının karakterini ve mekanik özelliklerini ifade ettiğinden, sayısı yapının gerçeklik karmaşıklık seviyesi ile doğru orantılıdır. Eleman sayısı, cismin yapısal karakteri, önceki biyomekanik çalışmalar ve analizin yapılacağı bilgisayar kapasitesi belirleyici faktörlerdir. İncelenecek yapının geometrisinin tanımlanmasıyla birlikte, kuvvetlerin veya etki eden yapının mekanik özellikleri tanımlanıp ve sınır koşullar oluşturulmaktadır (147,153).

Eleman sayısıyla birlikte, geometri ve tiplerindeki farklılıklar denklemin karmaşıklığını yani çözüm zorluğunu belirler. Yapıyı oluşturan elemanlar birbirlerinin aynısı ise, çözüm için tek bir denklem olacaktır. Basit eleman kullanımıyla çözümler kolaydır. Cismin analizinin yapıldığı SEA'da sınır koşulları, iç kuvvetleri içeren sistem denklemlerinin oluşturulmasını takiben dahil edilmektedir. Yeni terimler mevcut denklemlere eklenerek veya var olanlar sağa sola kaydırılarak sınır koşular

oluşturulmaktadır. Yapıyı oluşturan elemanlardaki yer değişimlerinden, oluşan gerilme, zorlanma ve deformasyonlar hesaplanmaktadır (147,153).

2.8.4.2. Analiz Aşaması

Bilgisayar ortamında oluşturulan her bir yapıya ait özellikler ve bunların üzerine gelecek kuvvetlerin koşulları tanımlanır. Tüm elemanlar aslında ana yapının özelliklerini barındırır. Bu yüzden bu elemanların yükler altında verdiği tepki değerleri ve bunların bütünlüğü ana yapıyı taklit eder.

Belirli sınır şartlar için, belirli kuvvetler altında denklemler çözüldüğünde düğüm yer değiştirmeleri bulunur ve bu yer değiştirmelerden de gerilimler hesaplanır. Hesaplamalar sonucunda sayısal ve torik birçok değer elde edilir. Bu değerler genellikle tablo ve grafik şeklindedir. Ancak verilerin bu haliyle yorumlanması bir hayli zordur. Bu yüzden bilgisayar ortamında elde edilen görsellerden faydalanılır (154,155).

2.8.4.3. Sonuçların Değerlendirilmesi

Analiz sonucunda elde edilen tüm veriler bilgisayar ortamında çeşitli animasyonlarla farklı renk kodlarıyla istenilen açıdan alınan görüntülerle örtüştürülebilirler. Değer aralıkları oluşan şekillerin altında ölçekli bir şekilde verilir (156).

2.8.5. Sonlu Elemanlar Analizinin Avantaj ve Dezavantajları

SEA yönteminin diğer yöntemlere göre avantajları;

- Bilgisayar yazılımları ile gerçeğe en yakın modeller oluşturulabilir,
- Yapılar her ne kadar karmaşık bir geometriye sahip olsalar da bu analizle modellenebilirler.
- Deneysel çalışmalarla kıyaslandığında sonuçlar çok daha hızlı bir şekilde elde edilebilir.
- Bu analiz kullanılarak yapılan çalışmalar tekrar edilebilirdir.
- Birçok farklı malzeme kullanılarak istediğimiz kadar model elde etmek mümkündür.
- Gerilme ve gerinim değerleri hassa bir şekilde hesaplanabilir.

SEA yönteminin diğer yöntemlere göre dezavantajları;

- Modeller üzerine aktarılacak verilerin SEA yazılımının kapasitesine bağlıdır.
- Sonuçların güvenilirliği açısından mesleki bilgi ve becerisi gerektirmesi.
- Sonlu elaman analizi sonuçlarının düzenlemesi zor karmaşık değerler içermesidir (157,158).

2.8.6. Oral ve Maksilofasiyal Cerrahide Sonlu Eleman Analizi Yönteminin Kullanılması

Üzerinde çalışmalarda bulunulan her bir dokunun fiziksel ve kimyasal özellikleri birbirinden farklılık gösterir. Bu farklılar sebebiyle dokular dış kuvvetlere karşı fiziksel yanıtlar verirler. Elastisite modülleri ve deformite özellikleri de değişkenlik gösterir. Tıp alanında üzerinde çalışmalar yapılan yapılar genellikle kan, kas, kemik ve damarlardır (159).

Eğer SEA ile analizi yapılacak olan bir materyalin geometrik yapısı, modelleme sonucunun geometrisine benzer ise elde edilen sonuçların güvenilirliği de bir o kadar fazla olur. Analiz edilecek objenin geometrisi ne kadar basit olursa analiz kolaylaşır ve elde edilen sonuçlar daha gerçekçi sonuçlar olur. Ancak maksillofasiyal bölgedeki yapılar oldukça karmaşık bir anatomiye sahiptir. Bu yüzden bu bölgeler için yapılan analizleri yapmak oldukça zordur ve sağlıklı sonuçlar elde etmek de güçleşir (160).

SEA incelemelerinde kullanılacak olan dokuların BT görüntüleri, bilgisayar programları ile ağ yapısına dönüştürülür. Daha sonrasında bu ağ yapısı düzenlenerek dokunun 3 boyutlu modeli elde edilir. Gerçek hayatta canlı veya cansız dokular üzerinde yapılması zor olan çalışmaları, 3 boyutlu modeller ile yapmak mümkündür (161). Bu yüzden maksillofasiyal bölgede yapılacak olan çalışmalarda faydalı olacağı düşünülmektedir (160).

Bir cisim fiziksel olarak üzerine gelen kuvvette eşit ve zıt yönlü farklı bir kuvvet oluşturur. Mandibula üzerinde bulunan kaslar, çiğneme, konuşma gibi fonksiyonlar sırasında çeşitli gerilimler oluştururlar. Bu karmaşık hareket durumları mandibula üzerinde yapılacak olan in vivo çalışmalarda gerçeğe yakın sonuçların alınmasını zorlaştırır (159,162).

SEA farklı osteotomi tekniklerinin biyomekanik analizlerinin yapılabilmesine, kemik üzerindeki yumuşak dokuların cevabının önceden tahmin edilebilmesine olanak sağlamaktadır. Dental implantların kemik içine yerleştirilmesi sırasında her iki yüzeyde de oluşan streslerin incelenmesi ve implant dizaynlarının incelenmesi için SEA kullanılabilir (160).

Son yıllarda diş hekimliğinde SEA çalışmalarında en çok öne çıkan konular; zigomatik implantlar, zigoma ile maksiller sinüs ve alveoler kemiği modellemesi gibi konulardır (163). Yapılan çalışmalarda zigoma implantlarıyla oluşturulan modellerde maksilla ve zigomanın mekanik yanıtlarının yanı sıra çiğneme kuvvetleriyle oluşacak olan streslerin etkileri, rezorpsiyon sürecine etkileri araştırılmıştır (164,165).

Dental implantlar üzerinde de son yıllarda sonlu elemanlar yöntemi, oldukça sık kullanılmaktadır (166,167). Yapılan çalışmalarda, implant özelliklerine göre değişen kemik stres değerleri bulunmuştur. Bundan dolayı implantlar üzerinde stres sonucunda oluşan gerilmelerin incelenmesi çok önemlidir.

Dental implantlar üzerindeki streslerin incelenmesiyle, çene kemikleri ve implant yüzeyleri üzerinde istenmeyen streslerin oluşması önlenebilir. SEA metodu gerilimler üzerinde çalışılabilmeyi sağladığı için, dental implantlar üzerinde rahatlıkla uygulanabilir (168).

3. GEREÇ VE YÖNTEMLER

Bu çalışma, İzmir Katip Çelebi Üniversitesi Bilimsel Araştırma Projeleri (BAP) Koordinatörlüğü tarafından **2021-TDR-SABE-0002** proje numarası ile desteklenmiştir.

Yapmış olduğumuz bu çalışma, İzmir Katip Çelebi Üniversitesi Diş Hekimliği Fakültesi Ağız, Diş ve Çene Cerrahisi Anabilim Dalı ve Ay Tasarım Ltd. Şti. ile birlikte gerçekleştirilmiştir.

3.1. Çalışma Modellerinin Oluşturulması

Üst çeneye ait geometrik modelin oluşturulması için, tam dişsiz üst çene kemiği, Konik Huzme Işınlı Tomografide (ILUMA, Orthocad, CBCT, 3M Imtec, Oklahoma, USA) tarandı. Taramada 120 kvp, 3.8 mA"de 40 saniyelik tarama ile 601 kesit elde edildi. (Resim 26) Daha sonra hacimsel veri 0.2 mm kesit kalınlığı ile rekonstrükte edildi. Rekonstrüksiyon sonucunda elde edilen kesitler, DICOM 3.0 formatında export edildi. Export edilen kesitler 3D-Doctor (Able Software Corp.,, MA, USA) yazılımına alındı.

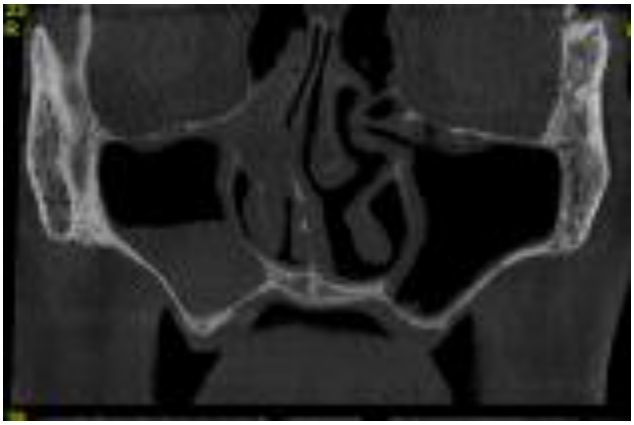

Resim 26. Tomografi görüntüsü(169)

3D-Doctor yazılımı magnetik rezonans ve bilgisayarlı tomografi de olmak üzere pek çok görüntüleme yöntemi ile elde edilen görüntülerin, bilgisayar ortamında yeniden oluşturulabildiği bir yazılımdır. Yazılım ile yeniden oluşturulan görüntüler üzerinde sadeleştirme ve yeniden biçimlendirme gibi değişiklikler yapılabilmektedir. (Resim 27)

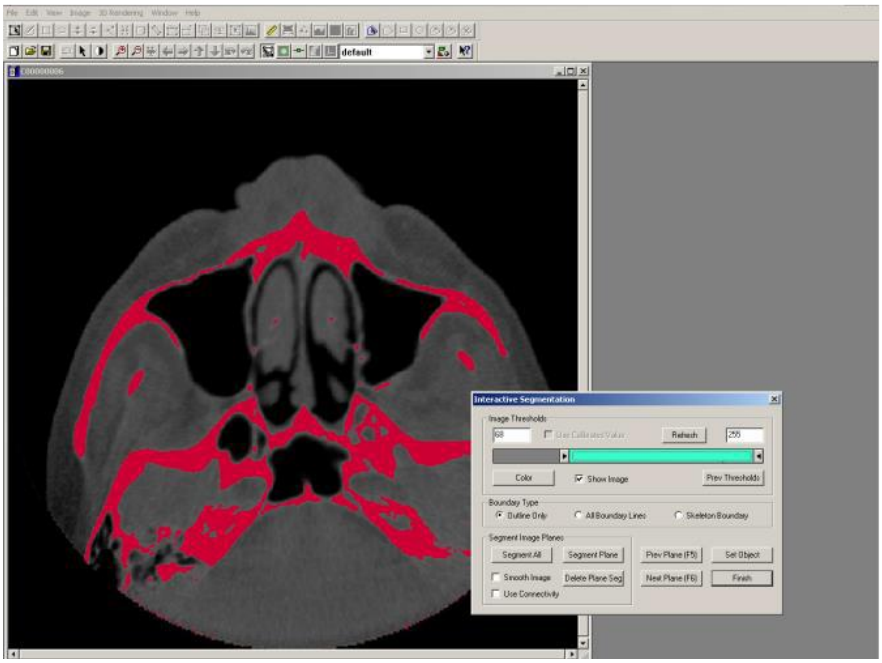

Resim 27. 3D-Doctor yazılımı görüntüsü

3D-Doctor yazılımında kesitler üzerindeki kemik dokular "interactive segmentation" yöntemiyle ayrıştırıldı. Ayrıştırılan kesitler "Complex Render" yöntemiyle 3 boyutlu model haline getirildi. Elde edilen 3 boyutlu model, 3D-Doctor yazılımındaki sadeleştirme yöntemleri ile düşük hafıza tüketen ve düzgün oranlara sahip elemanlardan oluşan, pürüzsüz bir yüzey haline getirilerek üst çene kemiğinin modelleme işlemi tamamlandı. 3 boyutlu model 3D-Doctor yazılımından .stl formatında export edildi.

Yapılan ayrıştırma işleminden sonra "3d Complex Render" yöntemi ile 3 boyutlu model elde edildi ve bu şekilde kemik dokusu modellenmiş oldu.

Ofset yöntemi yapının her yönden büyümesi veya küçülmesi işlemidir. Kemik dokusundan da bu yöntem ile kortikal kemikten trabeküler kemik elde edildi. Ofset değeri olarak 2 mm alındı. Kortikal kemik kalınlığı tip 2 bir kortikal kemikle çevrili yoğun trabeküler kemik tipine uygun olarak 2 mm olarak belirlendi. Bu şekilde maksilla kortikal kemik ve trabeküler kemik gerçek morfolojisini yansıtacak biçimde modele taşındı. Yapılan modellemeler „Rhinoceros" yazılımında 3 boyutlu uzaydaki koordinatlarına yerleştirildi ve modelleme işlemi tamamlandı.

Kemik dokusundan offset yöntemi ile spongioz kemik elde edildi ve gerekli uyumlamaların yapılması ile kuvvet aktarımı sağlanmış oldu.

3 boyutlu ağ yapısının düzenlenmesi ve daha homojen hale getirilmesi, 3

boyutlu katı modelin oluşturulması ve sonlu elemanlar stres analizi işlemi için Intel Xeon ® R CPU 3,30 GHz işlemci, 500gb Hard disk, 14 GB RAM donanımlı ve Windows 7 Ultimate Version Service Pack 1 işletim sistemi olan bilgisayardan, Activity 880 (Smart Optics Sensortechnik GmbH, Sinterstrasse 8, D-44795 Bochum, Germany) optik tarayıcısı (Resim 28) ile 3 boyutlu taramadan, Rhinoceros 4.0 (3670 Woodland Park Ave N, Seattle, WA 98103 USA) 3 boyutlu modelleme yazılımından, VRMesh Studio (VirtualGrid Inc, Bellevue City, WA, USA) ve Algor Fempro (ALGOR, Inc. 150 Beta Drive Pittsburgh, PA 15238-2932 USA) analiz programından yararlanıldı.

Resim 28. Activity 880 optik tarayıcı

3.2. İmplant ve Protez Parçalarının Oluşturulması

Çalışmada kullanılan implant ve protez parçaları Smart Optics 3 boyutlu tarayıcısı ile tarandı. Stl formatında elde edilen modeller, Rhinoceros 4.0 yazılımına aktarıldı. Boolean yöntemi ile protez alt ve üst parçaları, implant vidaları ve kemik dokuları arasında uyumlandırma yapıldı.

Zigomatik implantların yerleşimi intrasinüs ve ekstrasinüs olacak şekilde 3 farklı planlamaya göre üç boyutlu olarak modellendi. Birinci modelde; intrasinüs tekniği ile 4'lü zigoma implantı, ikinci modelde ekstrasinüs tekniği ile 4'lü zigoma implantı, üçüncü modelde intrasinüs yöntemiyle yerleştirilen 2 zigoma implantına ilave 2 tane konvansiyonel implant, dördüncü modelde ektrasinüs yöntemiyle yerleştirilen 2 zigoma implantına ilave 2 tane konvansiyonel implant, beşinci modelde intrasinüs yöntemiyle yerleştirilen 2 zigoma implantına ilave 4 tane konvansiyonel implant ve altıncı modelde de ektrasinüs yöntemiyle yerleştirilen 2 zigoma implantına ilave 4 tane konvansiyonel implant kullanıldı.

Çalışmada 4.1 mm çap, apex çap 3.9 mm ve 17° multi –unit olan 45° açılı zigoma implantlar ve anterior bölge için 3.75 mm çap, 11,5 mm uzunlukta konvansiyonel implantlar kullanıldı. (Nobel Biocare, Switzerland).

3.3. Çalışma Modelleri

Model 1:

İntrasinüs Tekniği İle Yerleştirme:

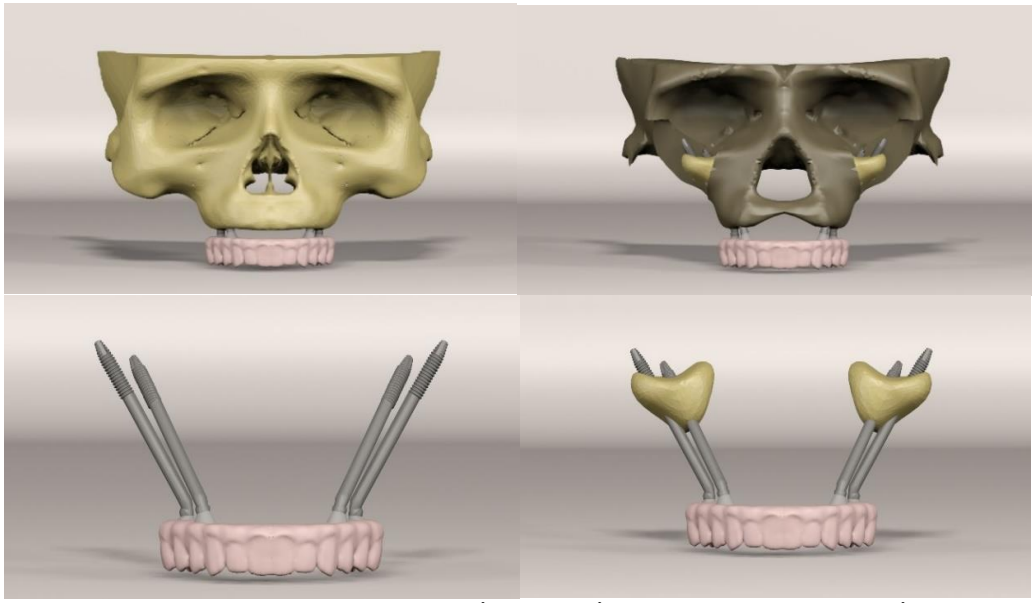

Resim 29. 4 (Quad) Tane Zigoma İmplantı İle Oluşturulan Model (İntrasinüs)

Model 2:

Ekstrasinüs Tekniği İle Yerleştirme:

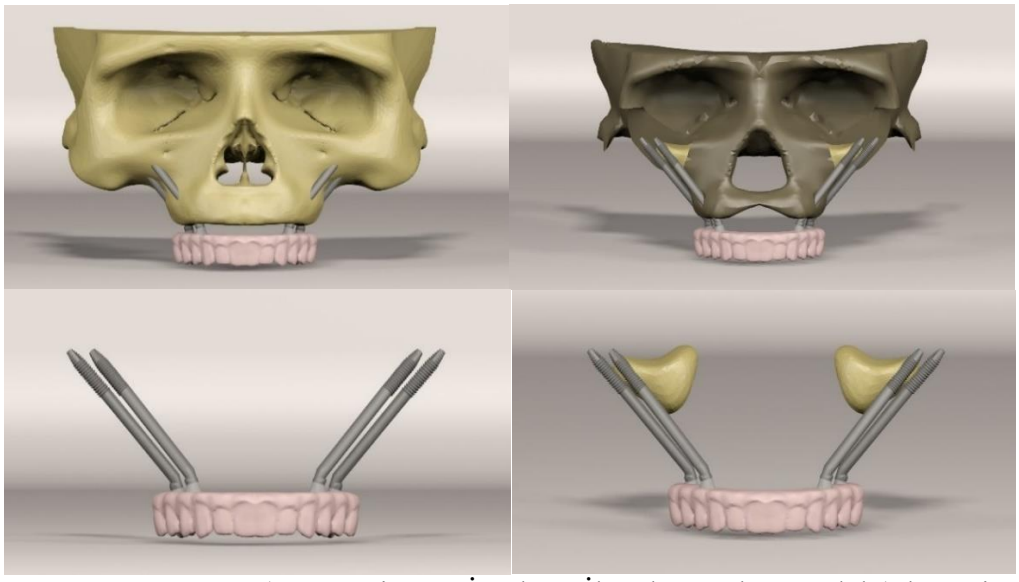

Resim 30. 4 (Quad) Tane Zigoma İmplantı İle Oluşturulan Model (Ekstrasinüs)

Model 3:

İntrasinüs Tekniği İle Yerleştirme:

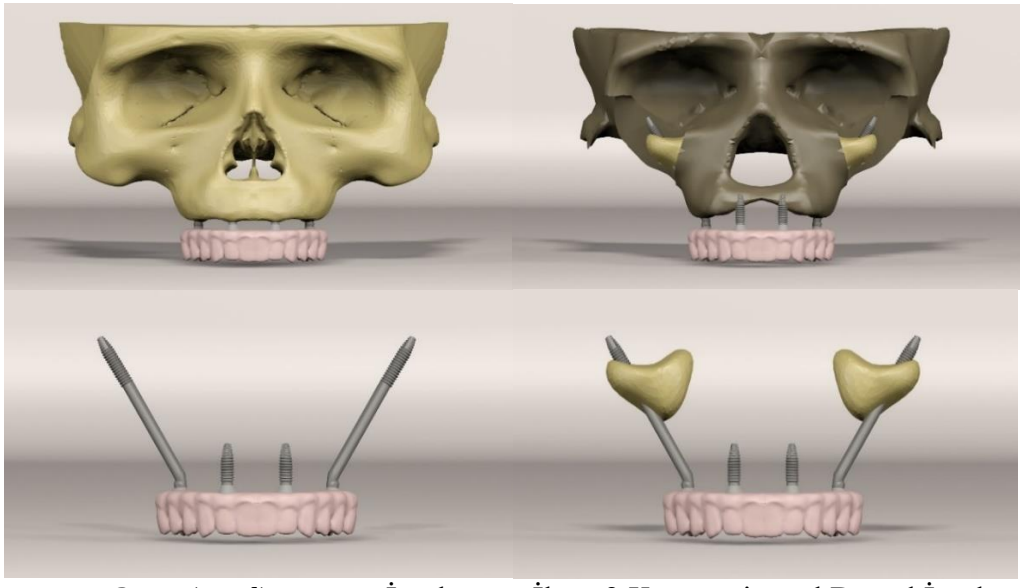

Resim 31. 2 (Dual) Zigoma İmplantına İlave 2 Konvansiyonel Dental İmplantla Oluşturulan Model (İntrasinüs)

Model 4:

Ekstrasinüs Tekniği İle Yerleştirme

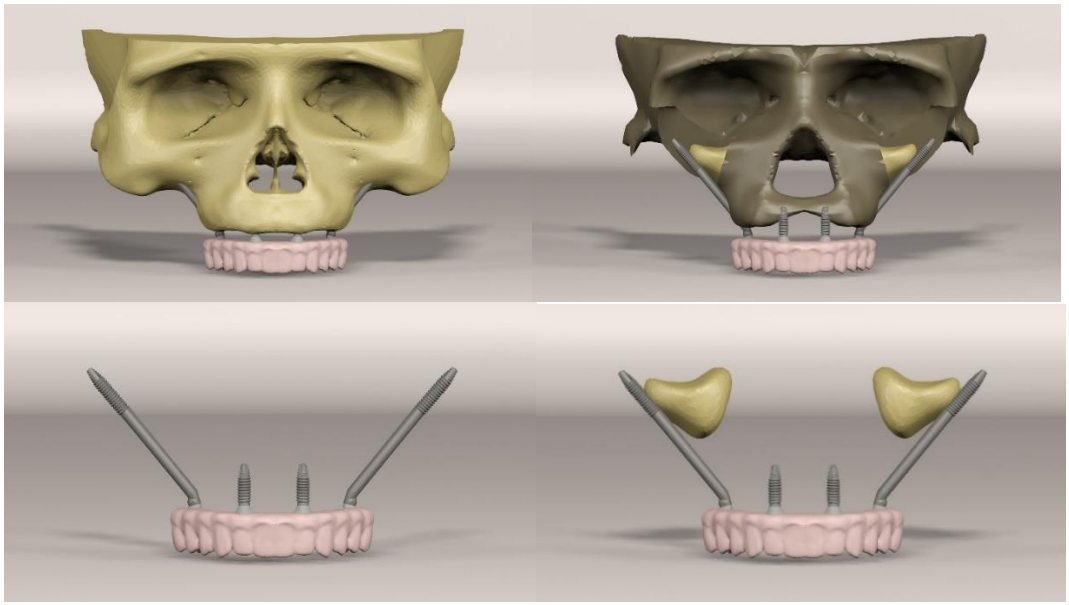

Resim 32. 2 (Dual) Zigoma İmplantına İlave 2 Konvansiyonel Dental İmplantla Oluşturulan Model (Ektrasinüs)

Model 5:

İntrasinüs Tekniği İle Yerleştirme

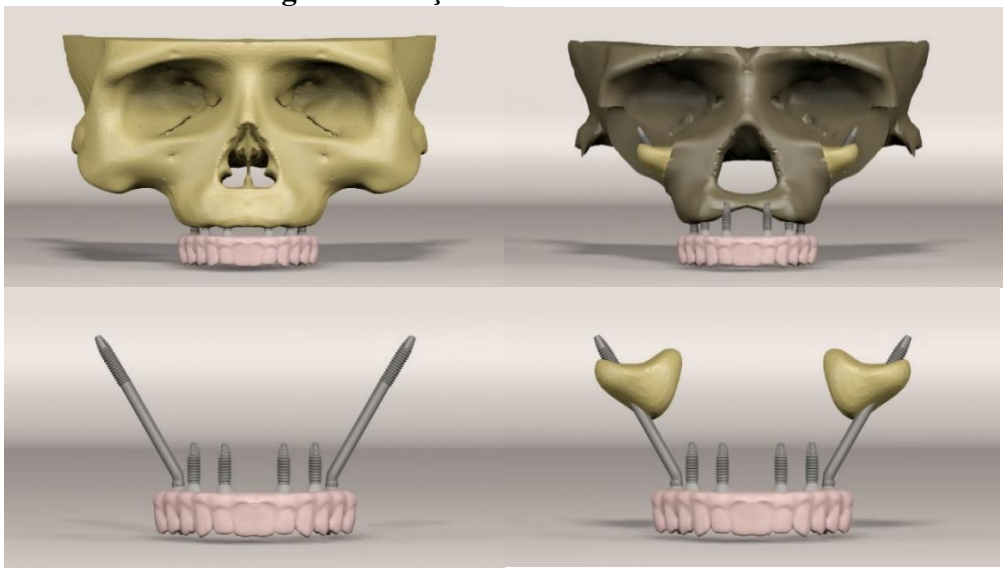

Resim 33. 2 (Dual) Zigoma İmplantına İlave 4 Konvansiyonel Dental İmplantla Oluşturulan Model (İntrasinüs)

Model 6:

Ekstrasinüs Tekniği İle Yerleştirme

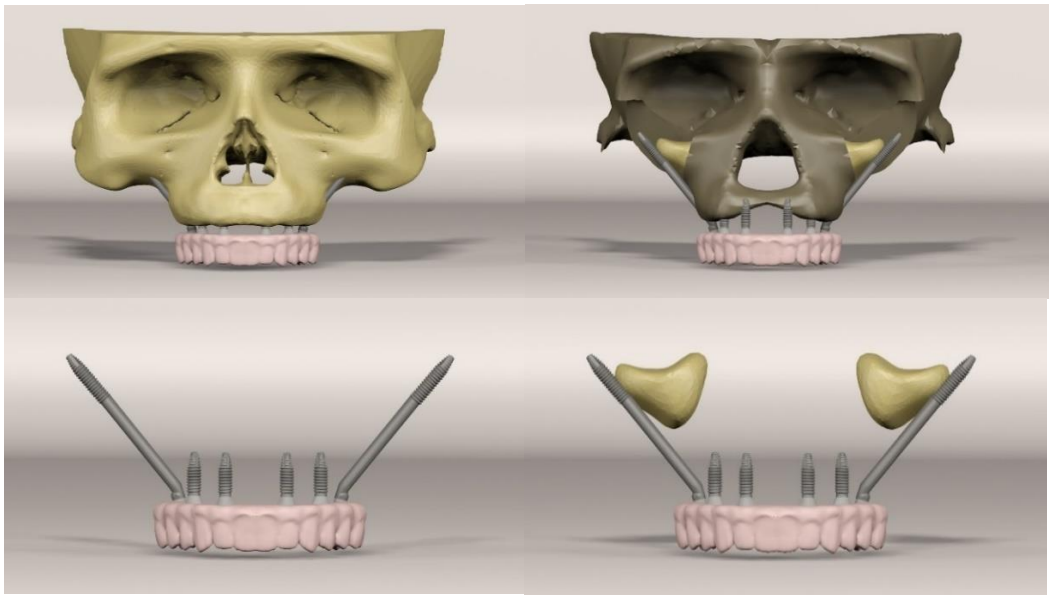

Resim 34. 2 (Dual) Zigoma İmplantına İlave 4 Konvansiyonel Dental İmplantla Oluşturulan Model (Ektrasinüs)

3.4. Çalışmada Kullanılan Parçaların Katı Modellemesinin Yapılması

Modeller, VRMesh yazılımı ile geometrik olarak oluşturulduktan sonra analize hazır hale getirilmeleri ve analizlerinin yapılması için, stl formatında Algor Fempro (Algor Inc., USA) yazılımına aktarılmıştır. (Şekil 4)

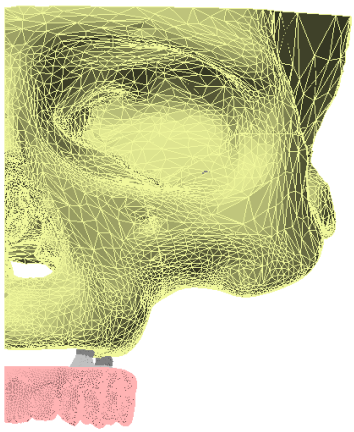

Şekil 4. Rhino"dan yapılan modellemelerin 3 boyutlu koordinatlar korunarak Fempro yazılımına aktarılması

Stl formatı 3d modelleme programları için evrensel değer taşımaktadır. Stl formatında düğümlerin koordinat bilgileri de saklanması sayesinde programlar arasında aktarım yapılırken bilgi kaybı olmamaktadır. Algor yazılımı ile uyumlu hale getirildikten sonra oluşturulan modelin maksillaya ailt olduğunu, diş yapılarının hangi materyalden yapıldığını yazılıma tanıtmak gerekmektedir. Modelleri oluşturan yapıların her birine, fiziksel özelliklerini tanımlayan materyal (Elastiklik modülü ve Posison oranı) değerleri verilmiştir (Tablo 1).

Programda katı cisim özellikleri linear elastik, homojen ve izotropik kabul edilmiştir.

	Elastik Modülü (Young Modulus) (MPa)	**Poisson Oranı (Poisson's Ratio)**
Kortikal Kemik	13400	0,3
Spongiöz Kemik	1000	0,3
Titanyum(İmplant)	110000	0,33
Akrilik Rezin	2700	0,35
Cr-co	220000	0,3

Tablo 1. Elastiklik Modülü ve Poisson Oranları

VR Mesh"de yazılımında yapılan modeller, Algor yazılımına .stl şeklinde yüzey verisi olarak atılmıştır. Modeller içi dolu şekilde meshlenip Algor yazılımında analiz edilebilecek hale getirilirler.

Meshleme işlemi sırasında oluşturulan modeller çoğunlukla Brick tipi elemanlarda oluşturulmuştur. (Şekil 5) Modellerdeki yapıların merkezine yakın bölgelerde gerektiğinde yapının tamamlanabilmesi için daha az düğüm noktalı elemanlar kullanılmıştır. Bu modelleme tekniği sayesinde hesaplamayı kolaylaştırmak üzere mümkün olan en yüksek düğüm noktalı elemanlar ile en yüksek kalitede ağ yapısı oluşturulmasına çalışılmıştır. Analiz işlemini zorlaştıracak ne kadar çizgisel eleman varsa temizlenip düzenli hale getirilmiştir.

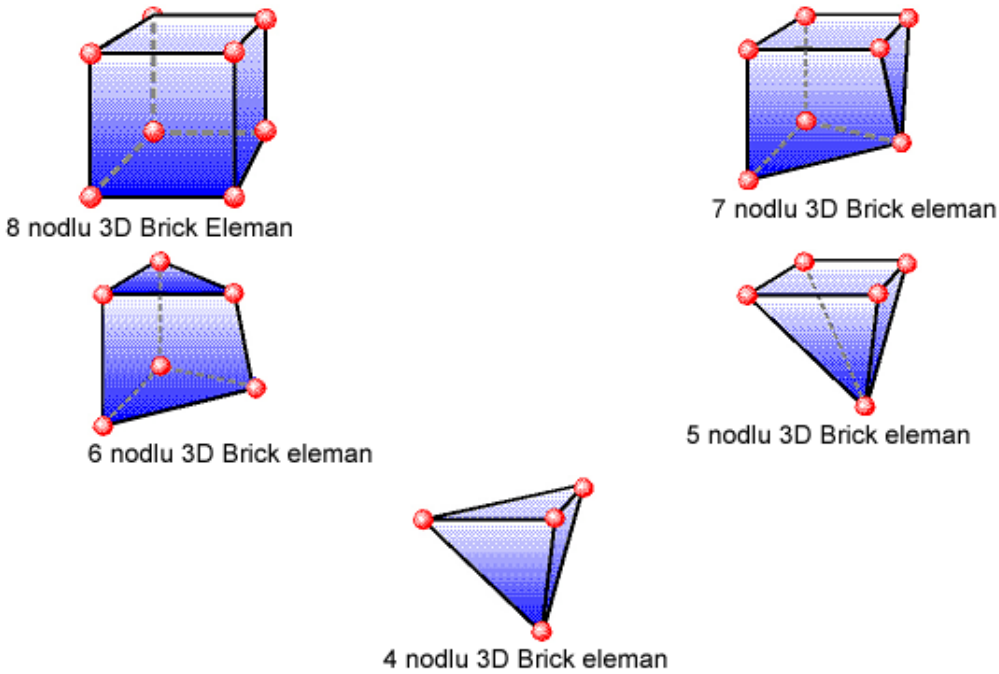

Şekil 5. Bricks Elemanları

Çalışmalardaki düğüm ve eleman sayıları arttıkça sonuçların doğruluğu artmaktadır. Bu yüzden çalışmadan daha gerçekçi sonuçlar alabilmek için mümkün olduğunca fazla eleman sayısı seçilmiştir.

Modellerde kullanılan eleman ve düğüm sayıları aşağıda verilmiştir:

Planlamalar	Modeller	Yerleştirme Şekli	Eleman Sayısı	Düğüm Sayısı
4 zigoma implantı	Model 1	İntrasinüs yerleştirme	834773	193252
	Model 2	Ekstrasinüs yerleştirme	3212318	593394
2 zigoma implatına ek 2 dental implant)	Model 3	İntrasinüs yerleştirme	1851088	354684
	Model 4	Ekstrasinüs yerleştirme	3212318	593394
2 zigoma implatına ek 4 dental implant)	Model 5	İntrasinüs yerleştirme	2195275	436374
	Model 6	Ekstrasinüs yerleştirme	1168235	288120

Tablo 2. Modellerde kullanılan eleman ve düğüm sayıları

Çalışmada tedarik edilen implant ve protez parçaları SmartOptics 3 boyutlu tarayıcısı ile 3 boyutlu olarak tarandı. .stl formatında elde edilen modeller, Rhinoceros

4.0 (3670 Woodland Park Ave N, Seattle, WA 98103 USA) yazılımına gönderildi. Rhino yazılımında Boolean yöntemi ile protez alt ve üst parçaları, implant vidaları ve kemik dokuları arasında uyumlandırma yapıldı ve kuvvet aktarımı sağlandı

3.5. Sınır Koşulları

Model çene kemiğinin alt kısmından her DOF (Degree of freedom)"da 0 harekete sahip olacak şekilde sabitlenmiştir.

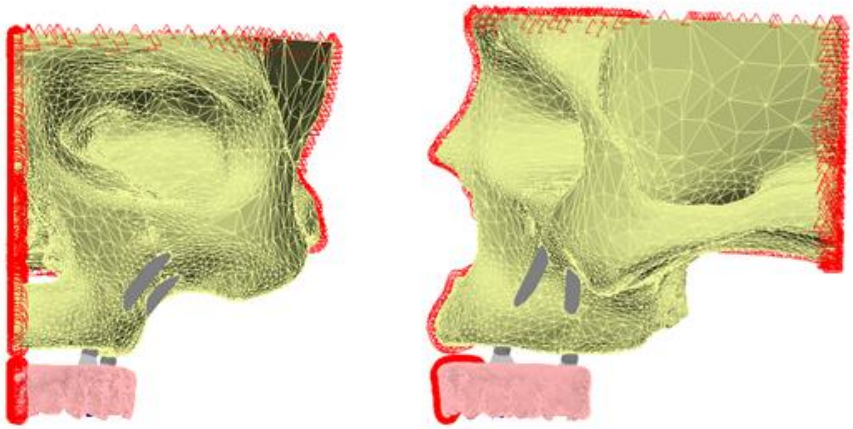

Şekil 6. Modellerin Sınır Koşulları

Sonlu elemanlar stres analizlerinde istatistiksel analizler yapılamaz. Çünkü elde edilen değerler, varyansı olmayan matematiksel hesaplamalar sonucu ortaya çıkmaktadır. Asıl önemli olan, kesit görüntülerinin ve stres miktarının ve dağılımlarının hassas bir şekilde değerlendirilmesi ve yorumlanmasıdır.

Sonlu elemanlar stres analizleri sonunda Fempro bilgisayar programı, oluşan 25 farklı stresin değerini verebilmektedir. Önemli olan hangi stres değerinin değerlendirileceği ve elde edilen stres değerlerinin hangi kriterler ile karşılaştırılacağının bilinmesidir. Uygulanan kuvvetler sonucunda oluşan stresler normal stresler (gerilme ve sıkışma stresi- σ ile sembolize edildi) ve kesme stresleri (τ ile sembolize edildi) olmak üzere iki grupta toplanır.

Bir adet üç boyutlu stres elemanının x, y, z düzlemlerine bir adet normal stres ve iki adet kesme stresi etki eder. Kesme stresler, $\tau_{xy}= \tau_{yx}$, $\tau_{yz}=\tau_{zy}$, $\tau_{xz}=\tau_{zx}$ şeklinde

gösterilebilir. Dolayısıyla herhangi bir üç boyutlu elemanın stres durumu tamamen üç normal ve üç kesme stres komponenti şeklinde tanımlanır.

Üç boyutlu elemanlarda en büyük stres değeri bütün kesme stres bileşenlerinin sıfır olduğu durumda oluşur. Bir eleman bu konumda olduğunda normal streslere Principle Stres denir.

Principle Stres; maksimum principle stres, intermediate principle stres ve minimum principle stres olarak 3'e ayrılır. Genelde σ_1 en büyük pozitif değeri, σ_3 en küçük negatif değeri ve σ_2 ise ara bir değeri göstermektedir. Bu değerleri sıraya koyacak olunursa; $\sigma_1 > \sigma_2 > \sigma_3$ şeklinde bir sıralama ortaya çıkar.

σ_1: Maksimum principle stresi simgeler, pozitif değerdir ve tipik olarak en yüksek gerilme stresini simgeler.

σ_3: minimum principle stresi simgeler, negatif değerdir ve tipik olarak en yüksek sıkışma stresini simgeler.

Analiz sonuçlarında artı değerler gerilme streslerini, eksi değerler ise sıkışma streslerini belirtmektedir. Bir stres elemanında hangi stres tipinin mutlak değeri daha büyük ise, stres elemanı o stres tipinin etkisi altındadır ve değerlendirilmesi gerekende o stres tipidir.

Kırılgan materyaller için principal stres değeri önemlidir. Çünkü Maksimum principle stres, en yüksek gerilme dayanıklılığına eşit veya daha büyük değerde olduğunda ve minimum principle stresin mutlak değeri, en yüksek sıkışma dayanıklılığına eşit veya daha büyük olduğu zaman başarısızlık oluşur.

Von Mises Stres, metal gibi çekilebilir (ductile) materyaller için, deformasyonun başlangıcı olarak tanımlanır ve 3 principle stres değerinden hesaplanır;

$$\sigma^2 = \square\ \square(\sigma_1 - \sigma_2)^2 + (\sigma_2 - \sigma_3)^2 + (\sigma_3 - \sigma_1)^2 / 2$$

Bu sayede arayüz bağlantılarında oluşan stresler nitelik ve nicelik yönünden değerlendirilebilir. Arayüz bağlantılarında oluşan Von Mises Stres değeri aluminyum oksit kor porseleni, ara bağlantı porseleni ve tabakalama porseleninin germe dayanımını (yield strength) geçerse mekanik başarısızlık oluşur. Ayrıca Von Mises Stres değerleri stres dağılımlarını ve yoğunlaşmaları hakkında genel bir bilgi edinmek

amacıyla değerlendirilebilir.

3.6. Renk Skalası

Yapılan sonlu elemanlar analizi çalışmamızda elde edilen von mises değeri, maksimum ve minimum principle değerleri maviden kırmızıya çeşitli tonlarda geçiş yapmaktadır. Bu renklendirme sayesinde kuvvet gelen bölgenin hangi şiddette kuvvete maruz kaldığı görülebilir. Skaladaki sayı aralıklarının artıp azalmasına bağlı renklendirmenin çeşitliliği değişmektedir. Elde edilen her veride farklı skala kullanılır. Bunun sebebi her bir veride von mises değerinin, maksimum ve minimum principle değerlerinin farklılık göstermesidir. (Şekil 7)

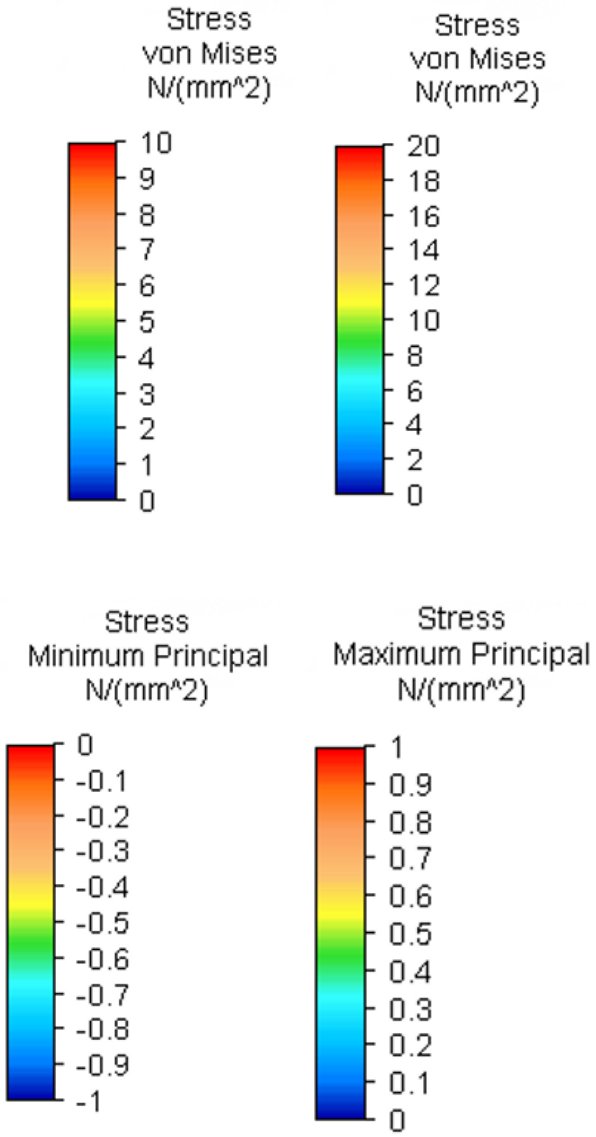

Şekil 7. Renk Skalaları

3.7. Yükleme Koşulları

Posterior bölgede 4 ve 6 nolu dişler bölgesinden vertikal,bukkal ve palatinal yönden 150 N yükleme yapılacaktır. 3 farklı senaryoda, 2 farklı zigoma implantı yerleştirme yöntemi(intrasinüs-ekstrasinüs) ile bukkal ve palatinal yönlerden oblik okluzal yönden vertikal yükleme koşulunda toplam 18 adet sonlu elemanlar analizi gerçekleştirilmiştir.

3.8. Kemik İmplant Bağlantı Durumu

İmplantların kemiğe % 100 osseointegre olduğu varsayılmıştır. Kemik ve implantlar arasında tüm arayüz boyunca sıkı bir bağlantının olduğu kabul edilmiştir.

4. BULGULAR

4.1. Quad Zigoma İmplantı Yerleştirilen Modeldeki Değerler

4.1.1. Zigoma İmplantları İntrasinüs Tekniği İle Yerleştirildiğinde Oluşan Değerler

4.1.1.1. Yerleştirilen İmplantların Boyun Bölgesinde Görülen Von Mises Stres Değerleri

Oluşturduğumuz modelde bukkalden, okluzalden ve palatinalden uygulanan 150N kuvvet altında 4 nolu diş bölgesine yerleştirilen implantın boyun bölgesinde oluşan von mises stres değerleri sırasıyla 60.33 MPa , 47.31 MPa ve 83.71 MPa olarak ; 6 nolu diş bölgesine yerleştirilen implantın boyun bölgesinde oluşan von mises stres değerleri ise sırasıyla 113.05 MPa , 51.57 MPa ve 120.71 MPa olarak ölçülmüştür.

	Bukkal kuvvet	Vertikal kuvvet	Palatinal kuvvet
4 nolu diş bölgesine yerleştirilen implant	60.33	47.31	83.71
6 nolu diş bölgesine yerleştirilen implant	113.05	51.57	120.71

Tablo 3. Model 1'de implant boyun bölgeleri üzerinde oluşan von mises stres değerleri

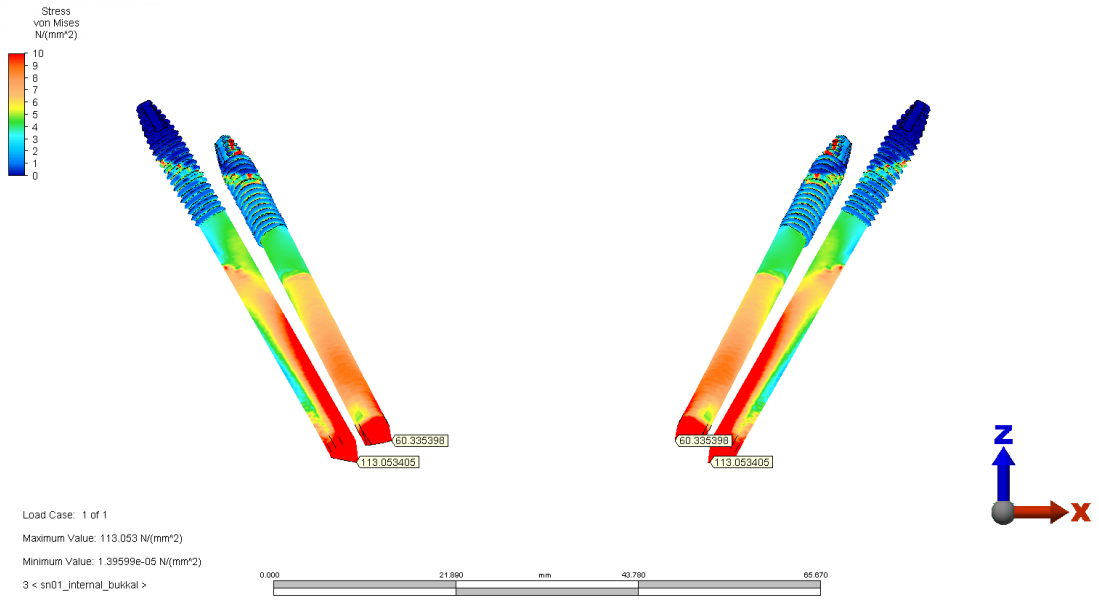

Şekil 8. Model 1'de bukkal kuvvet altında implant boyun bölgeleri üzerinde oluşan von mises stres değerleri

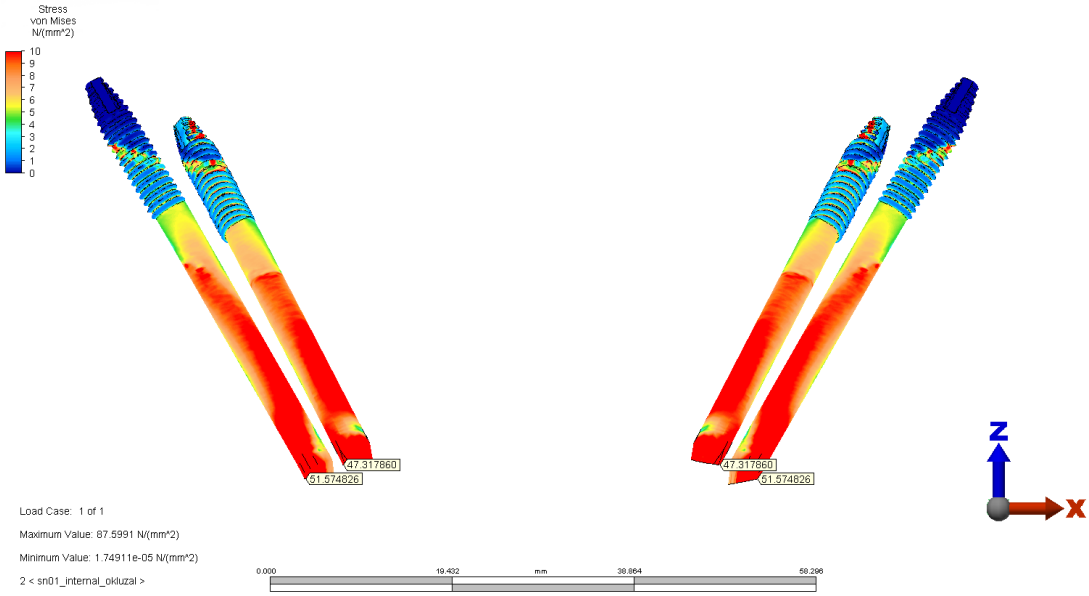

Şekil 9. Model 1'de vertikal kuvvet altında implant boyun bölgeleri üzerinde oluşan von mises stres değerleri

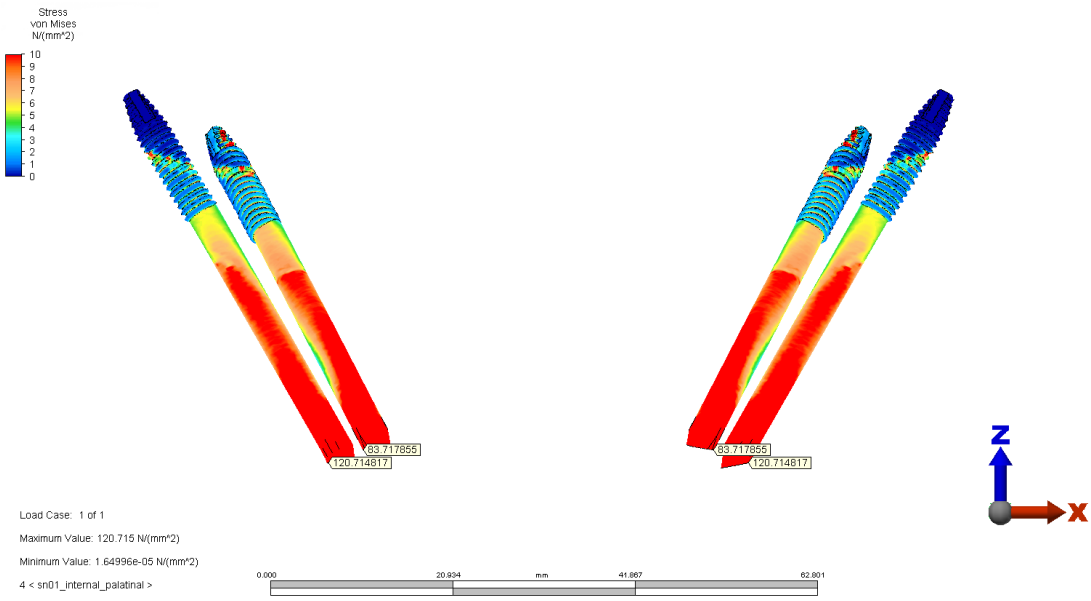

Şekil 10. Model 1'de palatinal kuvvet altında implant boyun bölgeleri üzerinde oluşan von mises stres değerleri

4.1.1.2. Yerleştirilen İmplantları Çevreleyen Kortikal Kemikte Görülen Maksimum Principle Stres Değerleri

Oluşturduğumuz modelde bukkalden, okluzalden ve palatinalden uygulanan 150N kuvvet altında 4 nolu diş bölgesine yerleştirilen implantın etrafındaki kortikal

kemikte oluşan maksimum. principle stres değerleri sırasıyla 5.4644 MPa , 1.8993 MPa ve 3.6370 MPa olarak ; 6 nolu diş bölgesine yerleştirilen implantın boyun bölgesinde oluşan von mises stres değerleri ise sırasıyla 4.3603 MPa , 1.8089 MPa ve 10.6582 MPa olarak ölçülmüştür.

	Bukkal kuvvet	Vertikal kuvvet	Palatinal kuvvet
4 nolu diş bölgesindeki kortikal kemik	5.4644	1.8993	3.6370
6 nolu diş bölgesindeki kortikal kemik	4.3603	1.8089	10.6582

Tablo 4. Model 1'de kortikal kemikte oluşan maksimum princible stres değerleri

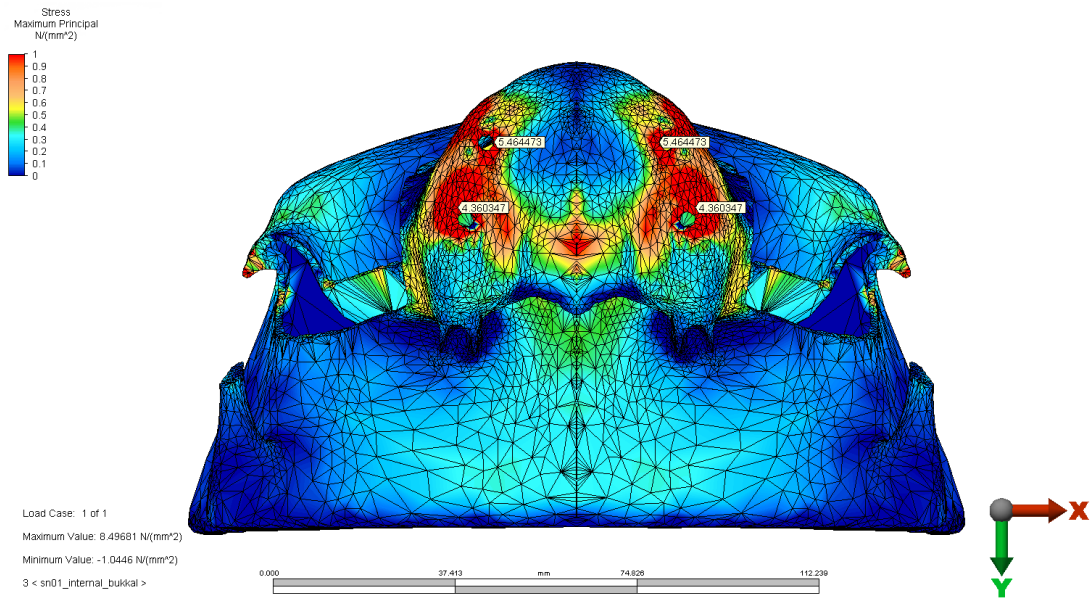

Şekil 11. Model 1'de bukkal kuvvet altında kortikal kemikte oluşan maksimum princible stres değerleri

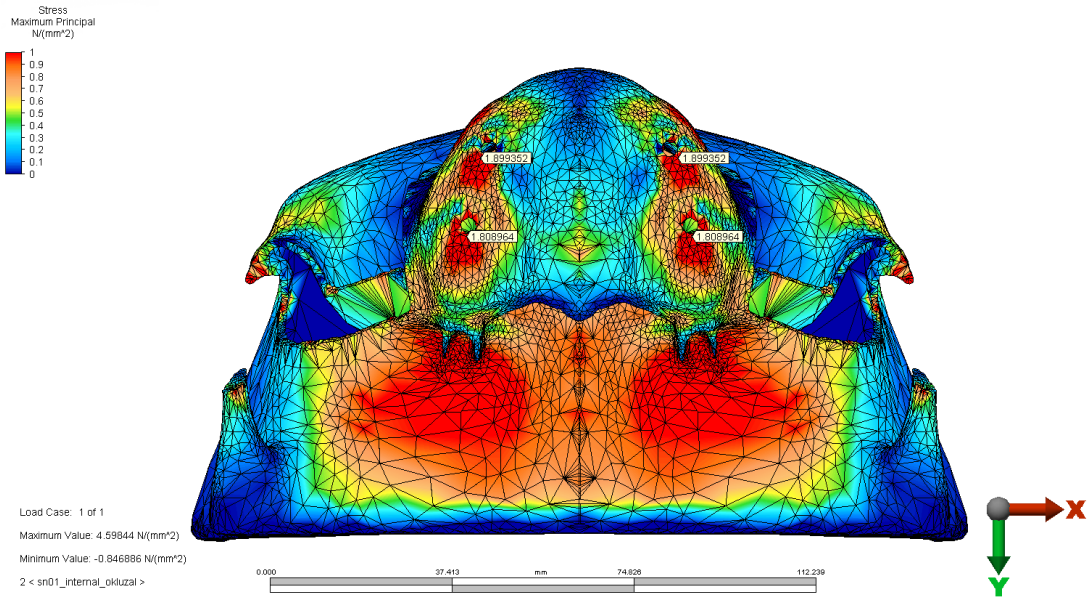

Şekil 12. Model 1'de vertikal kuvvet altında kortikal kemikte oluşan maksimum princible stres değerleri

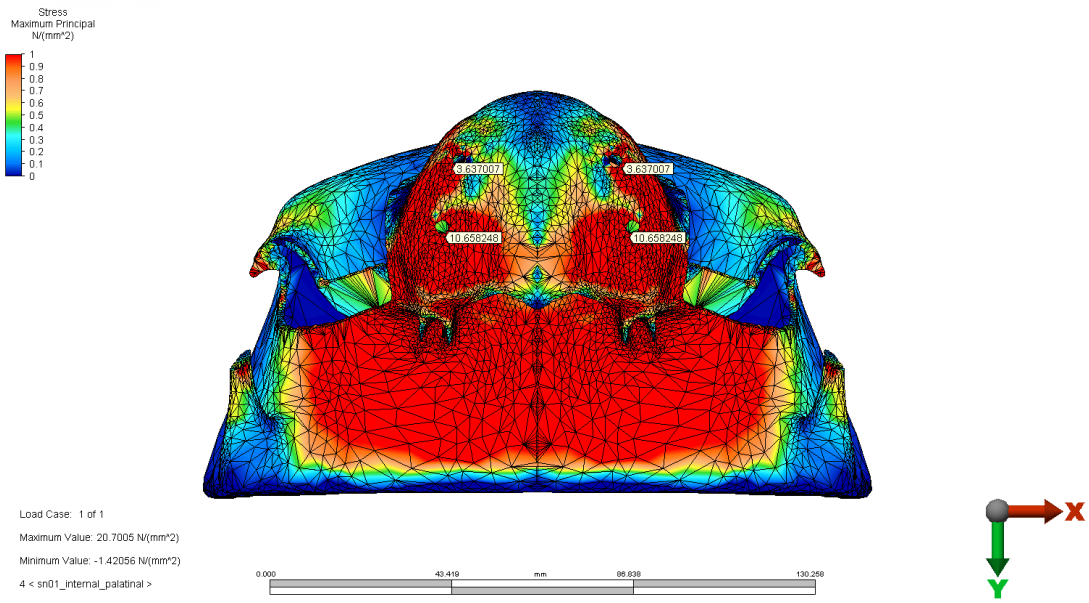

Şekil 13. Model 1'de palatinal kuvvet altında kortikal kemikte oluşan maksimum princible stres değerleri

4.1.1.3. Yerleştirilen İmplantları Çevreleyen Kortikal Kemikte Görülen Minimum Principle Stres Değerleri

Oluşturduğumuz modelde bukkalden, okluzalden ve palatinalden uygulanan 150N kuvvet altında 4 nolu diş bölgesine yerleştirilen implantın etrafındaki kortikal kemikte oluşan minimum. principle stres değerleri sırasıyla -4.8422 MPa , -7.1147 MPa ve -9.9311 MPa olarak ; 6 nolu diş bölgesine yerleştirilen implantın boyun bölgesinde oluşan von mises stres değerleri ise sırasıyla -11.1761 MPa , -5.1052 MPa ve -9.4656 MPa olarak ölçülmüştür.

	Bukkal kuvvet	Vertikal kuvvet	Palatinal kuvvet
4 nolu diş bölgesindeki kortikal kemik	-4.8422	-7.1147	-9.9311
6 nolu diş bölgesindeki kortikal kemik	-11.1761	-5.1052	-9.4656

Tablo 5. Model 1'de kortikal kemikte oluşan minimum princible stres değerleri

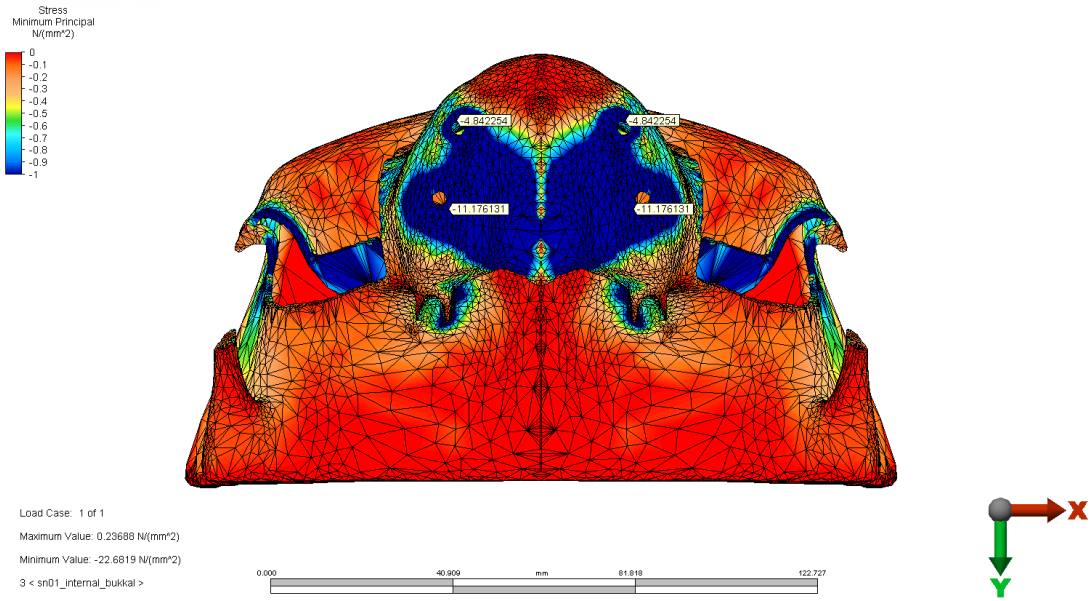

Şekil 14. Model 1'de bukkal kuvvet altında kortikal kemikte oluşan minimum princible stres değerleri

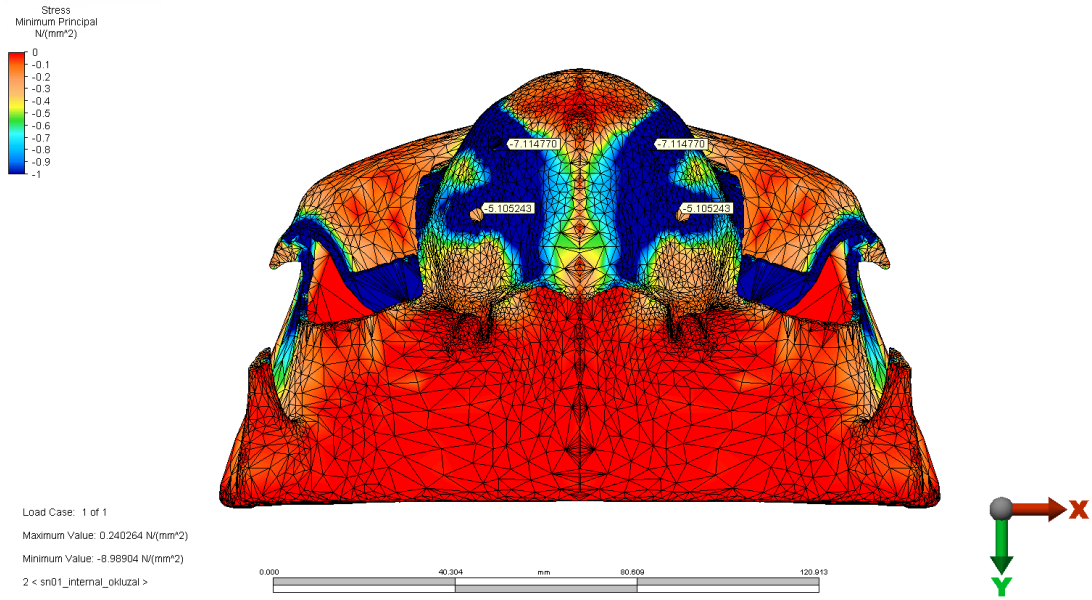

Şekil 15. Model 1'de vertikal kuvvet altında kortikal kemikte oluşan minimum princible stres değerleri

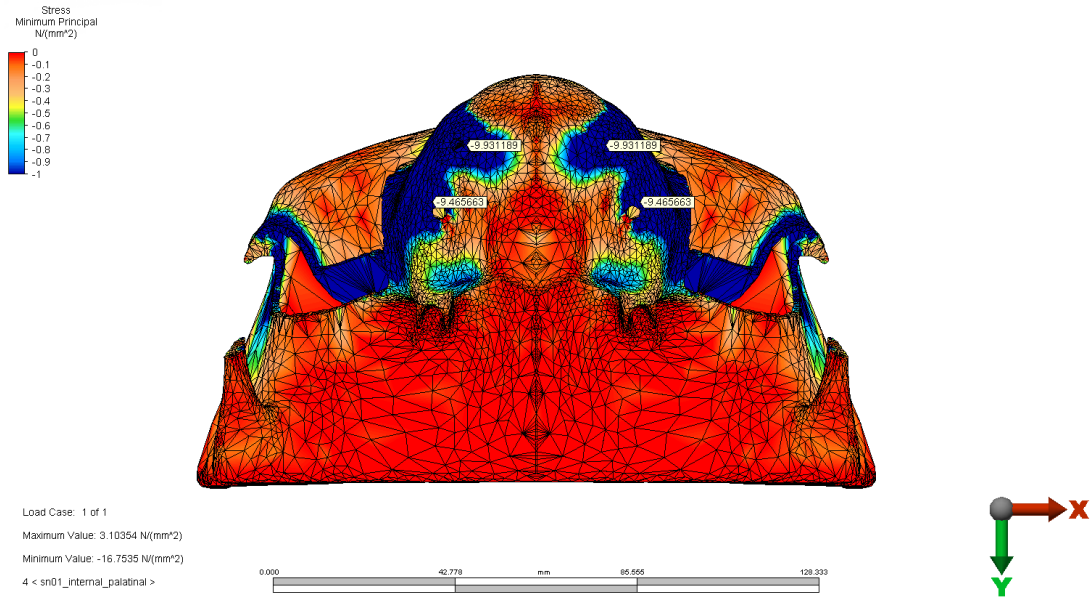

Şekil 16. Model 1'de palatinal kuvvet altında kortikal kemikte oluşan minimum princible stres değerleri

4.1.1.4. Yerleştirilen İmplantları Çevreleyen Spongiöz Kemikte Görülen Maksimum Principle Stres Değerleri

Oluşturduğumuz modelde bukkalden, okluzalden ve palatinalden uygulanan 150N kuvvet altında 4 nolu diş bölgesine yerleştirilen implantın etrafındaki spongiöz kemikte oluşan maksimum. principle stres değerleri sırasıyla 0.8183 MPa , 1.9938

MPa ve 3.3620 MPa olarak ; 6 nolu diş bölgesine yerleştirilen implantın boyun bölgesinde oluşan von mises stres değerleri ise sırasıyla 0.5302 MPa , 0.3121 MPa ve 0.8864 MPa olarak ölçülmüştür.

	Bukkal kuvvet	Vertikal kuvvet	Palatinal kuvvet
4 nolu diş bölgesindeki spongiöz kemik	0.8183	1.9938	3.3620
6 nolu diş bölgesindeki spongiöz kemik	0.5302	0.3121	0.8864

Tablo 6. Model 1'de spongiöz kemikte oluşan maksimum princible stres değerleri

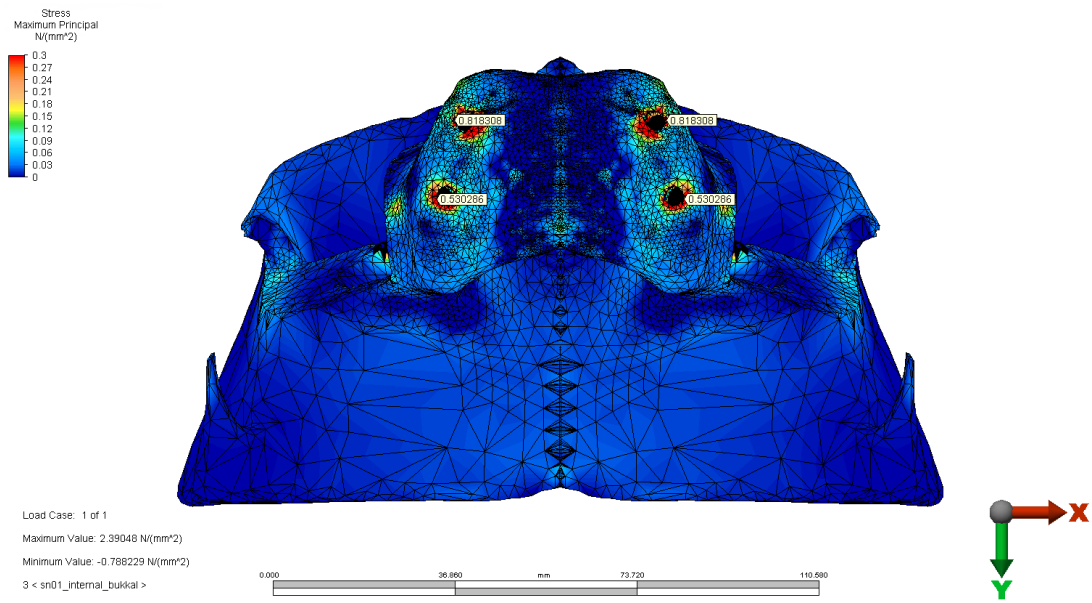

Şekil 17. Model 1'de bukkal kuvvet altında spongiöz kemikte oluşan maksimum princible stres değerleri

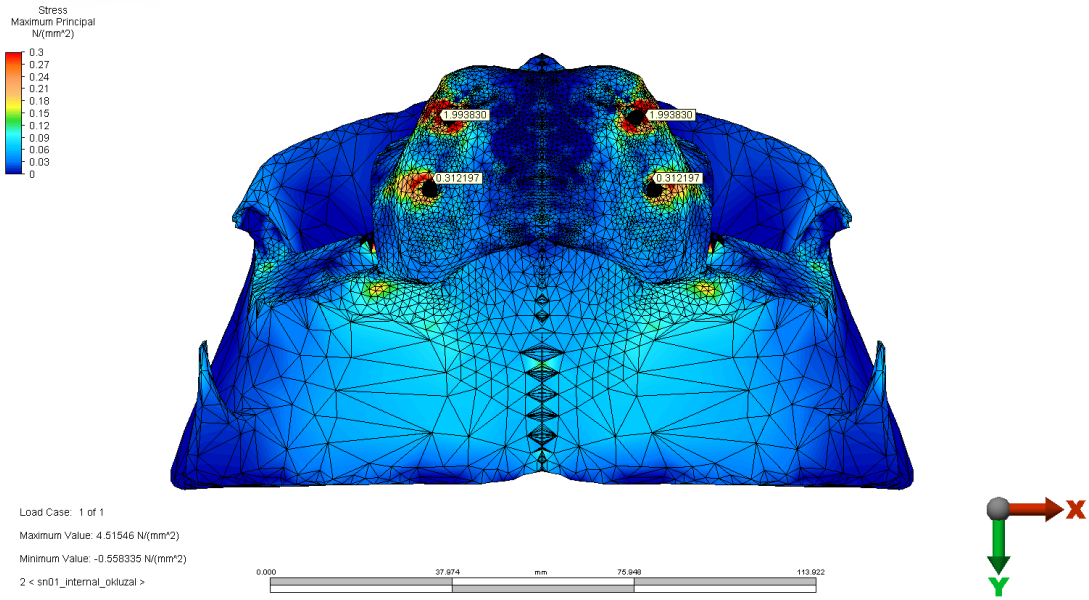

Şekil 18. Model 1'de vertikal kuvvet altında spongiöz kemikte oluşan maksimum princible stres değerleri

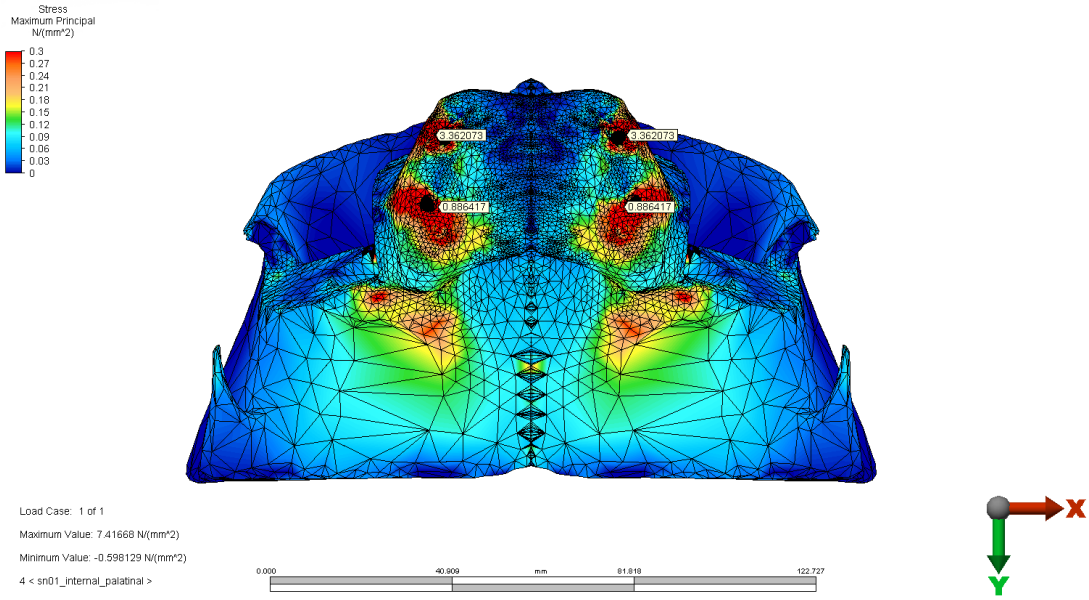

Şekil 19. Model 1'de palatinal kuvvet altında spongiöz kemikte oluşan maksimum princible stres değerleri

4.1.1.5. Yerleştirilen İmplantları Çevreleyen Spongiöz Kemikte Görülen Minimum Principle Stres Değerleri

Oluşturduğumuz modelde bukkalden, okluzalden ve palatinalden uygulanan 150N kuvvet altında 4 nolu diş bölgesine yerleştirilen implantın etrafındaki spongiöz kemikte oluşan minimum principle stres değerleri sırasıyla -0.6386 MPa , -1.0434

MPa ve -1.3971 MPa olarak ; 6 nolu diş bölgesine yerleştirilen implantın boyun bölgesinde oluşan von mises stres değerleri ise sırasıyla -1.6543 MPa , -0.5050 MPa ve -0.6967 MPa olarak ölçülmüştür.

	Bukkal kuvvet	Vertikal kuvvet	Palatinal kuvvet
4 nolu diş bölgesindeki spongiöz kemik	-0.6386	-1.0434	-1.3971
6 nolu diş bölgesindeki spongiöz kemik	-1.6543	-0.5050	-0.6967

Tablo 7. Model 1'de spongiöz kemikte oluşan minimum princible stres değerleri

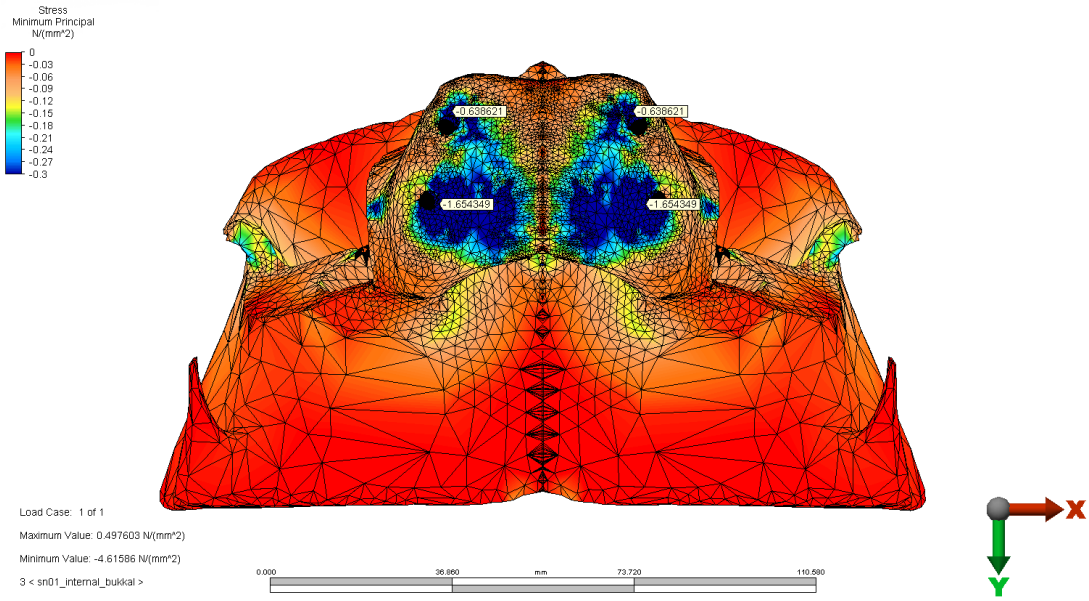

Şekil 20. Model 1'de bukkal kuvvet altında spongiöz kemikte oluşan minimum princible stres değerleri

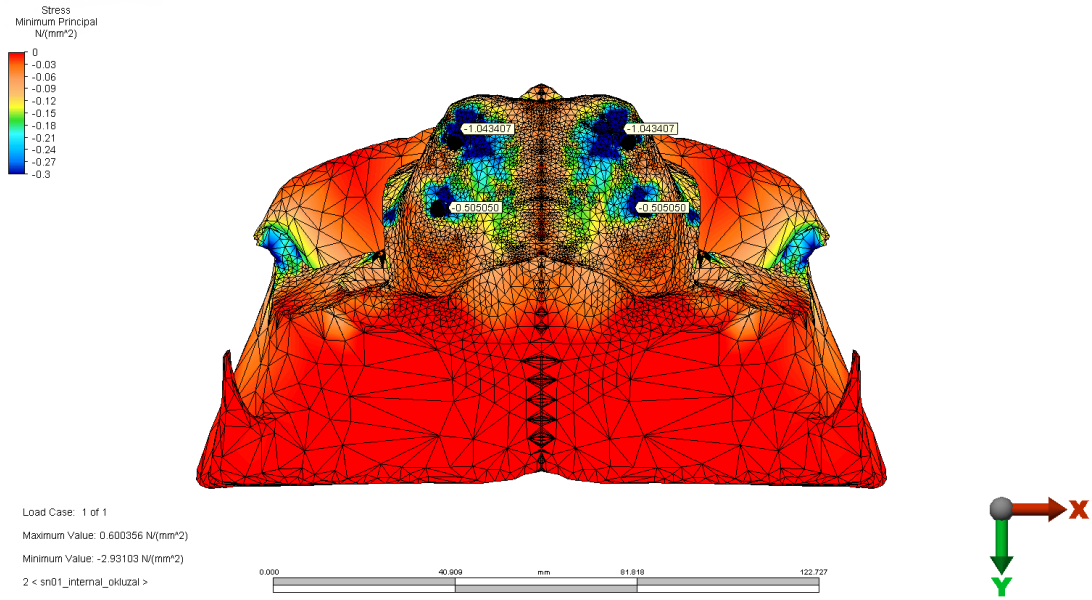

Şekil 21. Model 1'de vertikal kuvvet altında spongiöz kemikte oluşan minimum princible stres değerleri

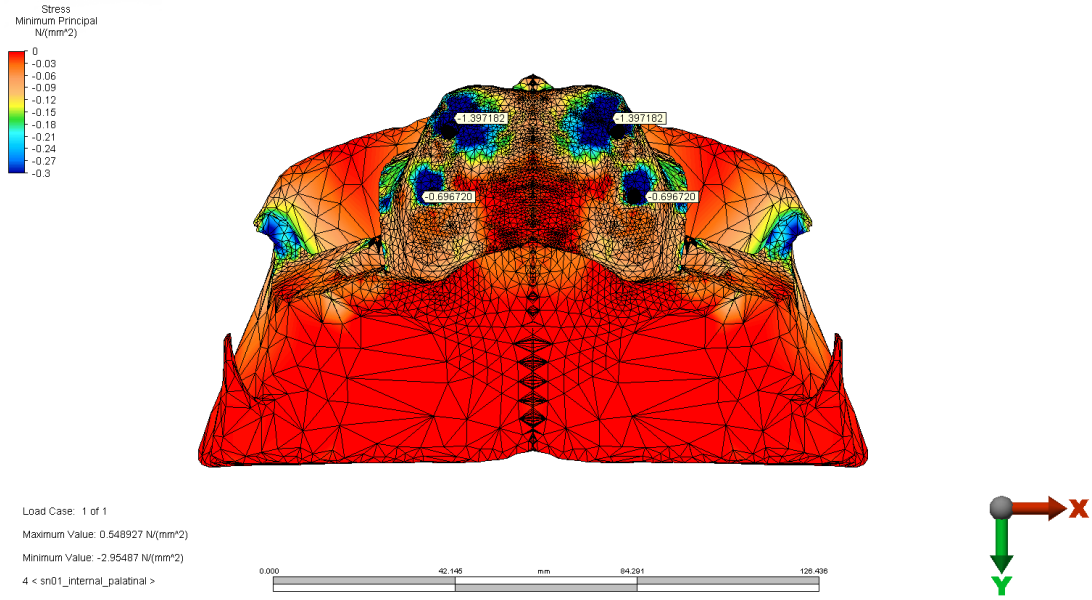

Şekil 22. Model 1'de palatinal kuvvet altında spongiöz kemikte oluşan minimum princible stres değerleri

4.1.1.6. Yerleştirilen İmplantları Çevreleyen Zigomatik Kemikte Görülen Maksimum Principle Stres Değerleri

Oluşturduğumuz modelde bukkalden, okluzalden ve palatinalden uygulanan 150N kuvvet altında zigomatik kemikte oluşan maksimum. principle stres değerleri sırasıyla 0.0654 MPa , 0.1872 MPa ve 0.2618 MPa olarak ölçülmüştür.

	Bukkal kuvvet	Vertikal kuvvet	Palatinal kuvvet
Zigomatik kemikteki maksimum. princeple değeri	0.0654	0.1872	0.2618

Tablo 8. Model 1'de zigomatik kemikte oluşan maksimum princible stres değerleri

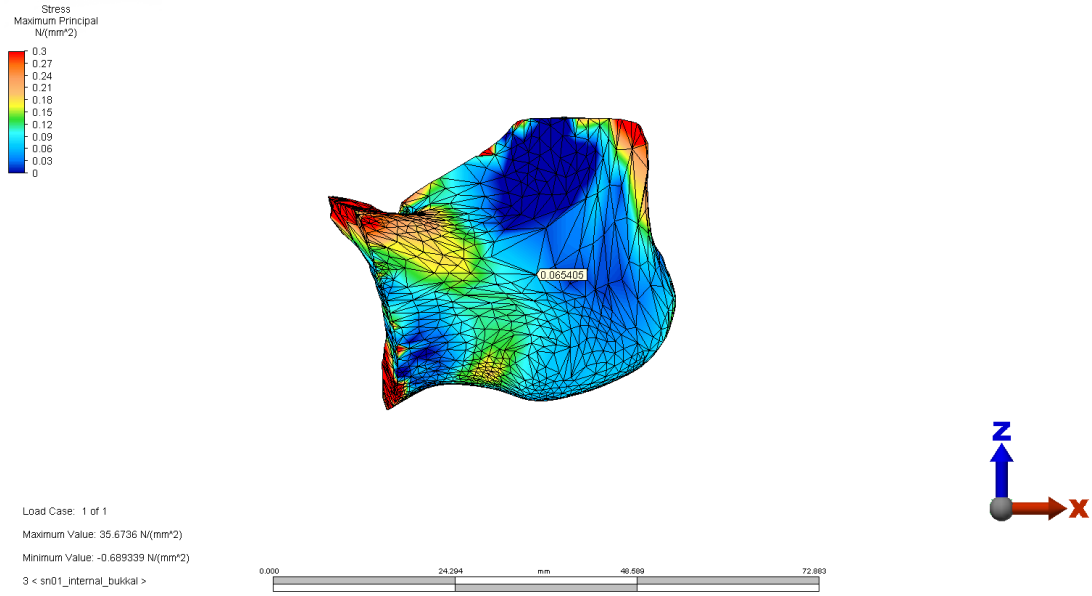

Şekil 23. Model 1'de bukkal kuvvet altında zigomatik kemikte oluşan maksimum princible stres değerleri

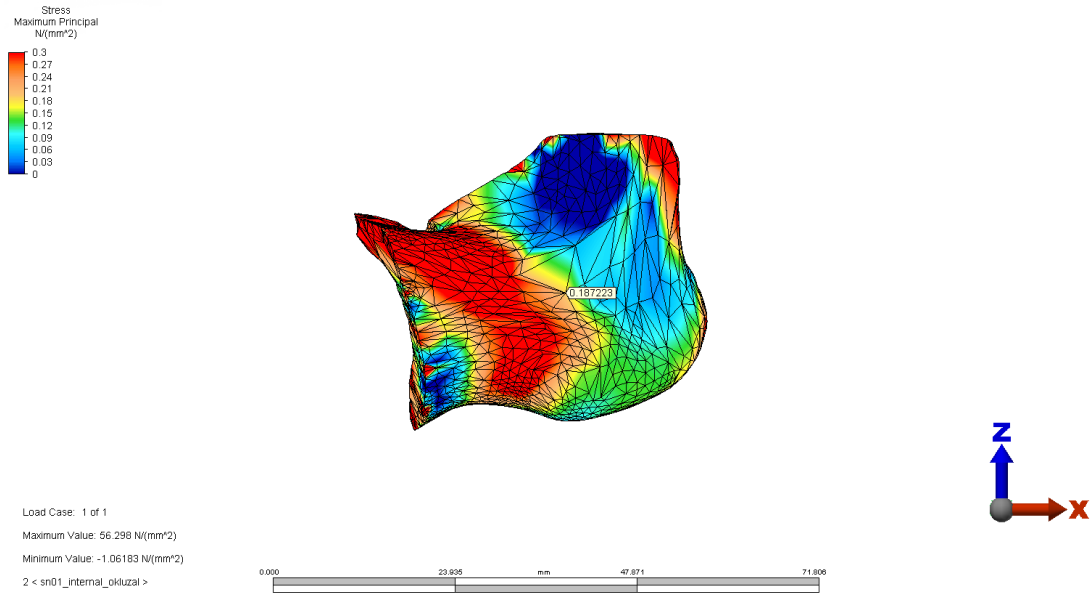

Şekil 24. Model 1'de vertikal kuvvet altında zigomatik kemikte oluşan maksimum princible stres değerleri

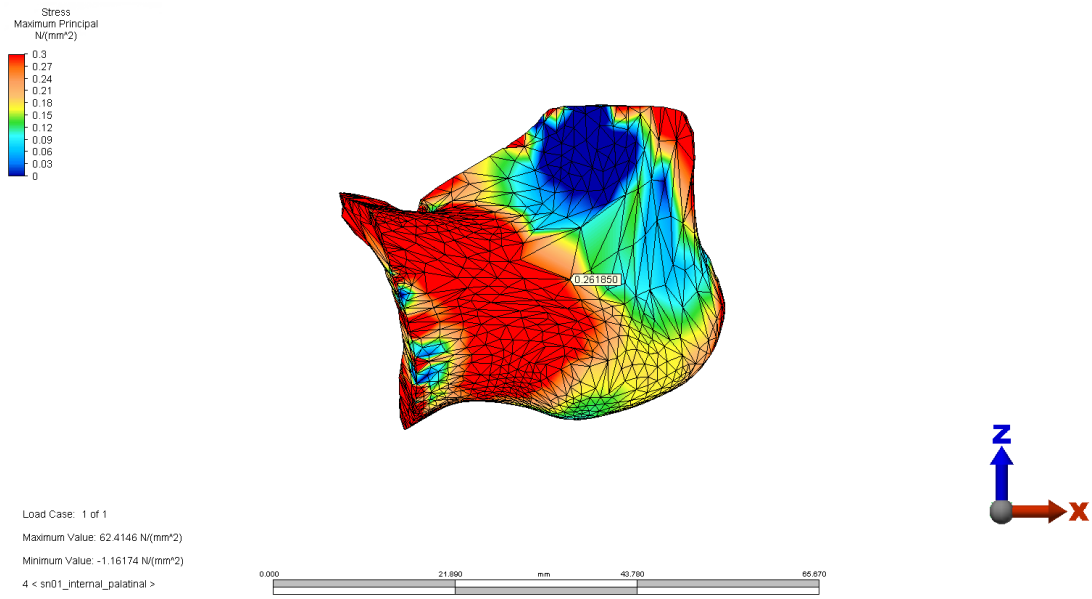

Şekil 25. Model 1'de palatinal kuvvet altında zigomatik kemikte oluşan maksimum princible stres değerleri

4.1.1.7. Yerleştirilen İmplantları Çevreleyen Zigomatik Kemikte Görülen Minimum Principle Stres Değerleri

Oluşturduğumuz modelde bukkalden, okluzalden ve palatinalden uygulanan 150N kuvvet altında zigomatik kemikte oluşan minimum principle stres değerleri

sırasıyla -0.1369 MPa , -0.2870 MPa ve -0.3613 MPa olarak ölçülmüştür.

	Bukkal kuvvet	Vertikal kuvvet	Palatinal kuvvet
Zigomatik kemikteki minimum princeple değeri	-0.1369	-0.2870	-0.3613

Tablo 9. Model 1'de zigomatik kemikte oluşan minimum princible stres değerleri

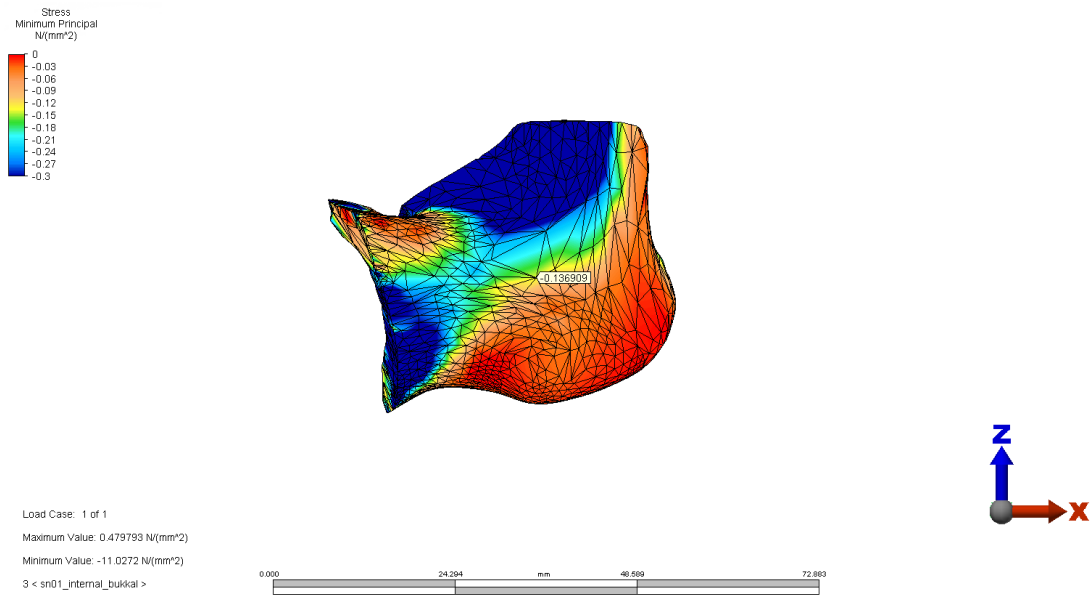

Şekil 26. Model 1'de bukkal kuvvet altında zigomatik kemikte oluşan minimum princible stres değerleri

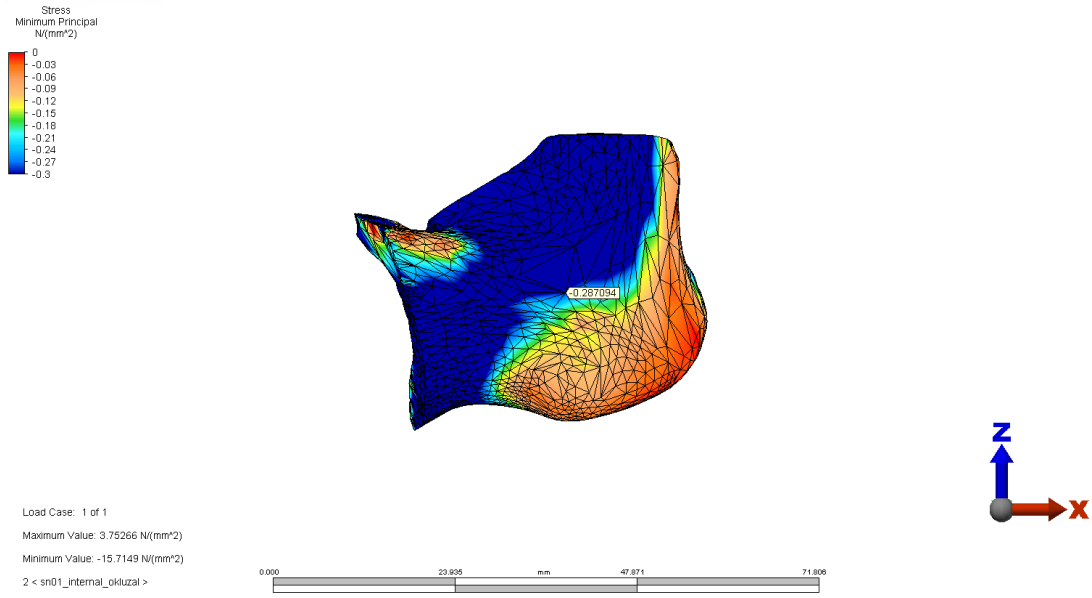

Şekil 27. Model 1'de vertikal kuvvet altında zigomatik kemikte oluşan minimum princible stres değerleri

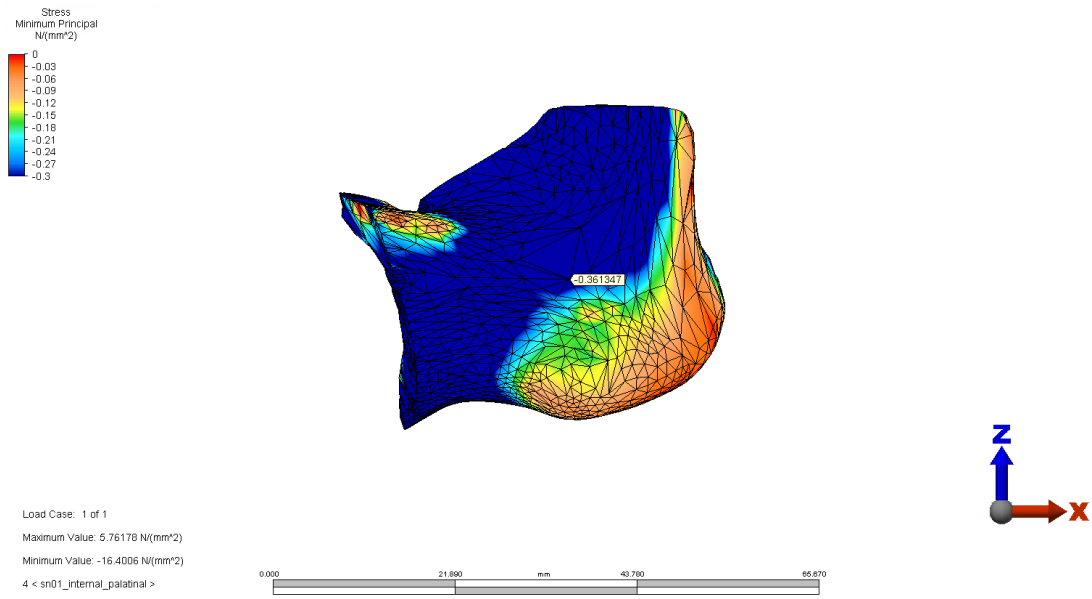

Şekil 28. Model 1'de palatinal kuvvet altında zigomatik kemikte oluşan minimum princible stres değerleri

4.1.2. Zigoma İmplantları Ekstrasinüs Tekniği ile Yerleştirildiğinde Oluşan Değerler

4.1.2.1. Yerleştirilen İmplantların Boyun Bölgesinde Görülen Von Mises Stres Değerleri

Oluşturduğumuz modelde bukkalden, okluzalden ve palatinalden uygulanan 150N kuvvet altında 4 nolu diş bölgesine yerleştirilen implantın boyun bölgesinde oluşan von mises stres değerleri sırasıyla 74.01 MPa , 79.26 MPa ve 144.37 MPa olarak ; 6 nolu diş bölgesine yerleştirilen implantın boyun bölgesinde oluşan von mises stres değerleri ise sırasıyla 102.68 MPa , 69.26 MPa ve 184.15 MPa olarak ölçülmüştür.

	Bukkal kuvvet	Vertikal kuvvet	Palatinal kuvvet
4 nolu diş bölgesine yerleştirilen implant	74.01	79.26	144.37
6 nolu diş bölgesine yerleştirilen implant	102.68	69.26	184.15

Tablo 10. Model 2'de implant boyun bölgeleri üzerinde oluşan von mises stres değerleri

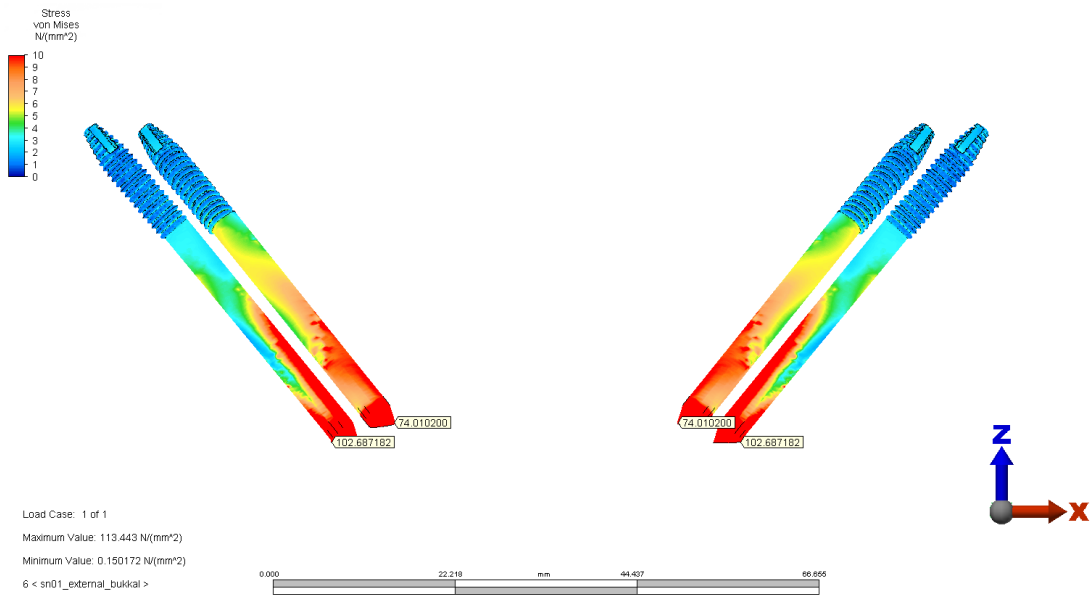

Şekil 29. Model 2'de bukkal kuvvet altında implant boyun bölgeleri üzerinde oluşan von mises stres değerleri

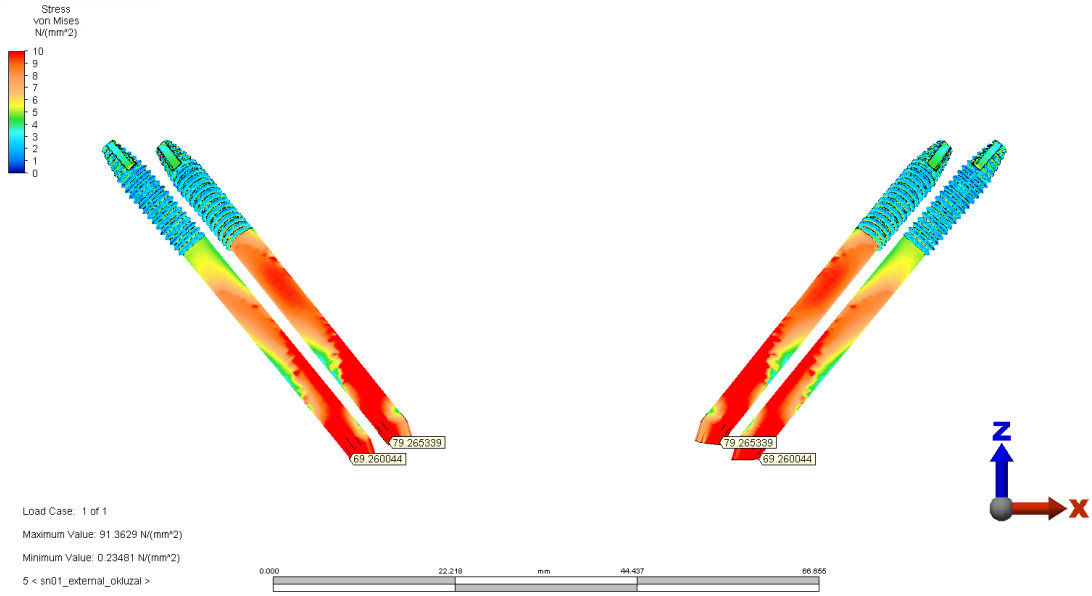

Şekil 30. Model 2'de vertikal kuvvet altında implant boyun bölgeleri üzerinde oluşan von mises stres değerleri

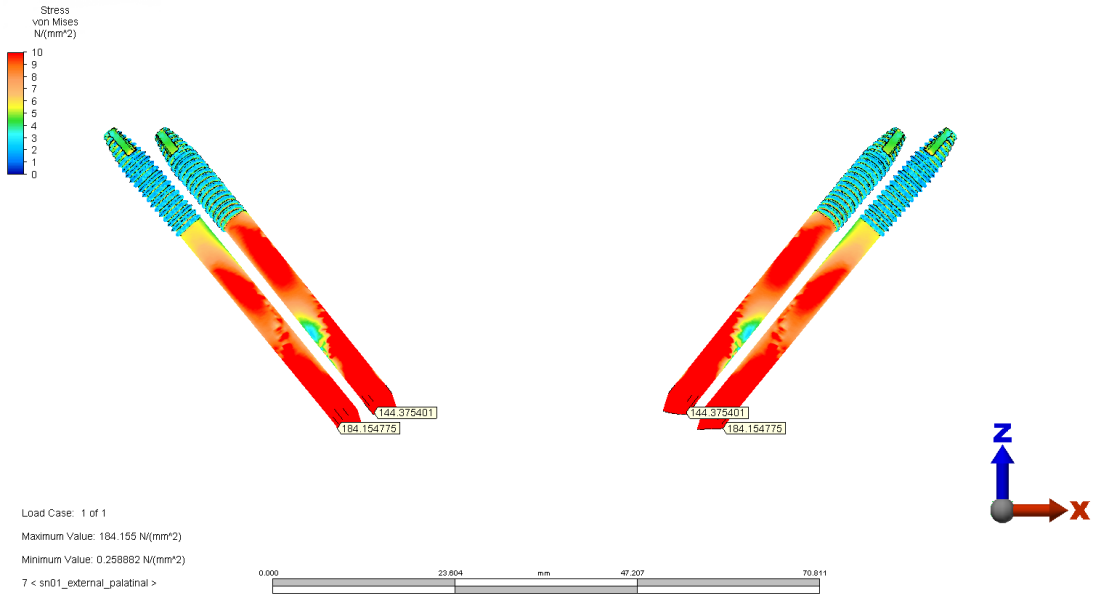

Şekil 31. Model 2'de palatinal kuvvet altında implant boyun bölgeleri üzerinde oluşan von mises stres değerleri

4.1.2.2. Yerleştirilen İmplantları Çevreleyen Kortikal Kemikte Görülen Maksimum Principle Stres Değerleri

Oluşturduğumuz modelde bukkalden, okluzalden ve palatinalden uygulanan 150N kuvvet altında 4 nolu diş bölgesine yerleştirilen implantın etrafındaki kortikal kemikte oluşan maksimum. principle stres değerleri sırasıyla 1.5242 MPa , 1.6899 MPa ve 3.4822 MPa olarak ; 6 nolu diş bölgesine yerleştirilen implantın boyun bölgesinde oluşan von mises stres değerleri ise sırasıyla 5.3002 MPa , 1.8323 MPa ve 7.4221 MPa olarak ölçülmüştür.

	Bukkal kuvvet	Vertikal kuvvet	Palatinal kuvvet
4 nolu diş bölgesindeki kortikal kemik	1.5242	1.6899	3.4822
6 nolu diş bölgesindeki kortikal kemik	5.3002	1.8323	7.4221

Tablo 11. Model 2'de kortikal kemikte oluşan maksimum princible stres değerleri

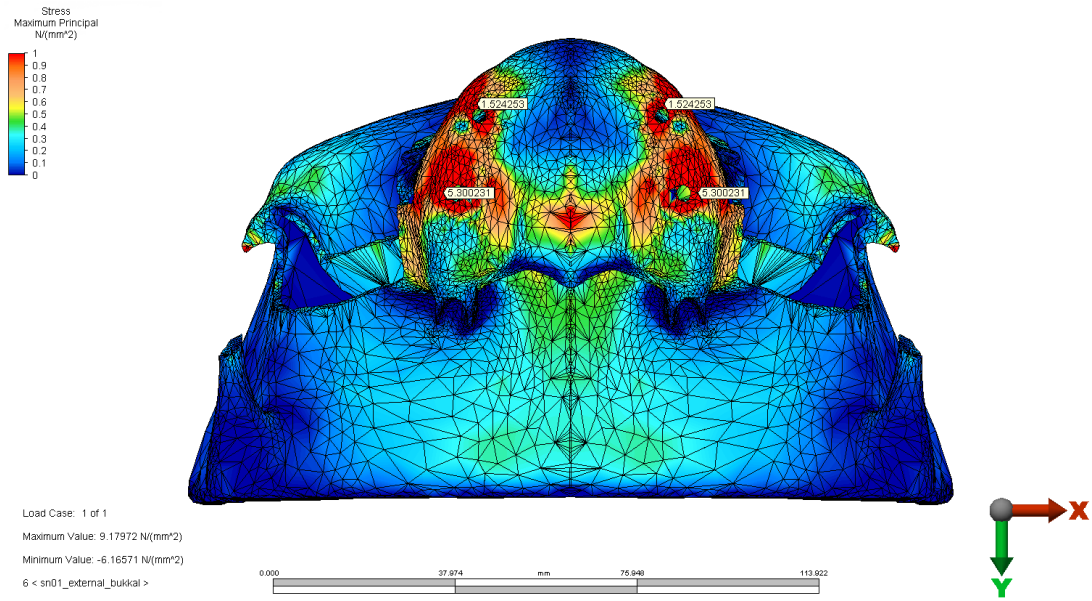

Şekil 32. Model 2'de bukkal kuvvet altında kortikal kemikte oluşan maksimum princible stres değerleri

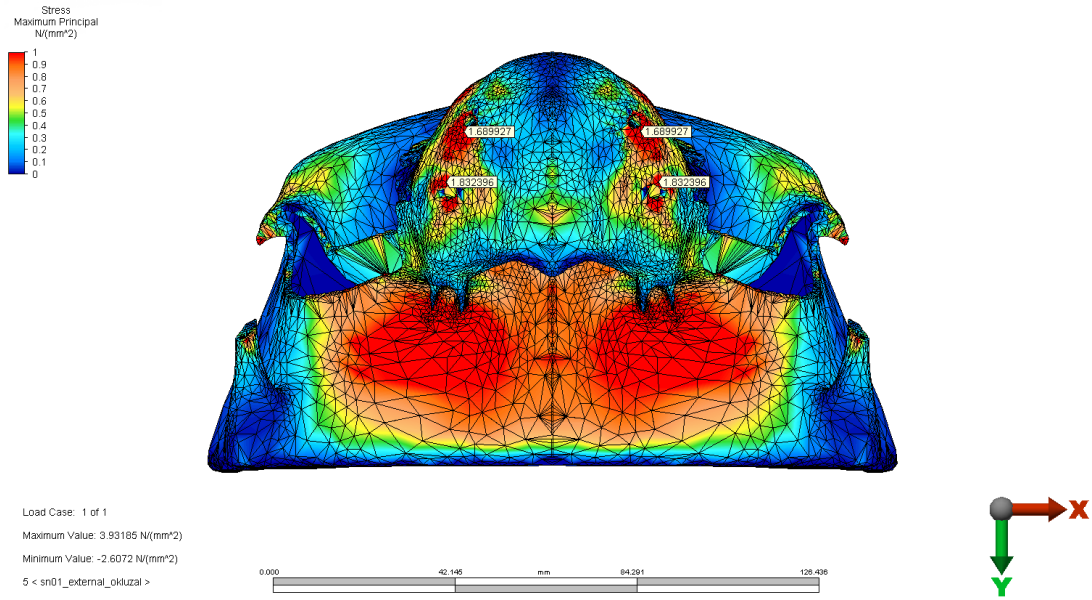

Şekil 33. Model 2'de vertikal kuvvet altında kortikal kemikte oluşan maksimum princible stres değerleri

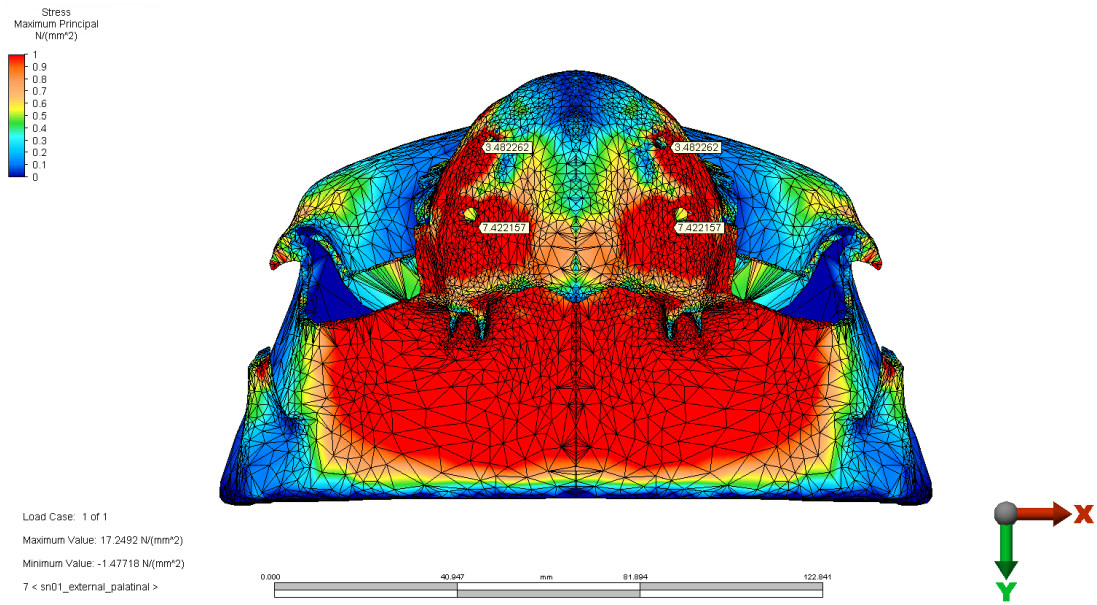

Şekil 34. Model 2'de palatinal kuvvet altında kortikal kemikte oluşan maksimum princible stres değerleri

4.1.2.3. Yerleştirilen İmplantları Çevreleyen Kortikal Kemikte Görülen Minimum Principle Stres Değerleri

Oluşturduğumuz modelde bukkalden, okluzalden ve palatinalden uygulanan 150N kuvvet altında 4 nolu diş bölgesine yerleştirilen implantın etrafındaki kortikal kemikte oluşan minimum principle stres değerleri sırasıyla; -3.9942 MPa , -7.4780

MPa ve -12.7119 MPa olarak ; 6 nolu diş bölgesine yerleştirilen implantın boyun bölgesinde oluşan von mises stres değerleri ise sırasıyla -15.9845 MPa , -5.6709 MPa ve -9.6701 MPa olarak ölçülmüştür.

	Bukkal kuvvet	Vertikal kuvvet	Palatinal kuvvet
4 nolu diş bölgesindeki kortikal kemik	-3.9942	-7.4780	-12.7119
6 nolu diş bölgesindeki kortikal kemik	-15.9845	-5.6709	-9.6701

Tablo 12. Model 2'de kortikal kemikte oluşan minimum princible stres değerleri

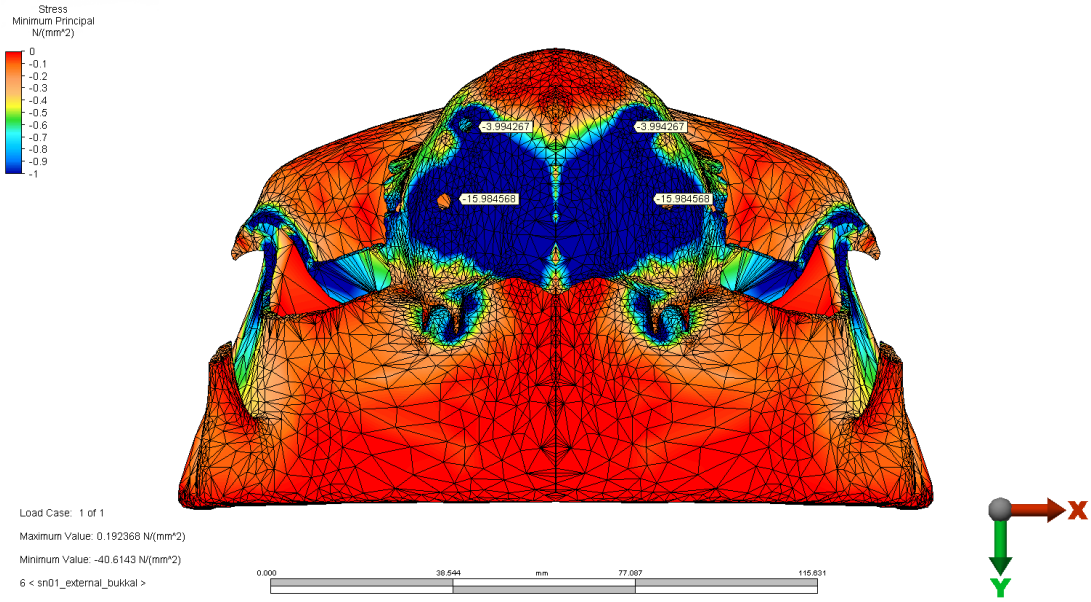

Şekil 35. Model 2'de bukkal kuvvet altında kortikal kemikte oluşan minimum princible stres değerleri

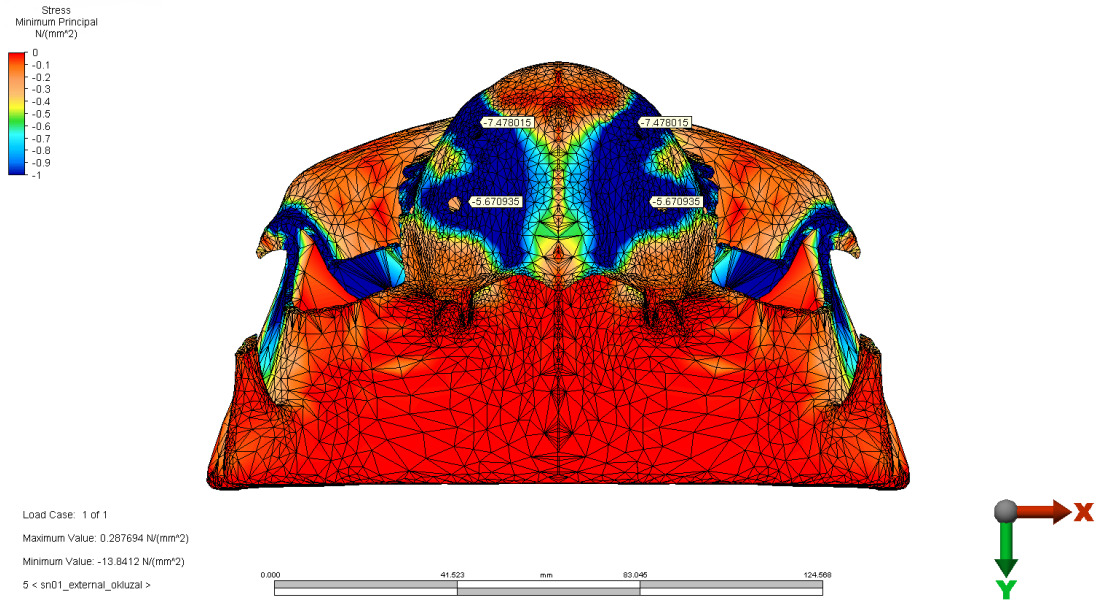

Şekil 36. Model 2'de vertikal kuvvet altında kortikal kemikte oluşan minimum princible stres değerleri

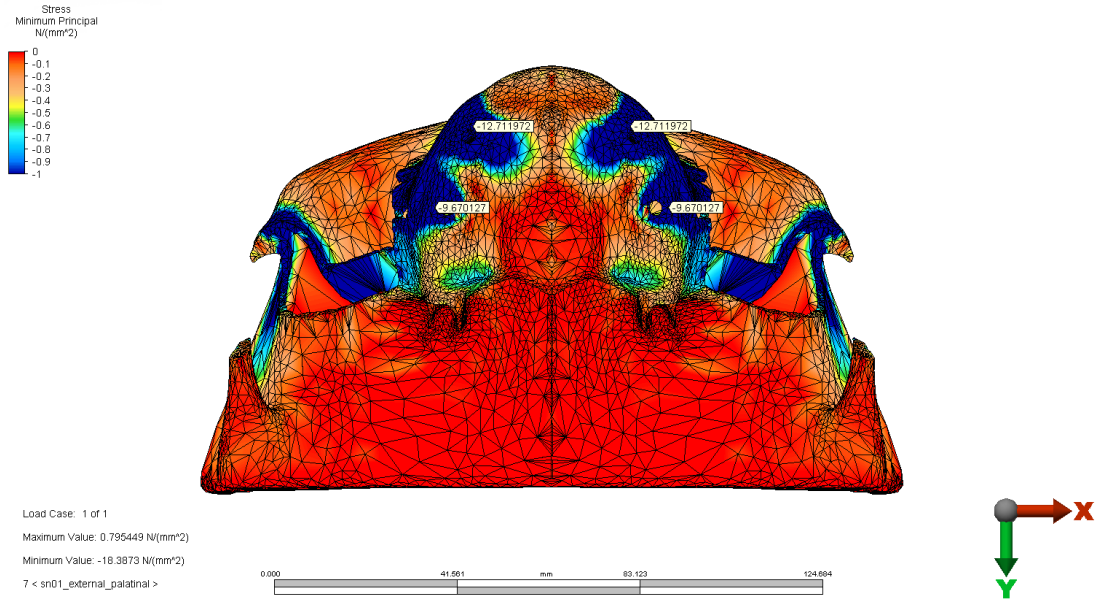

Şekil 37. Model 2'de palatinal kuvvet altında kortikal kemikte oluşan minimum princible stres değerleri

4.1.2.4. Yerleştirilen İmplantları Çevreleyen Spongiöz Kemikte Görülen Maksimum Principle Stres Değerleri

Oluşturduğumuz modelde bukkalden, okluzalden ve palatinalden uygulanan 150N kuvvet altında 4 nolu diş bölgesine yerleştirilen implantın etrafındaki spongiöz

kemikte oluşan maksimum. principle stres değerleri sırasıyla 0.3421 MPa , 0.3736 MPa ve 0.5995 MPa olarak ; 6 nolu diş bölgesine yerleştirilen implantın boyun bölgesinde oluşan von mises stres değerleri ise sırasıyla 0.8298 MPa , 0.7130 MPa ve 0.7916 MPa olarak ölçülmüştür.

	Bukkal kuvvet	Vertikal kuvvet	Palatinal kuvvet
4 nolu diş bölgesindeki spongiöz kemik	0.3421	0.3736	0.5995
6 nolu diş bölgesindeki spongiöz kemik	0.8298	0.7130	0.7916

Tablo 13. Model 2'de spongiöz kemikte oluşan maksimum princible stres değerleri

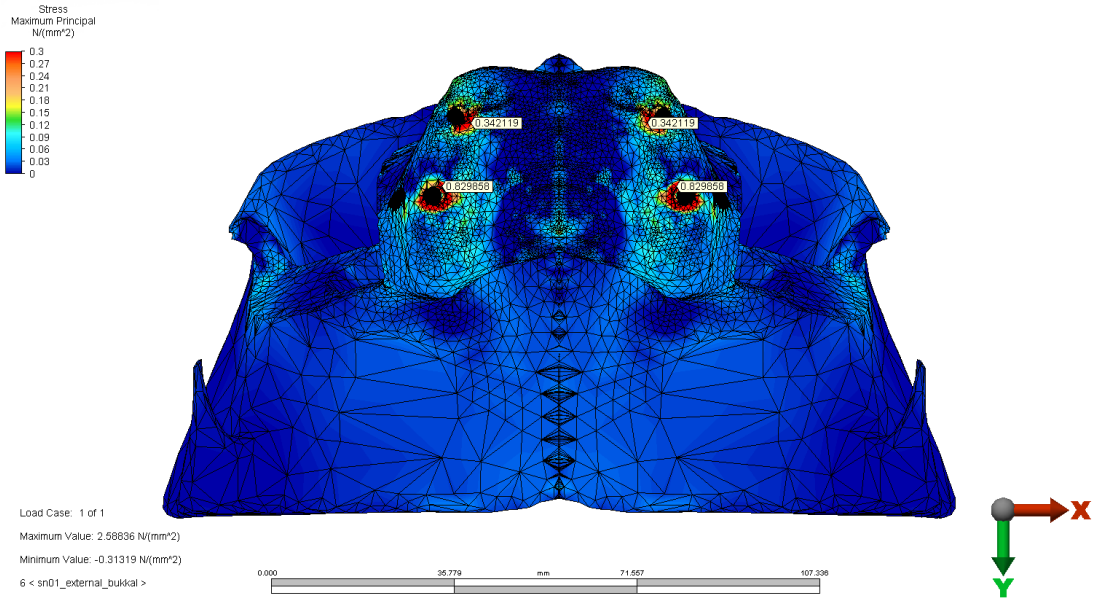

Şekil 38. Model 2'de bukkal kuvvet altında spongiöz kemikte oluşan maksimum princible stres değerleri

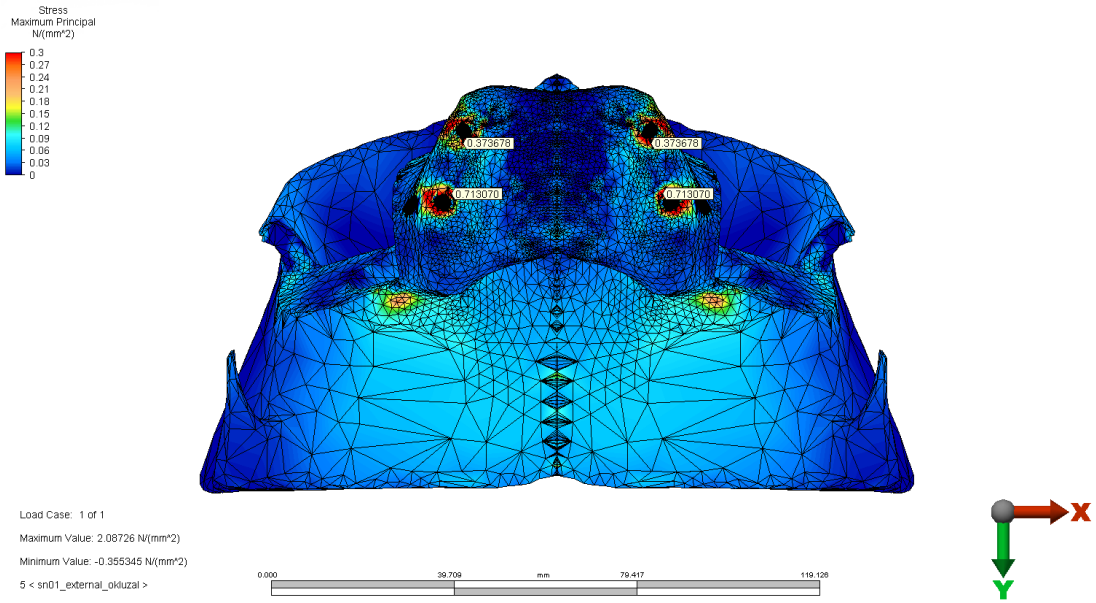

Şekil 39. Model 2'de vertikal kuvvet altında spongiöz kemikte oluşan maksimum princible stres değerleri

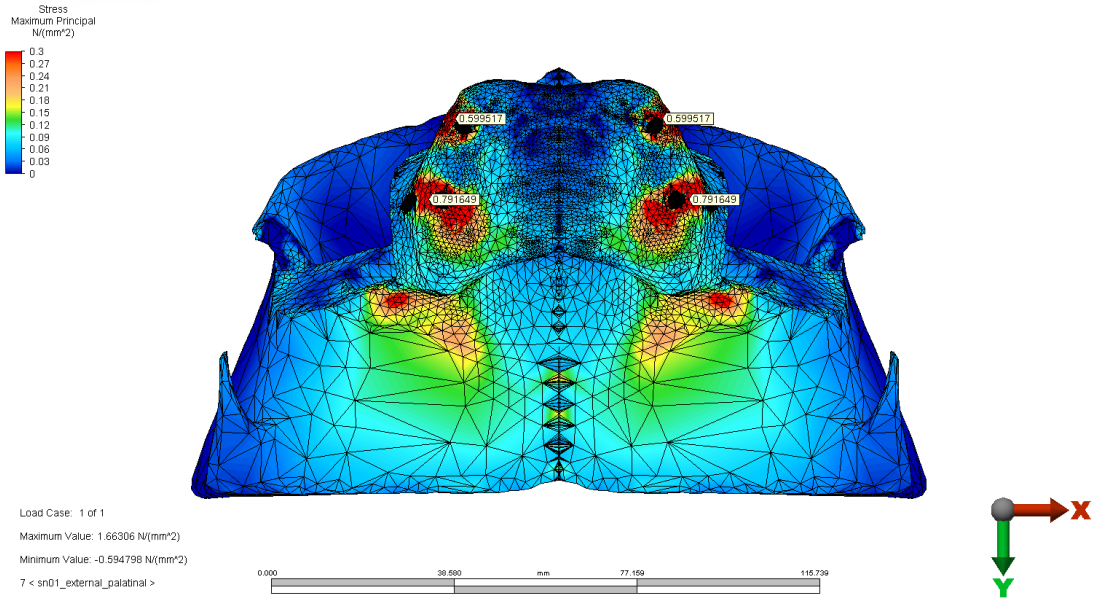

Şekil 40. Model 2'de palatinal kuvvet altında spongiöz kemikte oluşan maksimum princible stres değerleri

4.1.2.5. Yerleştirilen İmplantları Çevreleyen Spongiöz Kemikte Görülen Minimum Principle Stres Değerleri

Oluşturduğumuz modelde bukkalden, okluzalden ve palatinalden uygulanan 150N kuvvet altında 4 nolu diş bölgesine yerleştirilen implantın etrafındaki spongiöz

kemikte oluşan minimum principle stres değerleri sırasıyla -0.5015 MPa , -0.8273 MPa ve -1.4062 MPa olarak ; 6 nolu diş bölgesine yerleştirilen implantın boyun bölgesinde oluşan von mises stres değerleri ise sırasıyla -1.2550 MPa , -0.4463 MPa ve -0.7155 MPa olarak ölçülmüştür.

	Bukkal kuvvet	Vertikal kuvvet	Palatinal kuvvet
4 nolu diş bölgesindeki spongiöz kemik	-0.5015	-0.8273	-1.4062
6 nolu diş bölgesindeki spongiöz kemik	-1.2550	-0.4463	-0.7155

Tablo 14. Model 2'de spongiöz kemikte oluşan minimum princible stres değerleri

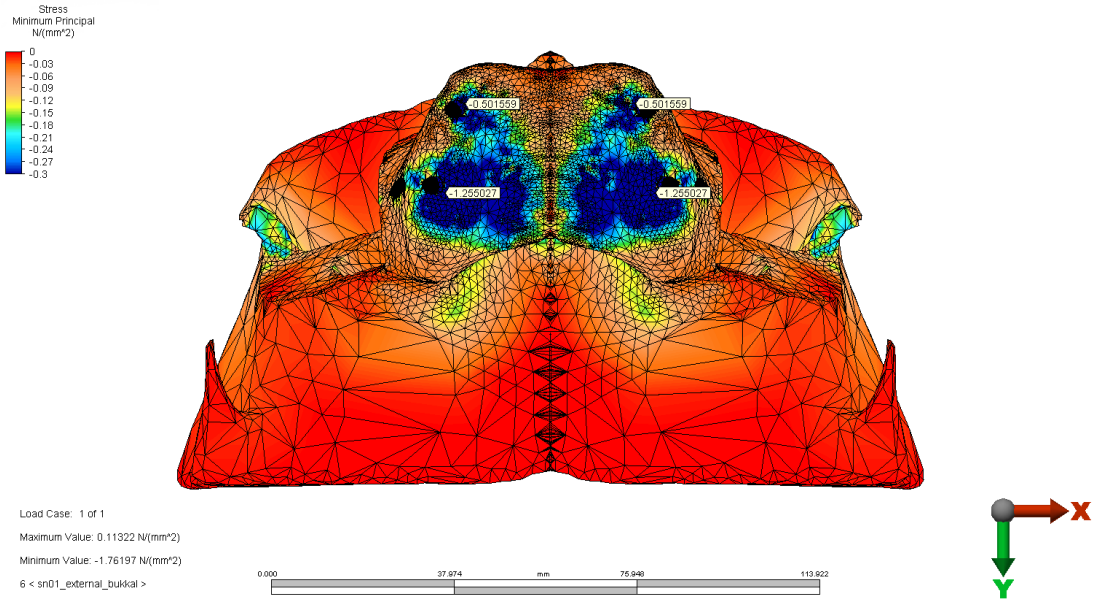

Şekil 41. Model 2'de bukkal kuvvet altında spongiöz kemikte oluşan minimum princible stres değerleri

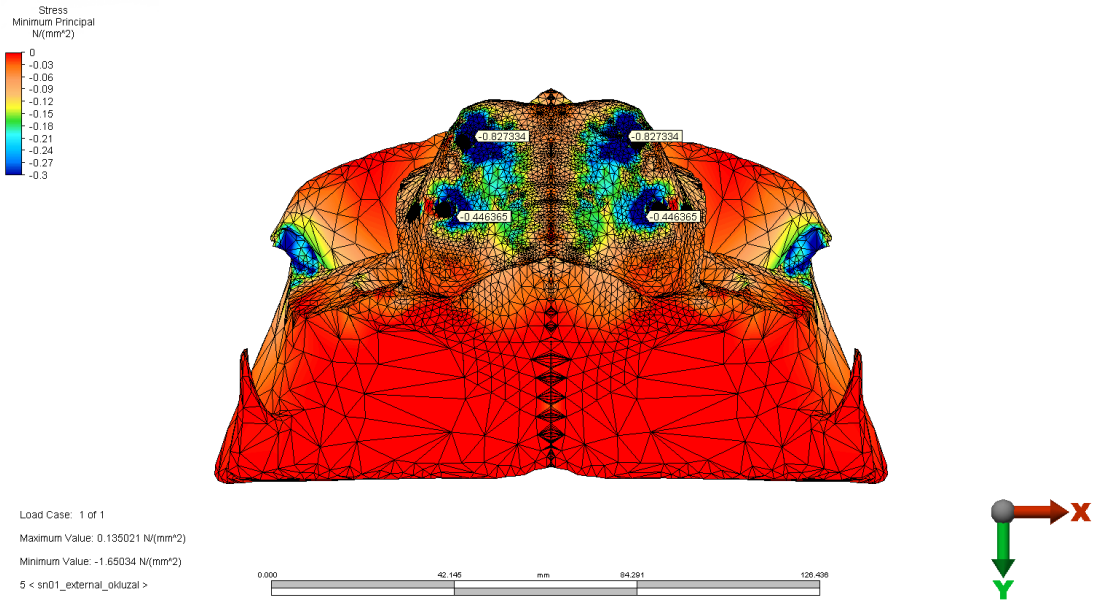

Şekil 42. Model 2'de vertikal kuvvet altında spongiöz kemikte oluşan minimum princible stres değerleri

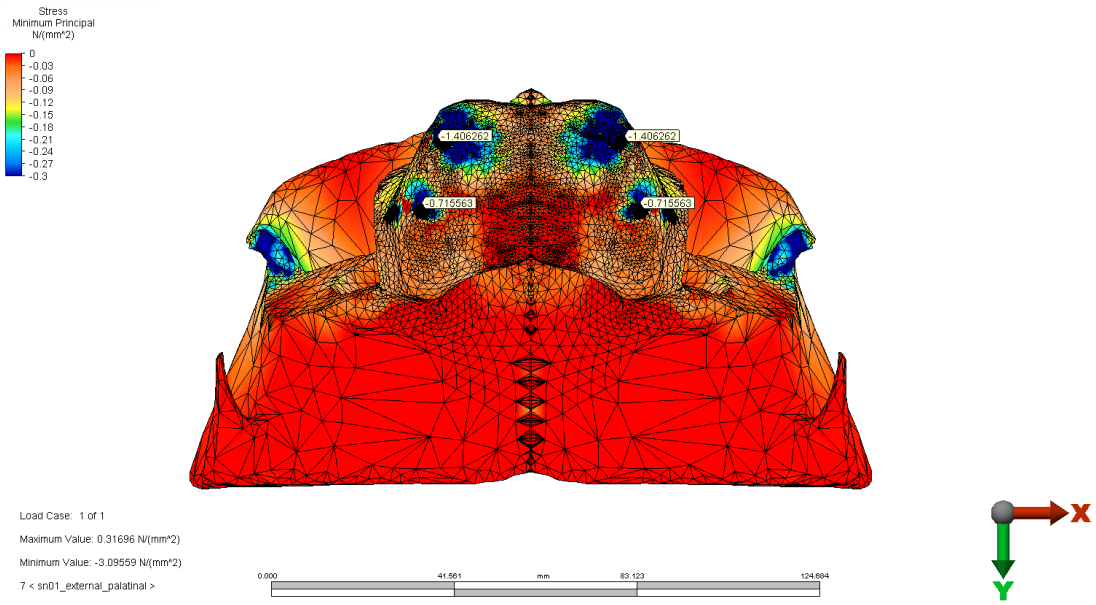

Şekil 43. Model 2'de palatinal kuvvet altında spongiöz kemikte oluşan minimum princible stres değerleri

4.1.2.6. Yerleştirilen İmplantları Çevreleyen Zigomatik Kemikte Görülen Maksimum Principle Stres Değerleri

Oluşturduğumuz modelde bukkalden, okluzalden ve palatinalden uygulanan 150N kuvvet altında zigomatik kemikte oluşan maksimum. principle stres değerleri

sırasıyla 0.0984 MPa , 0.2203 MPa ve 0.2894 MPa olarak ölçülmüştür.

	Bukkal kuvvet	Vertikal kuvvet	Palatinal kuvvet
Zigomatik kemikteki maksimum. princeple değeri	0.0984	0.2203	0.2894

Tablo 15. Model 2'de zigomatik kemikte oluşan maksimum princible stres değerleri

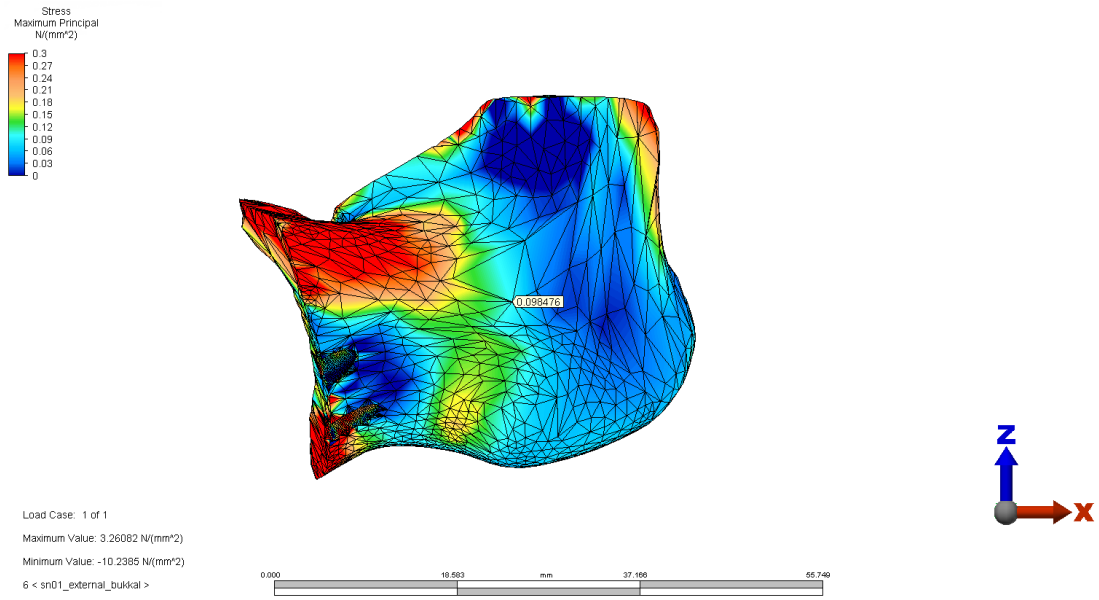

Şekil 44. Model 2'de bukkal kuvvet altında zigomatik kemikte oluşan maksimum princible stres değerleri

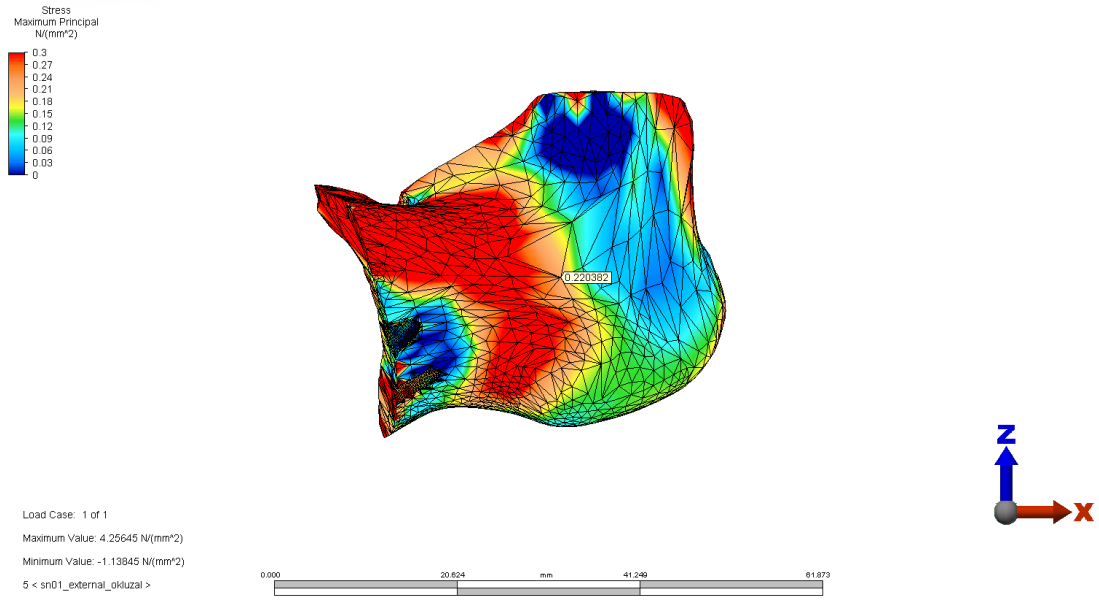

Şekil 45. Model 2'de vertikal kuvvet altında zigomatik kemikte oluşan maksimum princible stres değerleri

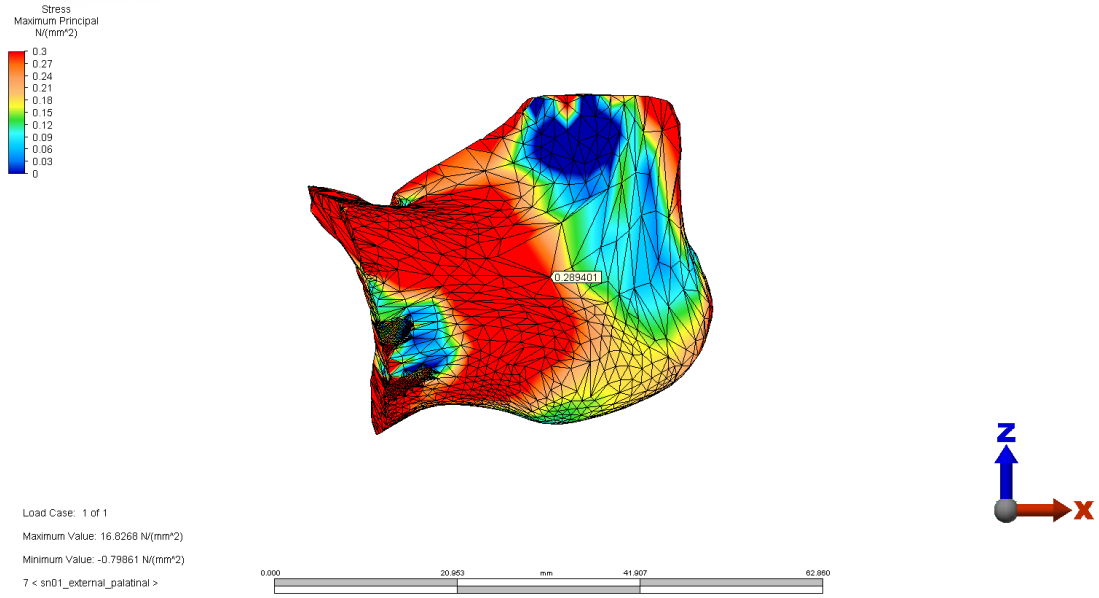

Şekil 46. Model 2'de palatinal kuvvet altında zigomatik kemikte oluşan maksimum princible stres değerleri

4.1.2.7. Yerleştirilen İmplantları Çevreleyen Zigomatik Kemikte Görülen Minimum Principle Stres Değerleri

Oluşturduğumuz modelde bukkalden, okluzalden ve palatinalden uygulanan

150N kuvvet altında zigomatik kemikte oluşan minimum principle stres değerleri sırasıyla -0.1652 MPa , -0.3003 MPa ve -0.3602 MPa olarak ölçülmüştür.

	Bukkal kuvvet	Vertikal kuvvet	Palatinal kuvvet
Zigomatik kemikteki minimum princeple değeri	-0.1652	-0.3003	-0.3602

Tablo 16. Model 2'de zigomatik kemikte oluşan minimum princible stres değerleri

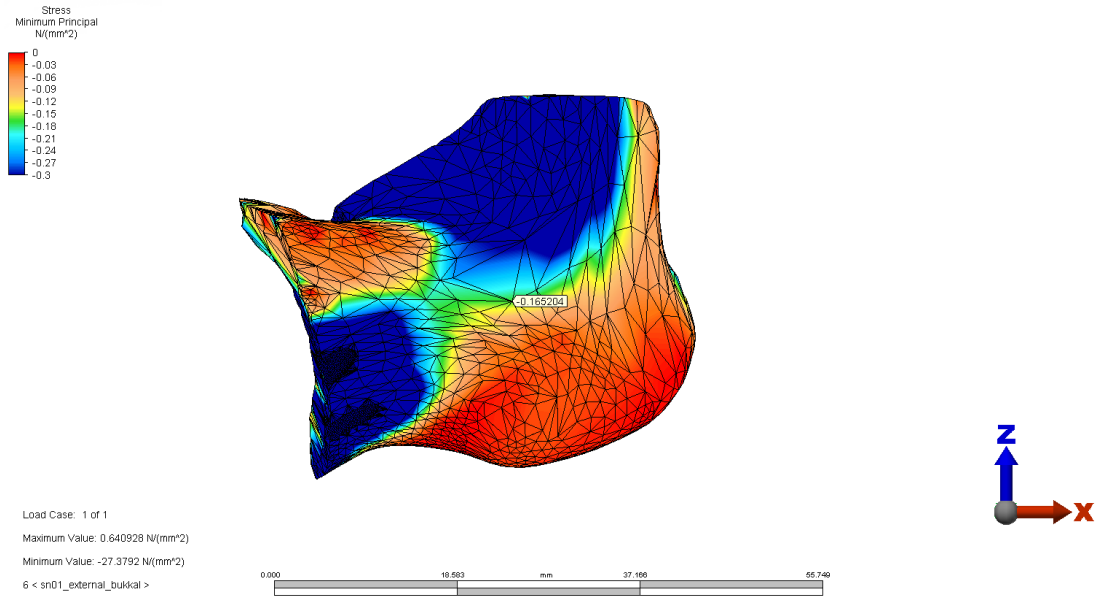

Şekil 47. Model 2'de bukkal kuvvet altında zigomatik kemikte oluşan minimum princible stres değerleri

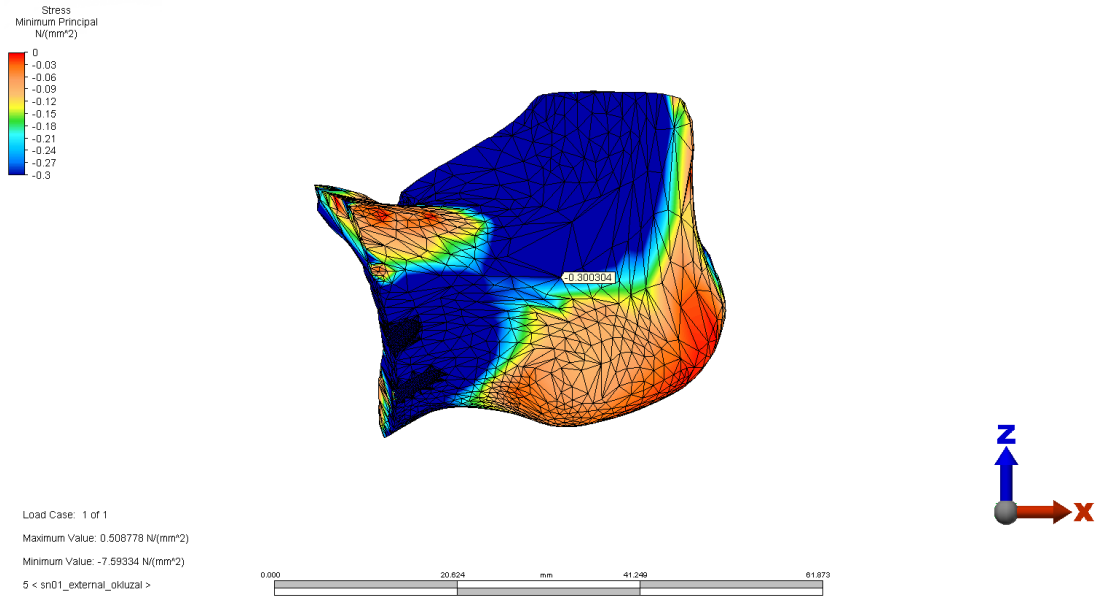

Şekil 48. Model 2'de vertikal kuvvet altında zigomatik kemikte oluşan minimum princible stres değerleri

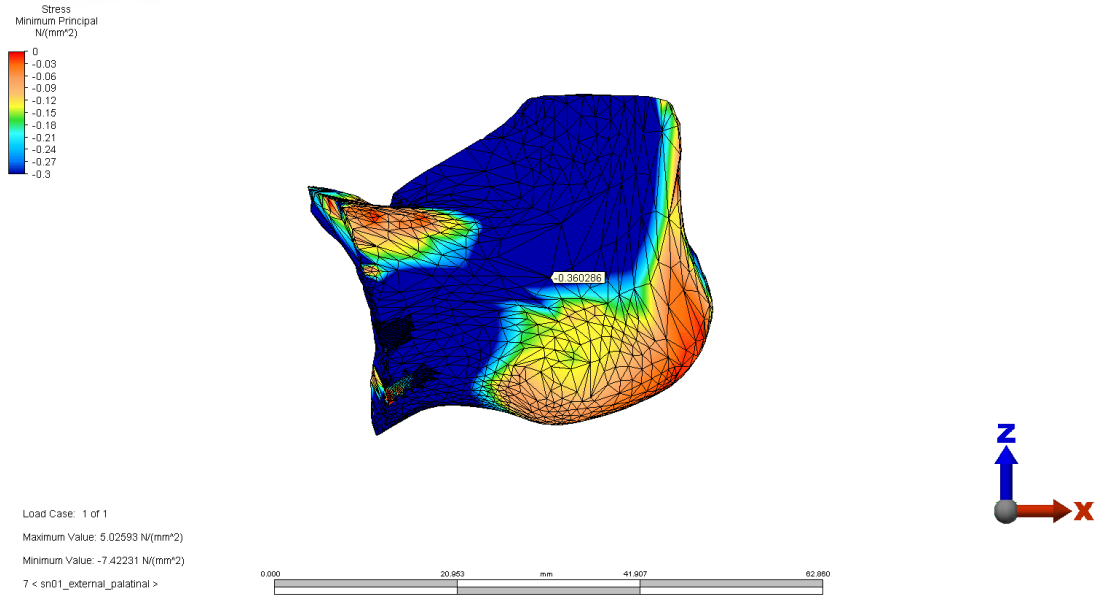

Şekil 49. Model 2'de palatinal kuvvet altında zigomatik kemikte oluşan minimum princible stres değerleri

4.1.3. Oluşan Değerlerin Kıyaslanması

P=Palatinal yönden uygulanan oblik kuvvet sonrasında oluşan stres değeri

B=Bukkal yönden uygulanan oblik kuvvet sonrasında oluşan stres değeri

O=Okluzal yönden uygulanan vertikal kuvvet sonrasında oluşan stres değeri olarak ifade edilmiştir.

Yerleştirilen Implantların Boyun Bölgesinde Oluşan Stres Değerleri

- Kuvvetin yönüne göre sırasıyla P>B>O olacak şekilde görülmüştür.
- Zigomatik implantların yerleşim şekline göre de ekstrasinüs>intrasinüs şeklinde görülmüştür.

Kortikal Kemikteki Maksimum Principle Stres Değerleri

- Kuvvetin yönüne göre sırasıyla P>B>O olacak şekilde görülmüştür.
- Zigomatik implantların yerleşim şekline göre de intrasinüs>extrasinüs şeklinde görülmüştür.

Kortikal Kemikteki Min Principle Stres Değerleri

- Kuvvetin yönüne göre sırasıyla B>P>O olacak şekilde görülmüştür.
- Zigomatik implantların yerleşim şekline göre de ekstrasinüs>intrasinüs şeklinde görülmüştür.

Spongiöz Kemikteki Maksimum Principle Stres Değerleri

- Kuvvetin yönüne göre sırasıyla P>O>B olacak şekilde görülmüştür.
- Zigomatik implantların yerleşim şekline göre de intrasinüs>extrasinüs şeklinde görülmüştür.

Spongiöz Kemikteki Min Principle Stres Değerleri

- Kuvvetin yönüne göre sırasıyla B>P>O olacak şekilde görülmüştür.
- Zigomatik implantların yerleşim şekline göre de intrasinüs>extrasinüs şeklinde görülmüştür.

Zigomatik Kemikteki Maksimum Principle Stres Değerleri

- Kuvvetin yönüne göre sırasıyla P>O>B olacak şekilde görülmüştür.
- Zigomatik implantların yerleşim şekline göre de ekstrasinüs>intrasinüs şeklinde görülmüştür.

Zigomatik Kemikteki Minimum Principle Stres Değerleri

- Kuvvetin yönüne göre sırasıyla P>O>B olacak şekilde görülmüştür.
- Zigomatik implantların yerleşim şekline göre de ekstrasinüs>intrasinüs şeklinde görülmüştür.

4.2. Dual Zigoma Implant Ve 2 Dental Implant Yerleştirilen Modeldeki Değerler

4.2.1. Zigoma İmplantları İntrasinüs Tekniği İle Yerleştirildiğinde Oluşan Değerler

4.2.1.1. Yerleştirilen İmplantların Boyun Bölgesinde Görülen Von Mises Stres Değerleri

Oluşturduğumuz modelde bukkalden, okluzalden ve palatinalden uygulanan 150N kuvvet altında 2 nolu diş bölgesine yerleştirilen implantın boyun bölgesinde oluşan von mises stres değerleri sırasıyla 108.34 MPa , 105.58 MPa ve 65.30 MPa olarak ; 6 nolu diş bölgesine yerleştirilen implantın boyun bölgesinde oluşan von mises stres değerleri ise sırasıyla 57.03 MPa , 65.96 MPa ve 126.72 MPa olarak ölçülmüştür.

	Bukkal kuvvet	Vertikal kuvvet	Palatinal kuvvet
2 nolu diş bölgesine yerleştirilen implant	108.34	105.58	65.30
6 nolu diş bölgesine yerleştirilen implant	57.03	65.96	126.72

Tablo 17. Model 3'te implant boyun bölgeleri üzerinde oluşan von mises stres değerleri

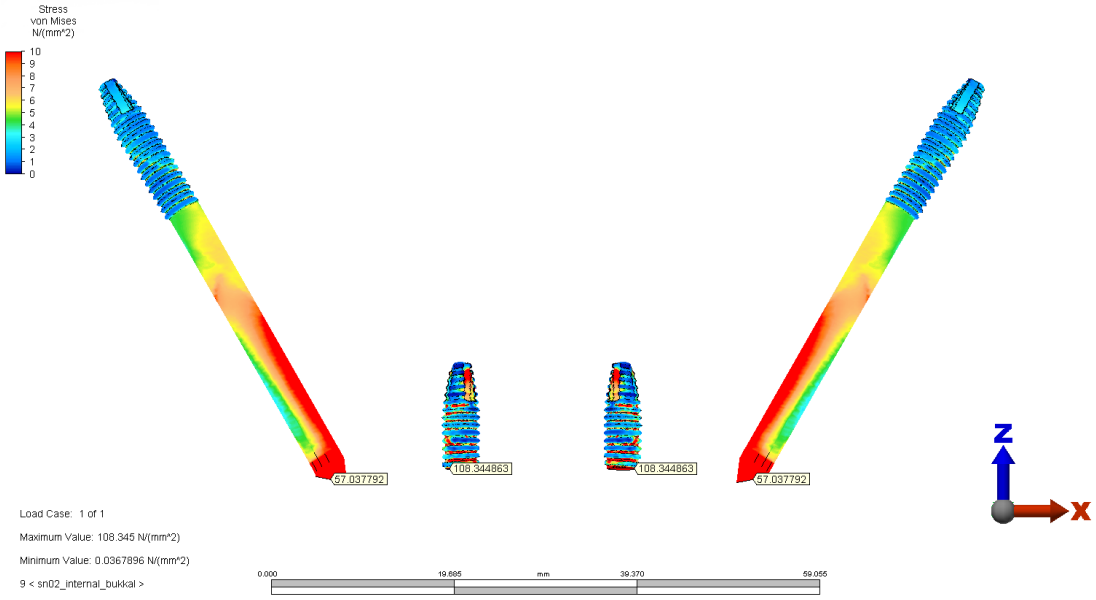

Şekil 50. Model 3'te bukkal kuvvet altında implant boyun bölgeleri üzerinde oluşan von mises değerleri

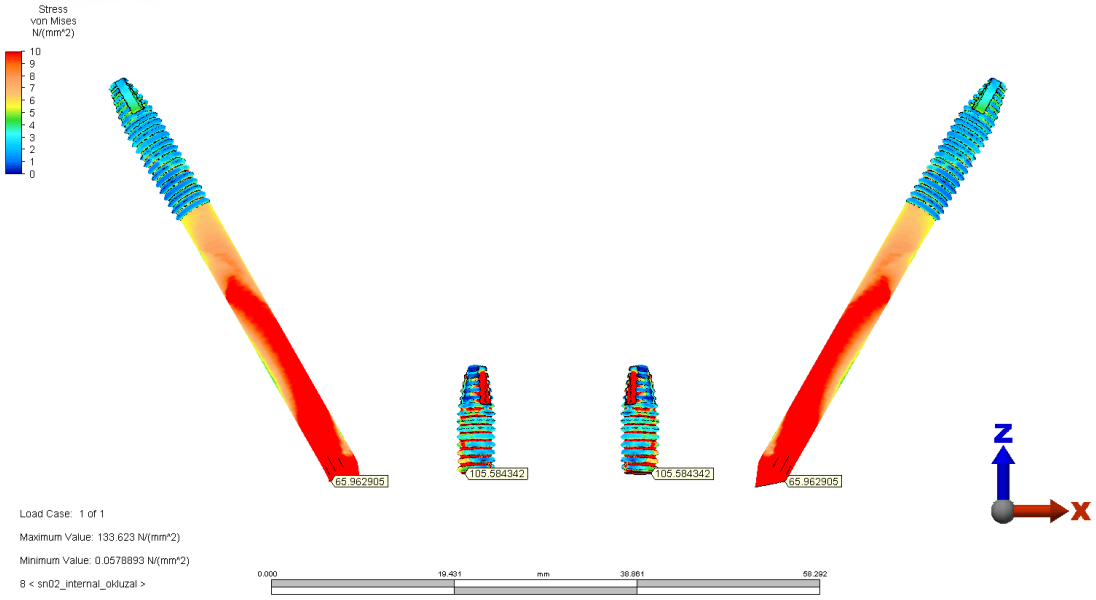

Şekil 51. Model 1'de vertikal kuvvet altında implant boyun bölgeleri üzerinde oluşan von mises değerleri

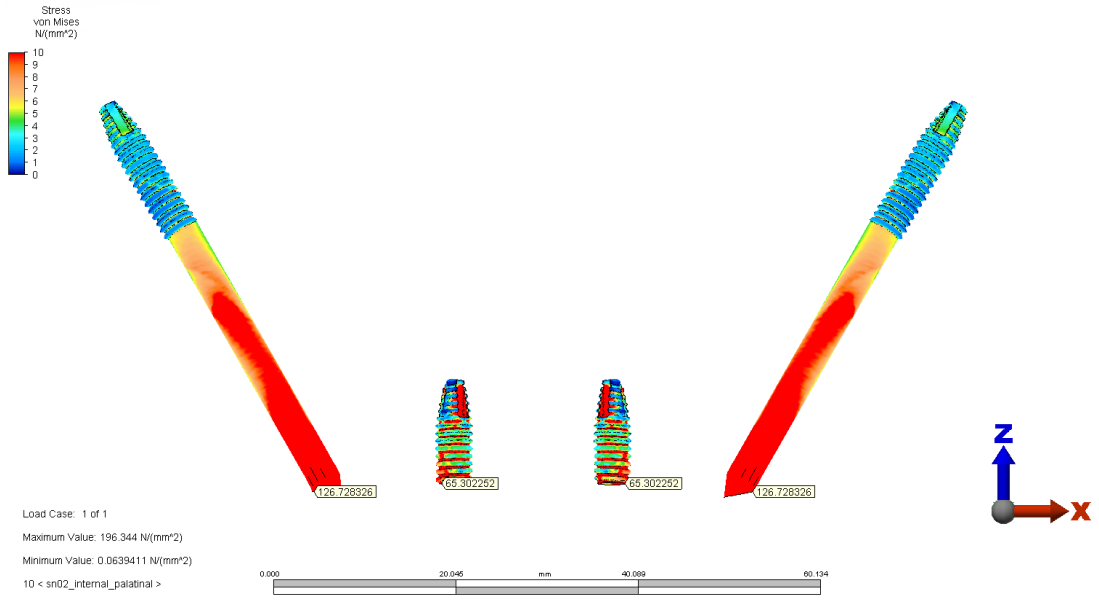

Şekil 52. Model 3'te palatinal kuvvet altında implant boyun bölgeleri üzerinde oluşan von mises değerleri

4.2.1.2. Yerleştirilen İmplantları Çevreleyen Kortikal Kemikte Görülen Maksimum Principle Stres Değerleri

Oluşturduğumuz modelde bukkalden, okluzalden ve palatinalden uygulanan 150N kuvvet altında 2 nolu diş bölgesine yerleştirilen implantın etrafındaki kortikal kemikte oluşan maksimum. principle stres değerleri sırasıyla 1.6212 MPa , 0.4922 MPa ve 0.5721 MPa olarak ; 6 nolu diş bölgesine yerleştirilen implantın boyun bölgesinde oluşan von mises stres değerleri ise sırasıyla 3.3579 MPa , 2.0905 MPa ve 11.7340 MPa olarak ölçülmüştür.

	Bukkal kuvvet	Vertikal kuvvet	Palatinal kuvvet
2 nolu diş bölgesindeki kortikal kemik	1.6212	0.4922	0.5721
6 nolu diş bölgesindeki kortikal kemik	3.3579	2.0905	11.7340

Tablo 18. Model 3'te kortikal kemikte oluşan maksimum princible stres değerleri

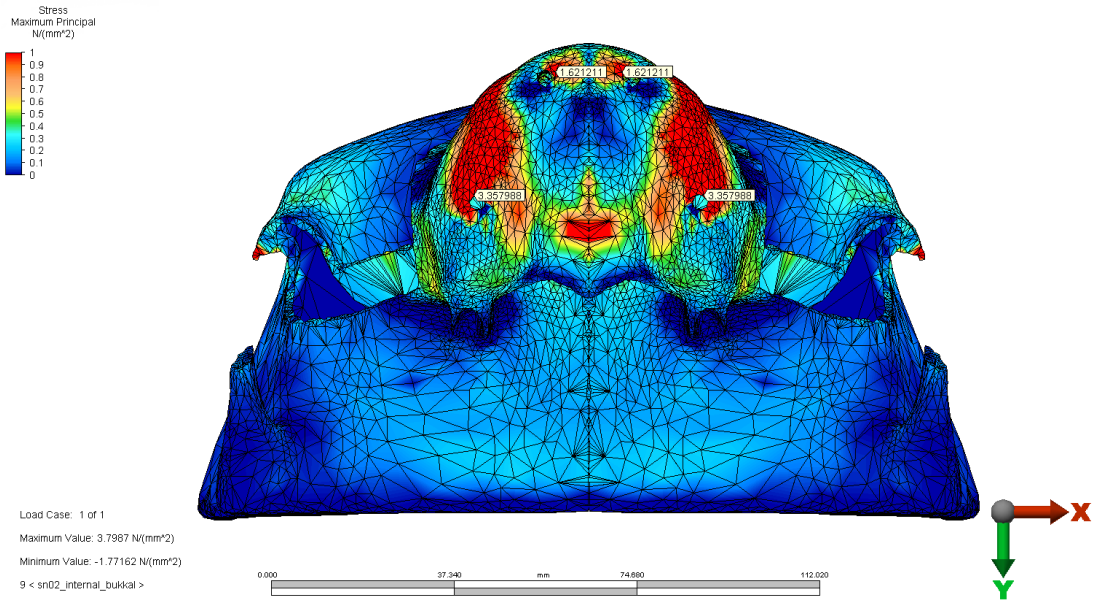

Şekil 53. Model 3'te bukkal kuvvet altında kortikal kemikte oluşan maksimum princible stres değerleri

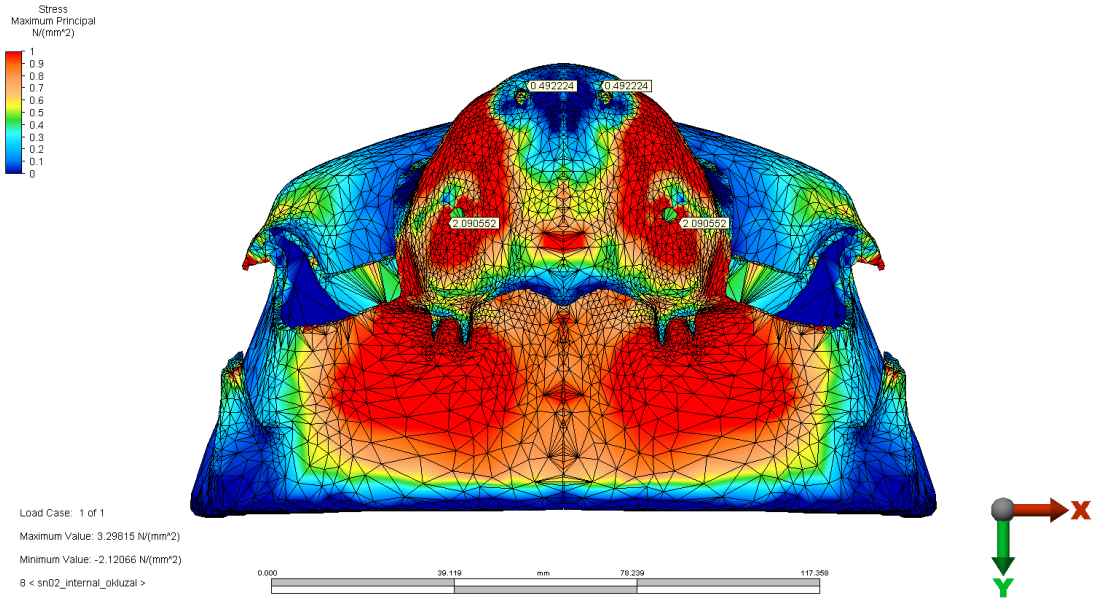

Şekil 54. Model 3'te vertikal kuvvet altında kortikal kemikte oluşan maksimum princible stres değerleri

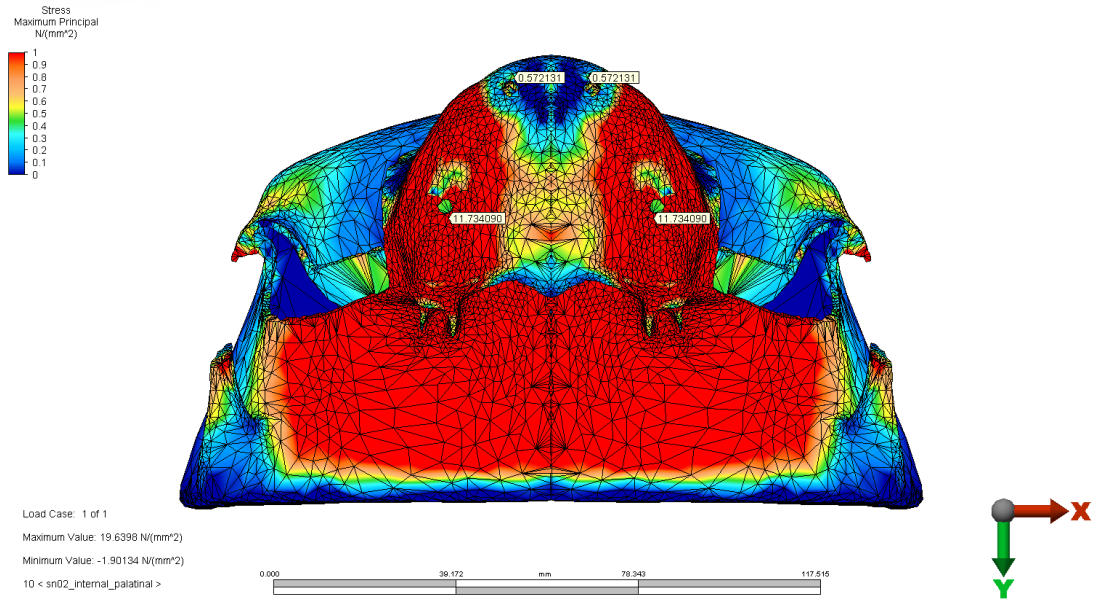

Şekil 55. Model 3'te palatinal kuvvet altında kortikal kemikte oluşan maksimum princible stres değerleri

4.2.1.3. Yerleştirilen İmplantları Çevreleyen Kortikal Kemikte Görülen Minimum Principle Stres Değerleri

Oluşturduğumuz modelde bukkalden, okluzalden ve palatinalden uygulanan 150N kuvvet altında 2 nolu diş bölgesine yerleştirilen implantın etrafındaki kortikal kemikte oluşan minimum principle stres değerleri sırasıyla -5.1716 MPa , -4.1412 MPa ve -4.4705 MPa olarak ; 6 nolu diş bölgesine yerleştirilen implantın boyun bölgesinde oluşan von mises stres değerleri ise sırasıyla -10.6345 MPa , -4.7536 MPa ve -10.8688 MPa olarak ölçülmüştür.

	Bukkal kuvvet	Vertikal kuvvet	Palatinal kuvvet
2 nolu diş bölgesindeki kortikal kemik	-5.1716	-4.1412	-4.4705
6 nolu diş bölgesindeki kortikal kemik	-10.6345	-4.7536	-10.8688

Tablo 19. Model 3'te kortikal kemikte oluşan minimum princible stres değerleri

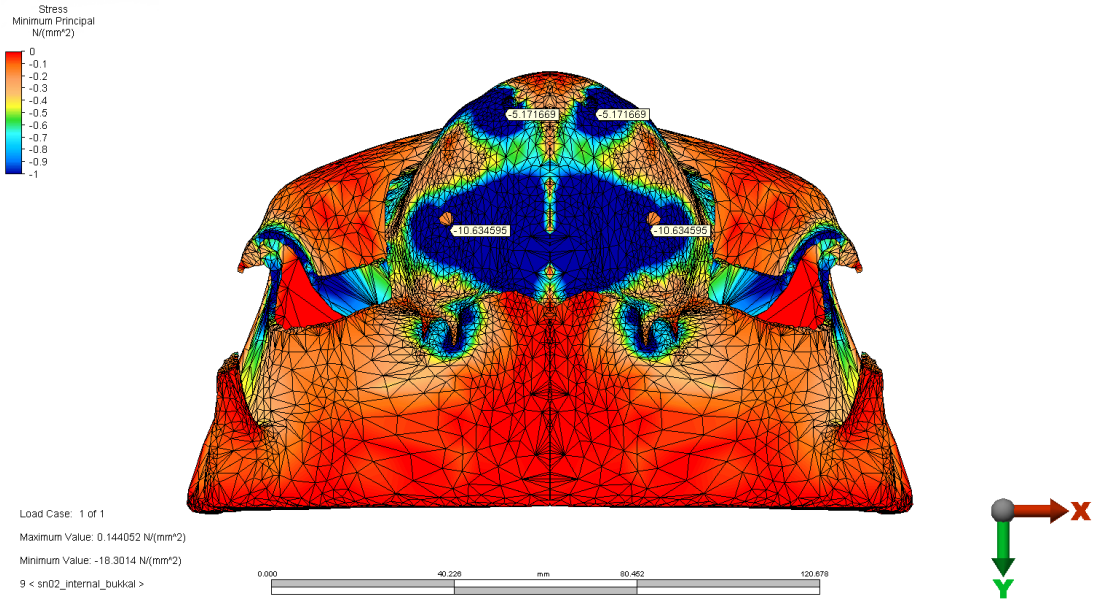

Şekil 56. Model 3'te bukkal kuvvet altında kortikal kemikte oluşan minimum princible stres değerleri

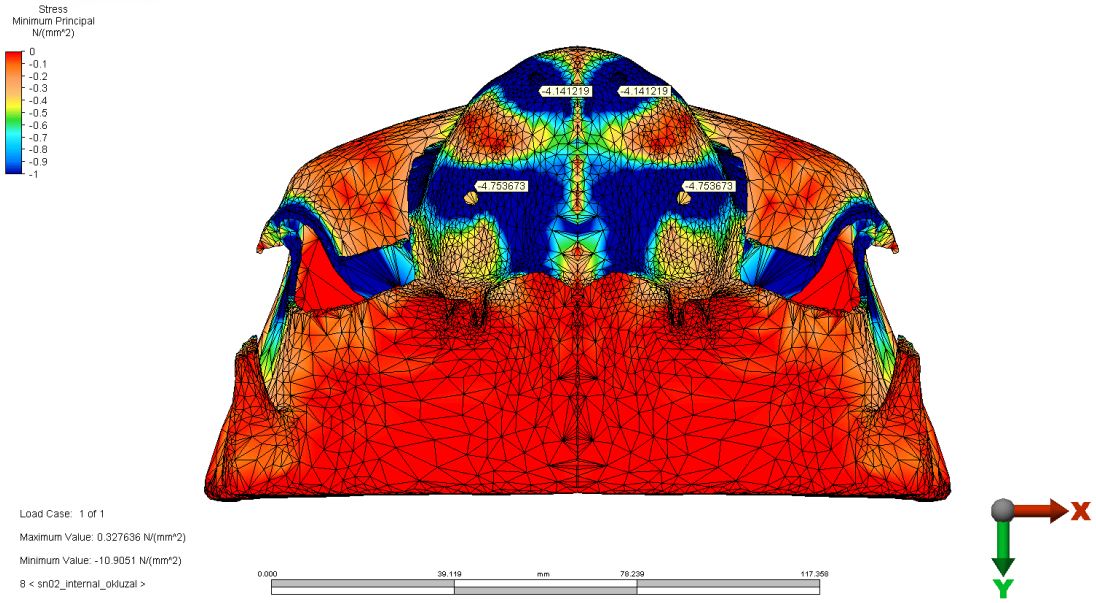

Şekil 57. Model 3'te vertikal kuvvet altında kortikal kemikte oluşan minimum princible stres değerleri

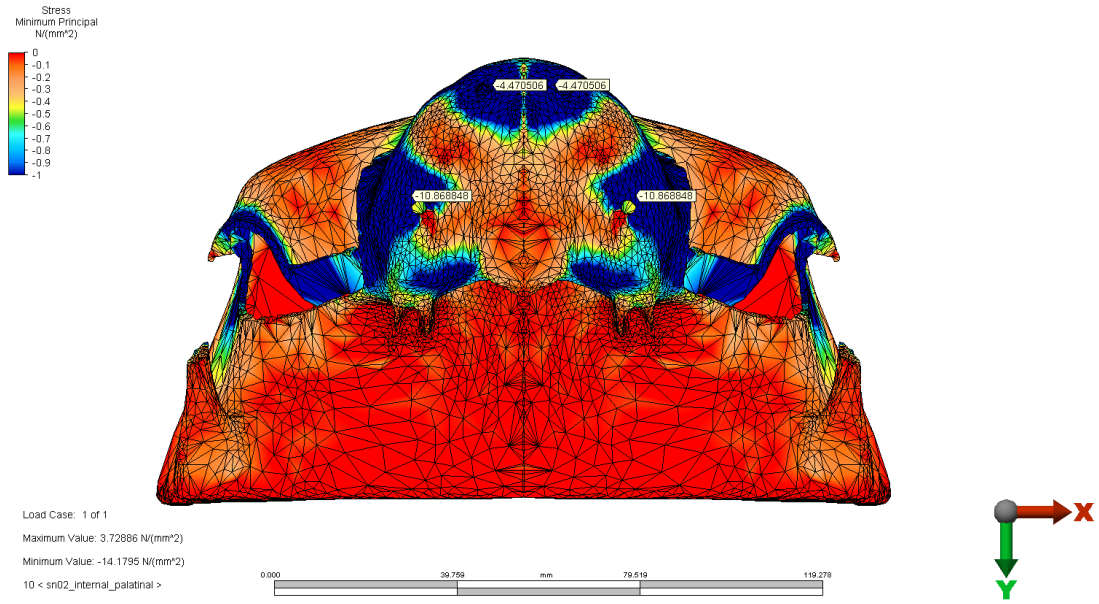

Şekil 58. Model 3'te palatinal kuvvet altında kortikal kemikte oluşan minimum princible stres değerleri

4.2.1.4. Yerleştirilen İmplantları Çevreleyen Spongiöz Kemikte Görülen Maksimum Principle Stres Değerleri

Oluşturduğumuz modelde bukkalden, okluzalden ve palatinalden uygulanan 150N kuvvet altında 2 nolu diş bölgesine yerleştirilen implantın etrafındaki spongiöz kemikte oluşan maksimum. principle stres değerleri sırasıyla 0.3295 MPa , 0.4585 MPa ve 0.4641MPa olarak ; 6 nolu diş bölgesine yerleştirilen implantın boyun bölgesinde oluşan von mises stres değerleri ise sırasıyla 0.6125 MPa , 0.4284 MPa ve 0.7403 MPa olarak ölçülmüştür.

	Bukkal kuvvet	Vertikal kuvvet	Palatinal kuvvet
2 nolu diş bölgesindeki spongiöz kemik	0.3295	0.4585	0.4641
6 nolu diş bölgesindeki spongiöz kemik	0.6125	0.4284	0.7403

Tablo 20. Model 3'te spongiöz kemikte oluşan maksimum princible stres değerleri

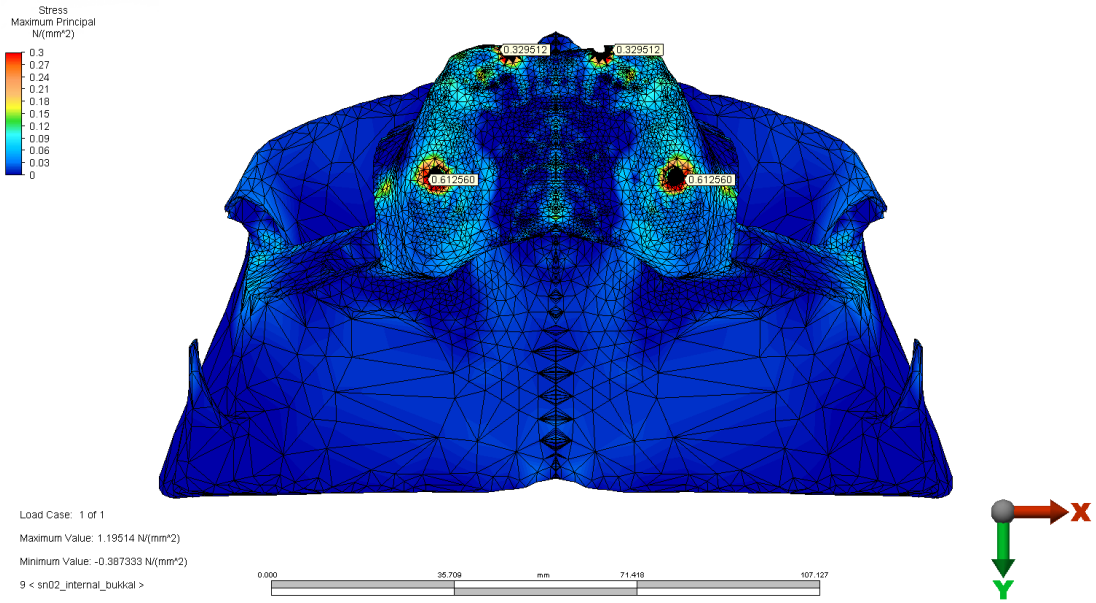

Şekil 59. Model 3'te bukkal kuvvet altında spongiöz kemikte oluşan maksimum princible stres değerleri

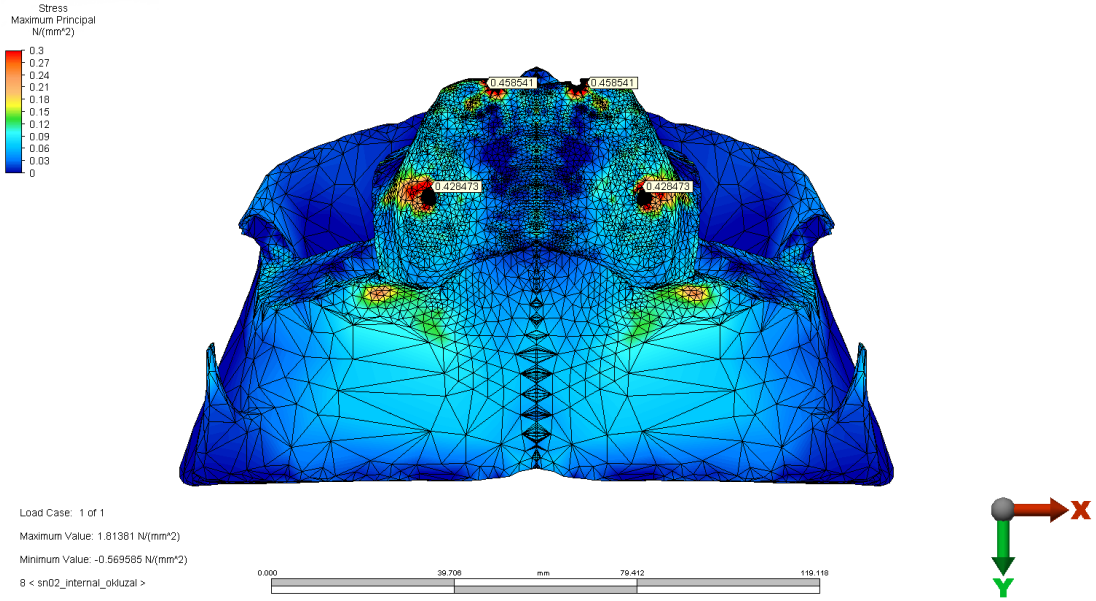

Şekil 60. Model 3'te vertikal kuvvet altında spongiöz kemikte oluşan maksimum princible stres değerleri

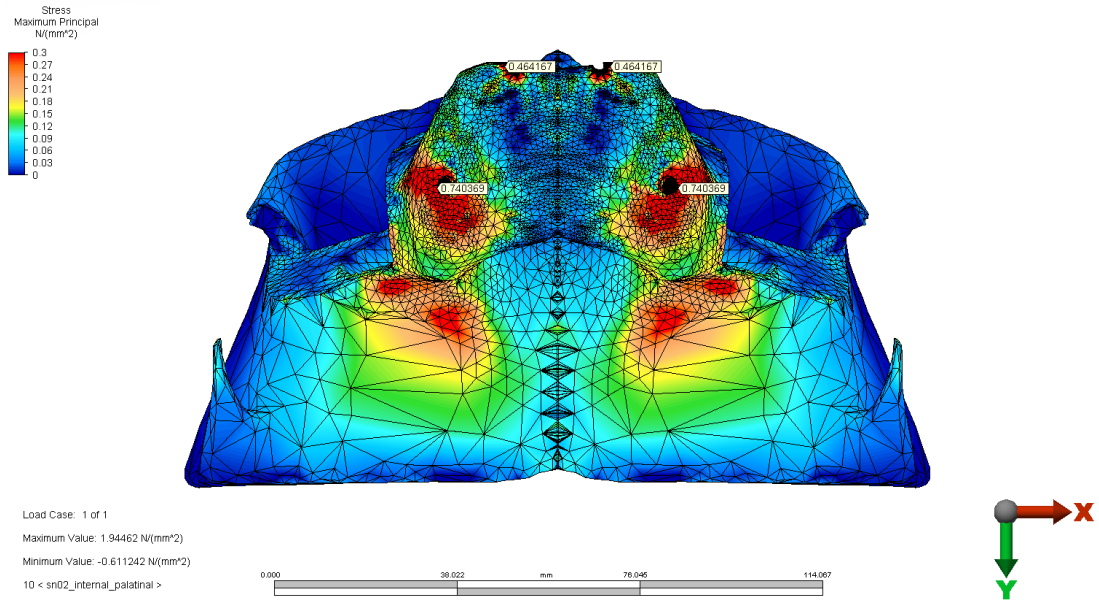

Şekil 61. Model 3'te palatinal kuvvet altında spongiöz kemikte oluşan maksimum princible stres değerleri

4.2.1.5. Yerleştirilen İmplantları Çevreleyen Spongiöz Kemikte Görülen Minimum Principle Stres Değerleri

Oluşturduğumuz modelde bukkalden, okluzalden ve palatinalden uygulanan 150N kuvvet altında 2 nolu diş bölgesine yerleştirilen implantın etrafındaki spongiöz kemikte oluşan minimum principle stres değerleri sırasıyla -0.2829 MPa , -0.3736 MPa ve -0.4799 MPa olarak ; 6 nolu diş bölgesine yerleştirilen implantın boyun bölgesinde oluşan von mises stres değerleri ise sırasıyla -1.1916 MPa , -0.5923 MPa ve -0.5325 MPa olarak ölçülmüştür.

	Bukkal kuvvet	Vertikal kuvvet	Palatinal kuvvet
2 nolu diş bölgesindeki spongiöz kemik	-0.2829	-0.3736	-0.4799
6 nolu diş bölgesindeki spongiöz kemik	-1.1916	-0.5923	-0.5325

Tablo 21. Model 3'te spongiöz kemikte oluşan minimum princible stres değerleri

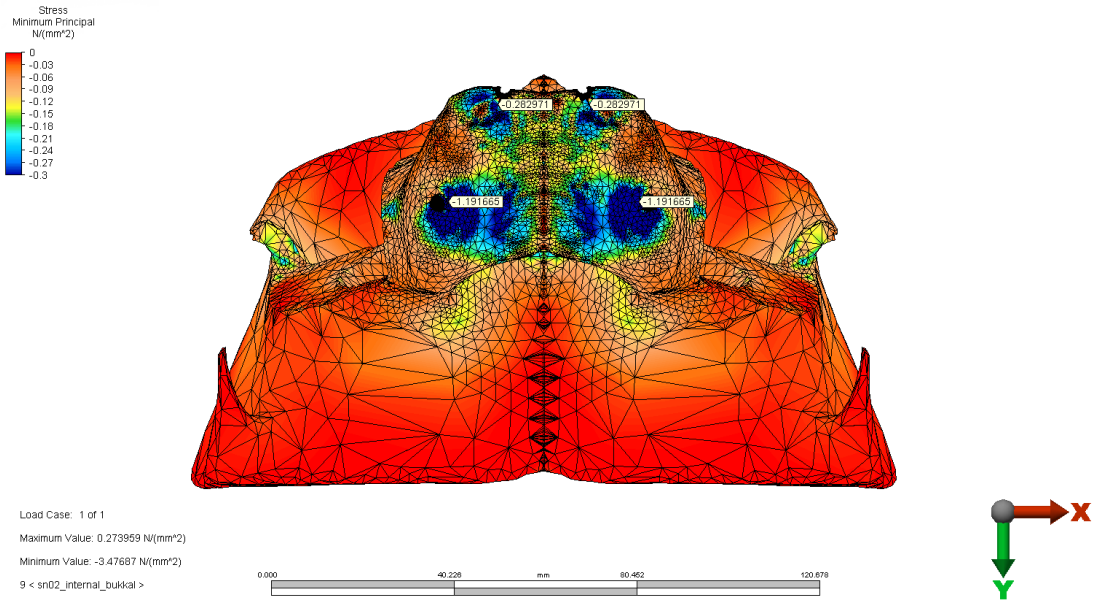

Şekil 62. Model 3’te bukkal kuvvet altında spongiöz kemikte oluşan minimum princible stres değerleri

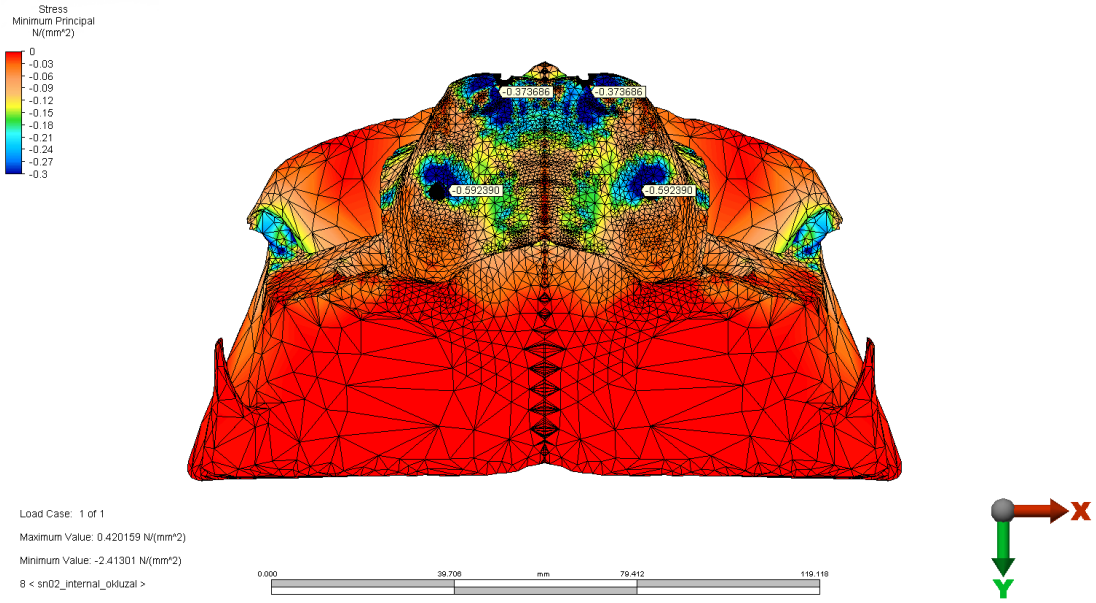

Şekil 63. Model 3’te vertikal kuvvet altında spongiöz kemikte oluşan minimum princible stres değerleri

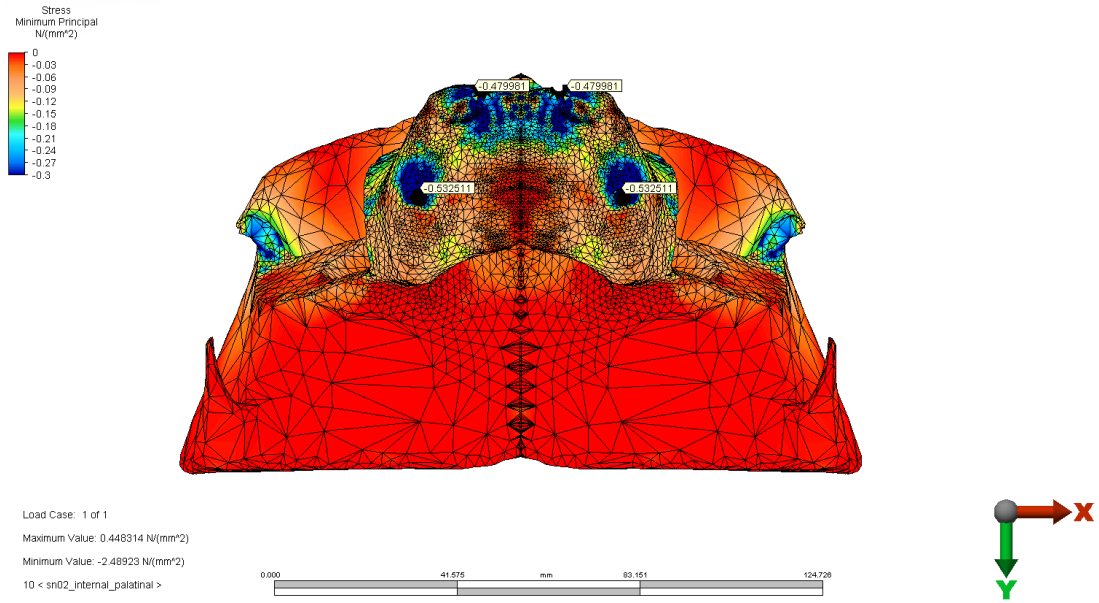

Şekil 64. Model 3'te palatinal kuvvet altında spongiöz kemikte oluşan minimum princible stres değerleri

4.2.1.6. Yerleştirilen İmplantları Çevreleyen Zigomatik Kemikte Görülen Maksimum Principle Stres Değerleri

Oluşturduğumuz modelde bukkalden, okluzalden ve palatinalden uygulanan 150N kuvvet altında zigomatik kemikte oluşan maksimum. principle stres değerleri sırasıyla 0.0447 MPa , 0.1637 MPa ve 0.2446 MPa olarak ölçülmüştür.

	Bukkal kuvvet	Vertikal kuvvet	Palatinal kuvvet
Zigomatik kemikteki maksimum. princeple değeri	0.0447	0.1637	0.2446

Tablo 22. Model 3'te zigomatik kemikte oluşan maksimum princible stres değerleri

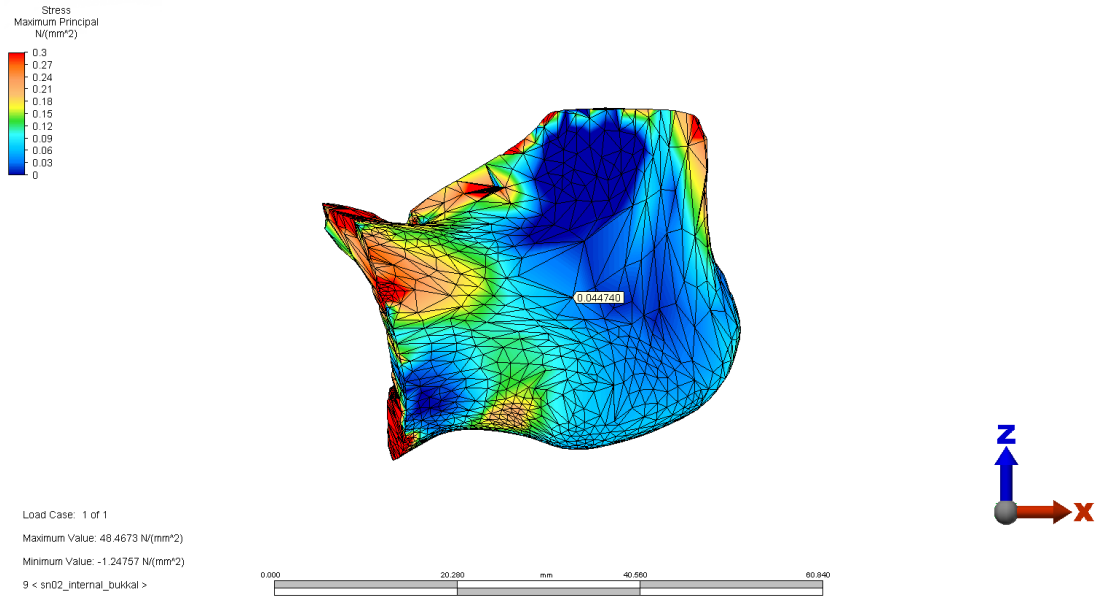

Şekil 65. Model 3’te bukkal kuvvet altında zigomatik kemikte oluşan maksimum princible stres değerleri

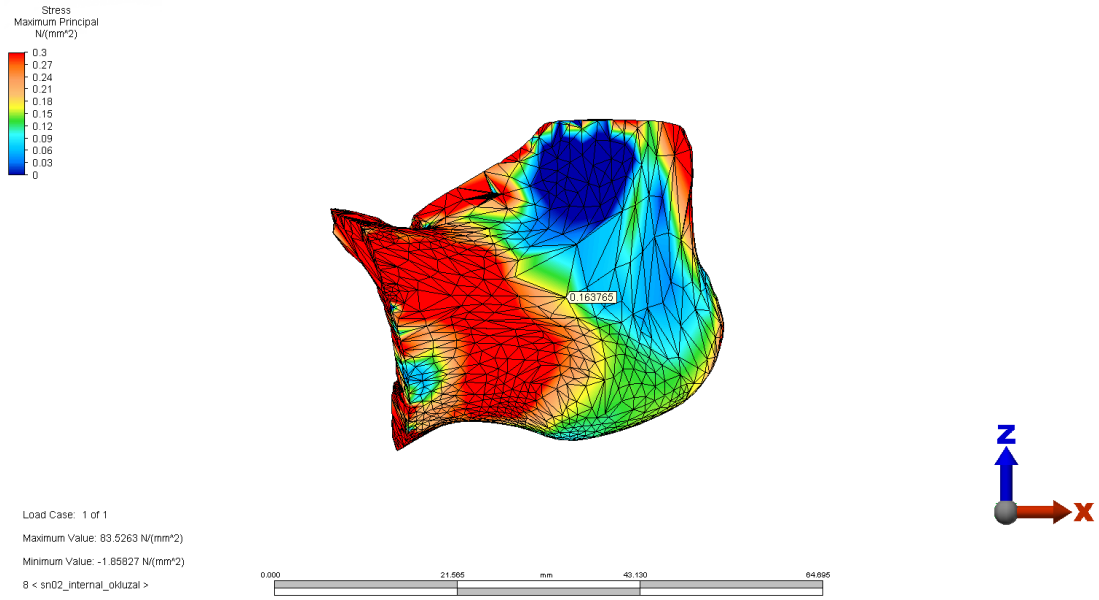

Şekil 66. Model 3’te vertikal kuvvet altında zigomatik kemikte oluşan maksimum princible stres değerleri

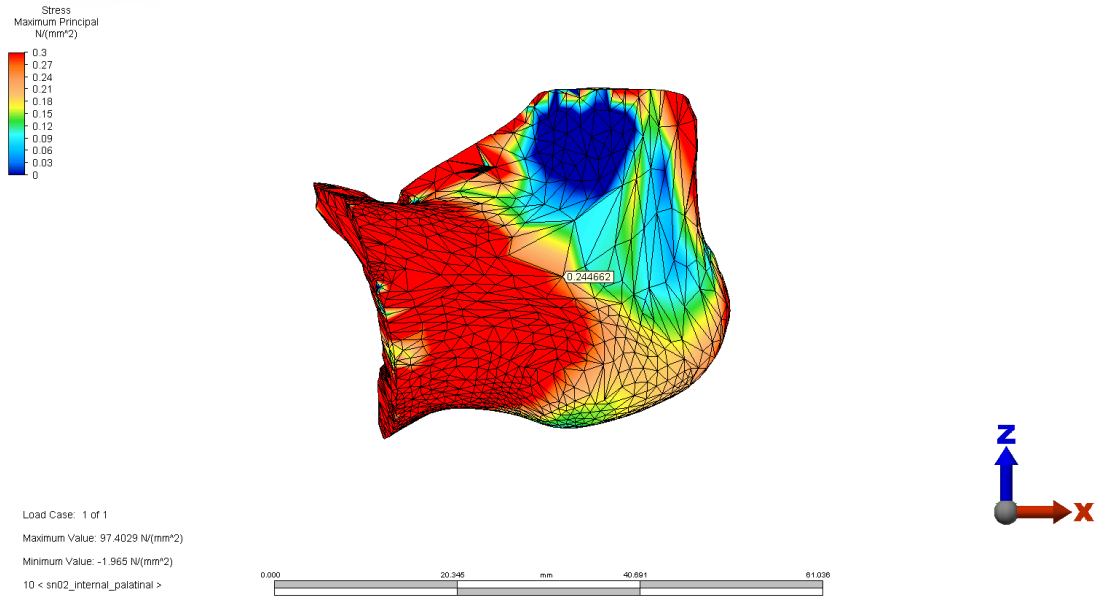

Şekil 67. Model 3'te palatinal kuvvet altında zigomatik kemikte oluşan maksimum princible stres değerleri

4.2.1.7. Yerleştirilen İmplantları Çevreleyen Zigomatik Kemikte Görülen Minimum Principle Stres Değerleri

Oluşturduğumuz modelde bukkalden, okluzalden ve palatinalden uygulanan 150N kuvvet altında zigomatik kemikte oluşan minimum principle stres değerleri sırasıyla -0.1255MPa , -0.3099 MPa ve -0.4160 MPa olarak ölçülmüştür.

	Bukkal kuvvet	Vertikal kuvvet	Palatinal kuvvet
Zigomatik kemikteki minimum princeple değeri	-0.1255	-0.3099	-0.4160

Tablo 23. Model 3'te zigomatik kemikte oluşan minimum princible stres değerleri

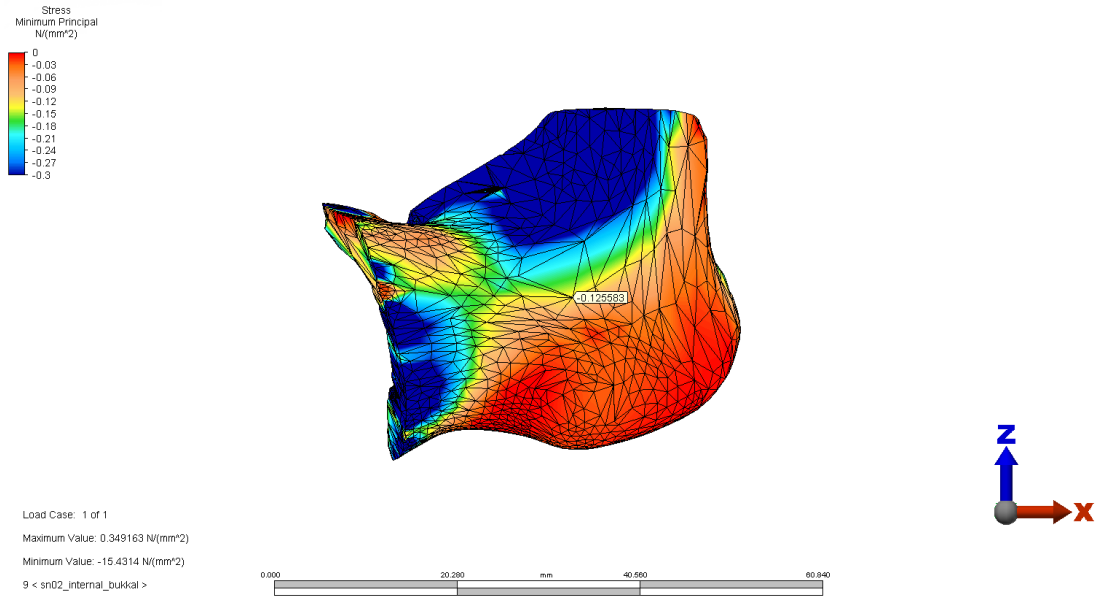

Şekil 68. Model 3’te bukkal kuvvet altında zigomatik kemikte oluşan maksimum princible stres değerleri

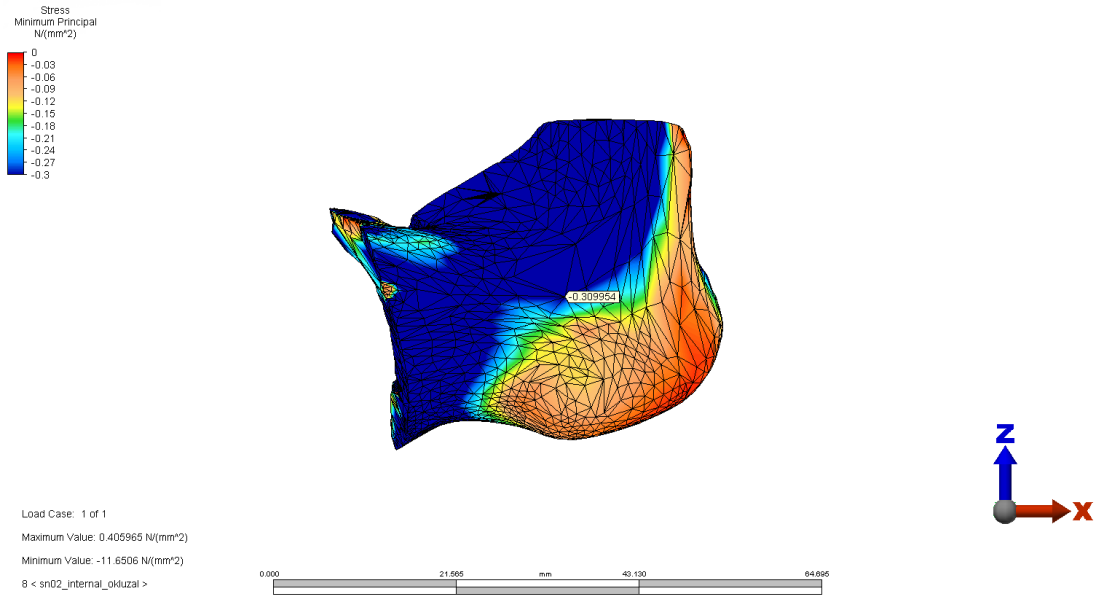

Şekil 69. Model 3’te vertikal kuvvet altında zigomatik kemikte oluşan maksimum princible stres değerleri

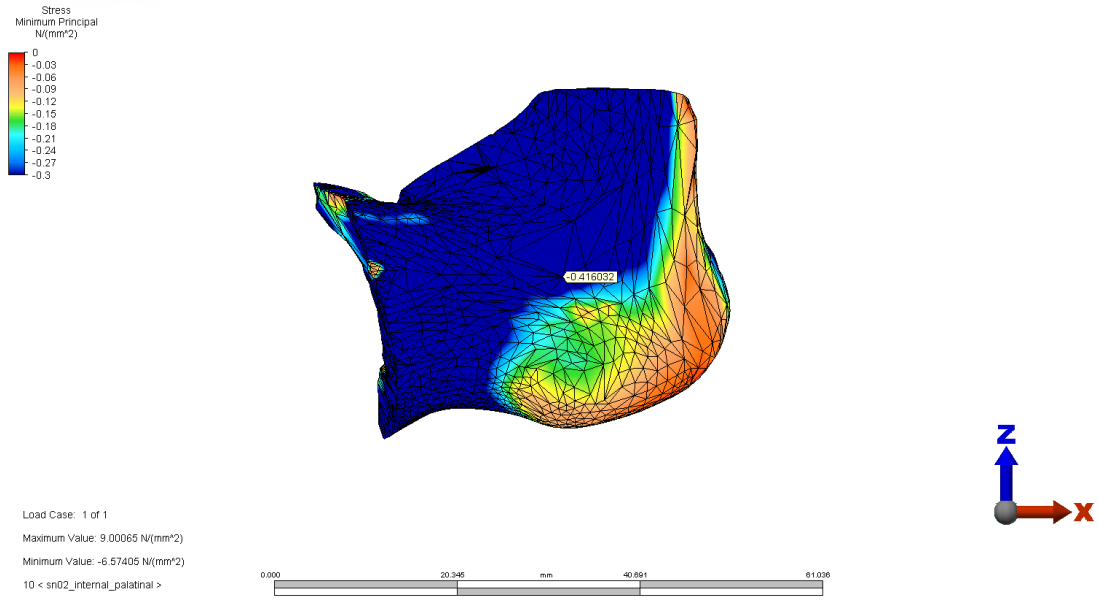

Şekil 70. Model 3'te palatinal kuvvet altında zigomatik kemikte oluşan maksimum princible stres değerleri

4.2.2. Zigoma İmplantları Ekstrasinüs Tekniği ile Yerleştirildiğinde Oluşan Değerler

4.2.2.1. Yerleştirilen İmplantların Boyun Bölgesinde Görülen Von Mises Stres Değerleri

Oluşturduğumuz modelde bukkalden, okluzalden ve palatinalden uygulanan 150N kuvvet altında 2 nolu diş bölgesine yerleştirilen implantın boyun bölgesinde oluşan von mises stres değerleri sırasıyla 68.02 MPa , 89.47 MPa ve 97.59 MPa olarak ; 6 nolu diş bölgesine yerleştirilen implantın boyun bölgesinde oluşan von mises stres değerleri ise sırasıyla 158.25 MPa , 43.70 MPa ve 164.50 MPa olarak ölçülmüştür.

	Bukkal kuvvet	Vertikal kuvvet	Palatinal kuvvet
2 nolu diş bölgesine yerleştirilen implant	68.02	89.47	97.59
6 nolu diş bölgesine yerleştirilen implant	158.25	43.70	164.50

Tablo 24. Model 4'te implant boyun bölgeleri üzerinde oluşan von mises stres değerleri

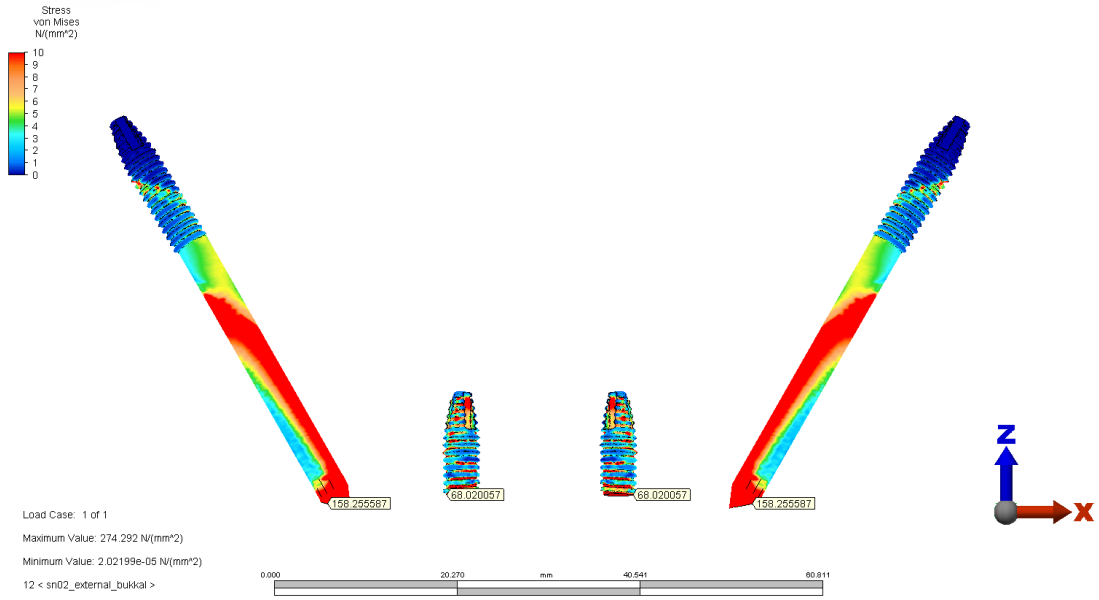

Şekil 71. Model 4'te bukkal kuvvet altında implant boyun bölgeleri üzerinde oluşan von mises stres değerleri

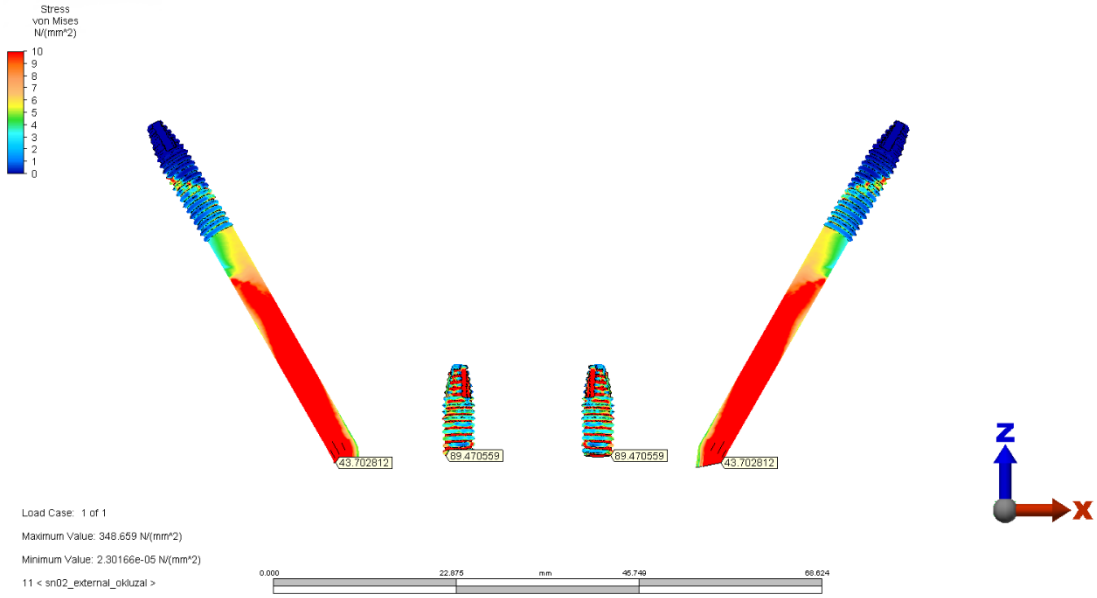

Şekil 72. Model 4'te vertikal kuvvet altında implant boyun bölgeleri üzerinde oluşan von mises stres değerleri

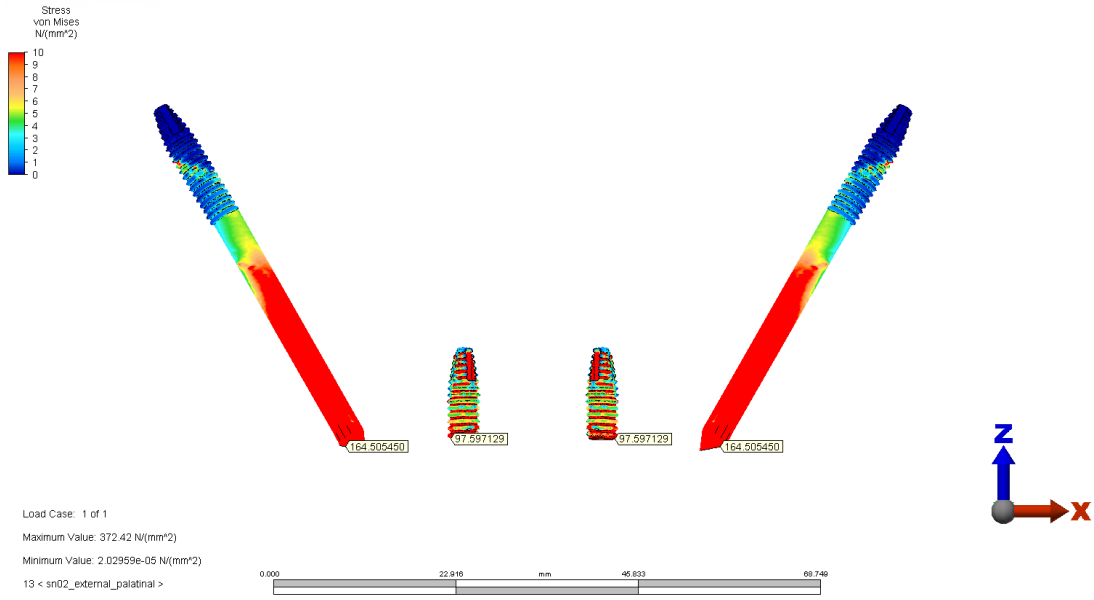

Şekil 73. Model 4'te palatinal kuvvet altında implant boyun bölgeleri üzerinde oluşan von mises stres değerleri

4.2.2.2. Yerleştirilen İmplantları Çevreleyen Kortikal Kemikte Görülen Maksimum Principle Stres Değerleri

Oluşturduğumuz modelde bukkalden, okluzalden ve palatinalden uygulanan 150N kuvvet altında 2 nolu diş bölgesine yerleştirilen implantın etrafındaki kortikal kemikte oluşan maksimum. principle stres değerleri sırasıyla 2.2355 MPa , 0.8952 MPa ve 1.5645 MPa olarak ; 6 nolu diş bölgesine yerleştirilen implantın boyun bölgesinde oluşan von mises stres değerleri ise sırasıyla 10.2355 MPa , 7.7818 MPa ve 21.5657 MPa olarak ölçülmüştür.

	Bukkal kuvvet	Vertikal kuvvet	Palatinal kuvvet
2 nolu diş bölgesindeki kortikal kemik	2.2355	0.8952	1.5645
6 nolu diş bölgesindeki kortikal kemik	10.4619	7.7818	21.5657

Tablo 25. Model 4'te kortikal kemikte oluşan maksimum princible stres değerleri

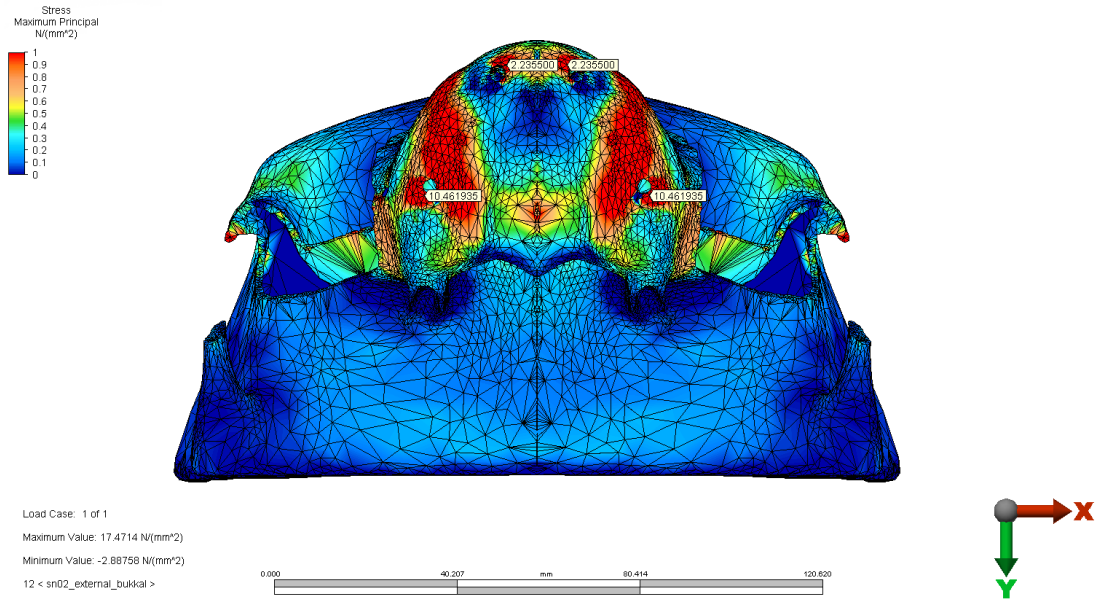

Şekil 74. Model 4'te bukkal kuvvet altında kortikal kemikte oluşan maksimum princible stres değerleri

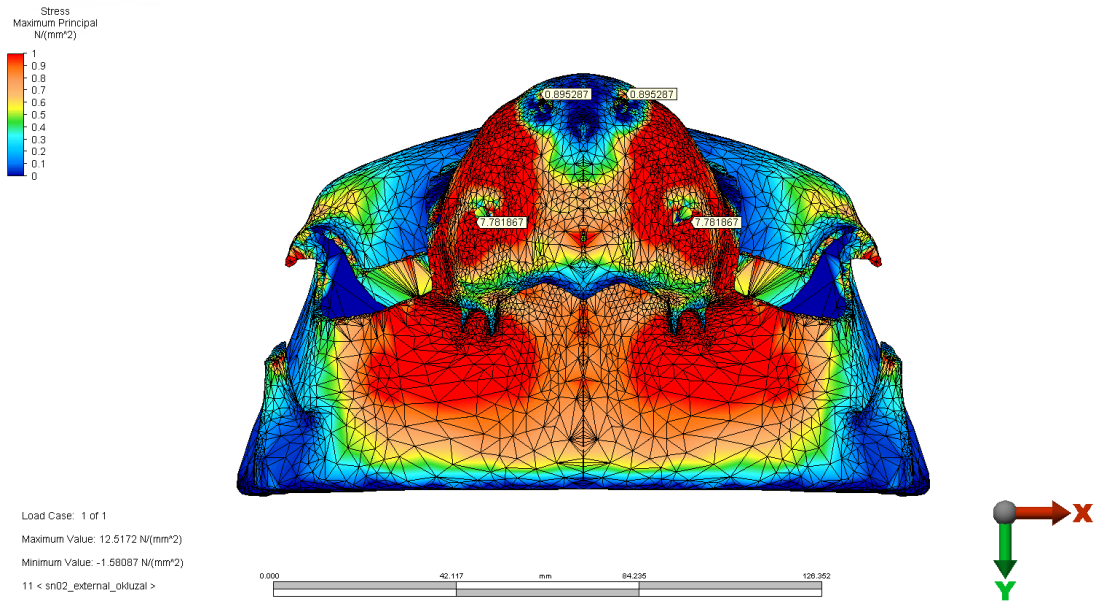

Şekil 75. Model 4'te vertikal kuvvet altında kortikal kemikte oluşan maksimum princible stres değerleri

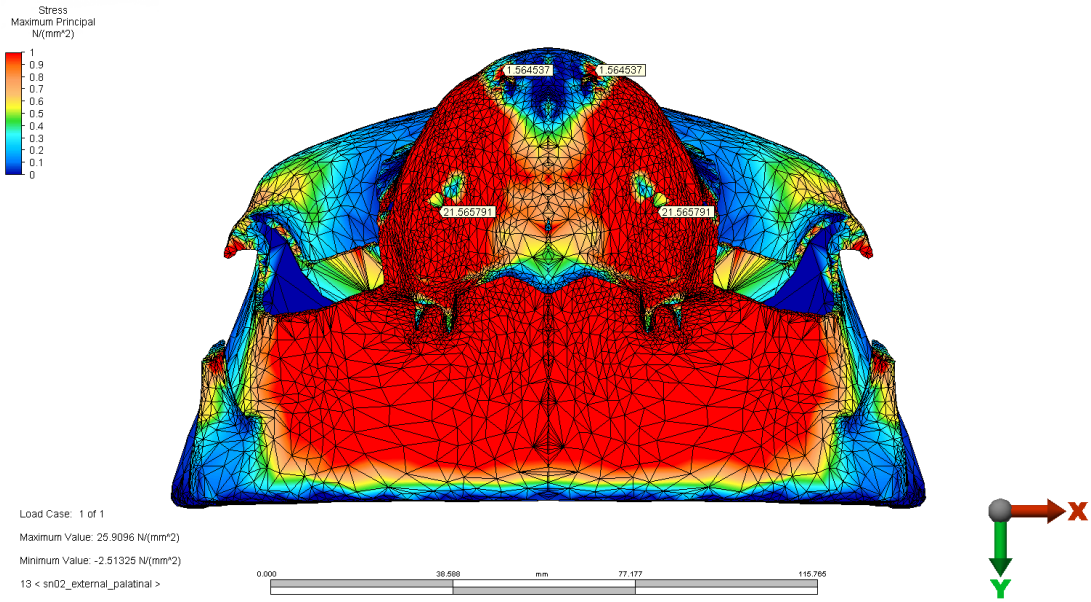

Şekil 76. Model 4'te palatinal kuvvet altında kortikal kemikte oluşan maksimum princible stres değerleri

4.2.2.3. Yerleştirilen İmplantları Çevreleyen Kortikal Kemikte Görülen Minimum Principle Stres Değerleri

Oluşturduğumuz modelde bukkalden, okluzalden ve palatinalden uygulanan 150N kuvvet altında 2 nolu diş bölgesine yerleştirilen implantın etrafındaki kortikal kemikte oluşan minimum principle stres değerleri sırasıyla; -6.0538 MPa , -6.0526 MPa ve -6.1152 MPa olarak ; 6 nolu diş bölgesine yerleştirilen implantın boyun bölgesinde oluşan von mises stres değerleri ise sırasıyla -18.5079 MPa , -6.3415 MPa ve -8.7263 MPa olarak ölçülmüştür.

	Bukkal kuvvet	Vertikal kuvvet	Palatinal kuvvet
2 nolu diş bölgesindeki kortikal kemik	-6.0538	-6.0526	-6.1152
6 nolu diş bölgesindeki kortikal kemik	-18.5079	-6.3415	-8.7263

Tablo 26. Model 4'te kortikal kemikte oluşan minimum princible stres değerleri

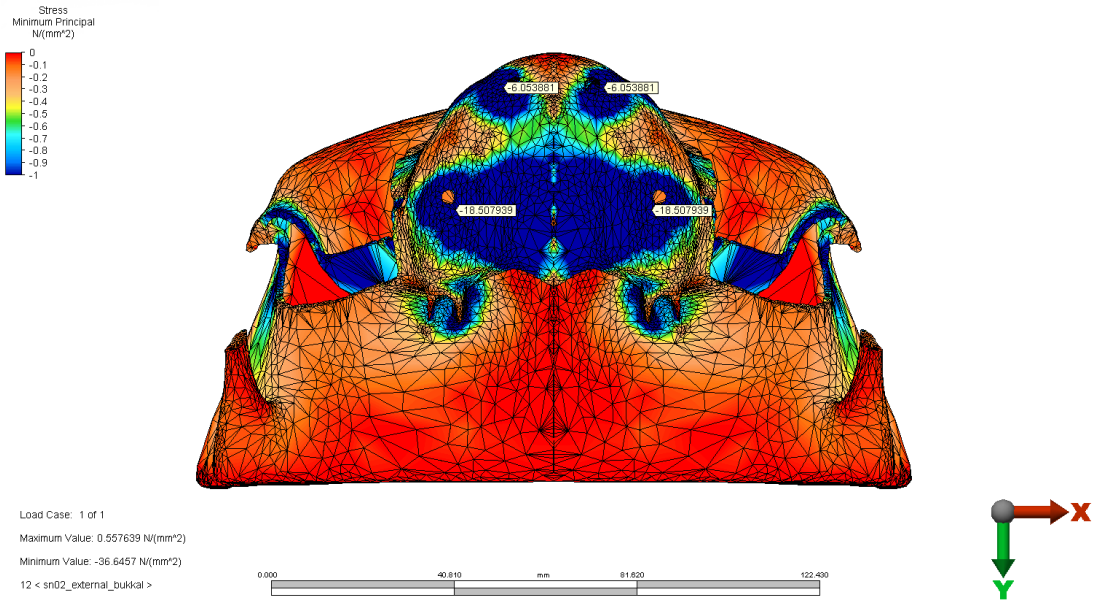

Şekil 77. Model 4’te bukkal kuvvet altında kortikal kemikte oluşan minimum princible stres değerleri

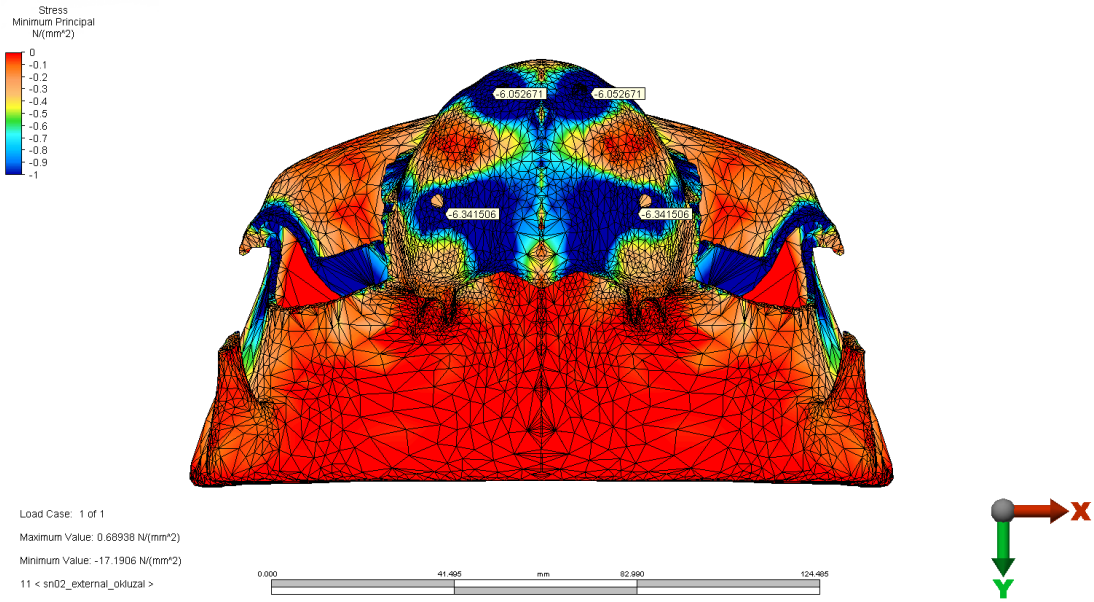

Şekil 78. Model 4’te vertikal kuvvet altında kortikal kemikte oluşan minimum princible stres değerleri

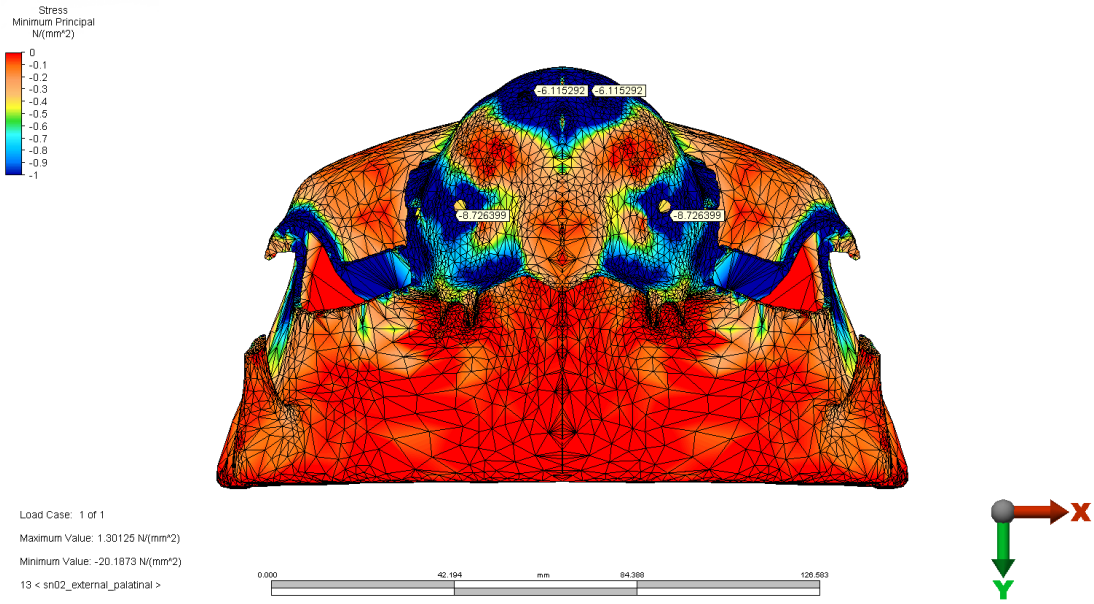

Şekil 79. Model 4'te palatinal kuvvet altında kortikal kemikte oluşan minimum princible stres değerleri

4.2.2.4. Yerleştirilen İmplantları Çevreleyen Spongiöz Kemikte Görülen Maksimum Principle Stres Değerleri

Oluşturduğumuz modelde bukkalden, okluzalden ve palatinalden uygulanan 150N kuvvet altında 2 nolu diş bölgesine yerleştirilen implantın etrafındaki spongiöz kemikte oluşan maksimum. principle stres değerleri sırasıyla 0.4354 MPa , 0.6011 MPa ve 0.6049 MPa olarak ; 6 nolu diş bölgesine yerleştirilen implantın boyun bölgesinde oluşan von mises stres değerleri ise sırasıyla 0.5255 MPa , 0.6032 MPa ve 0.5098 MPa olarak ölçülmüştür.

	Bukkal kuvvet	Vertikal kuvvet	Palatinal kuvvet
2 nolu diş bölgesindeki spongiöz kemik	0.4354	0.6011	0.6049
6 nolu diş bölgesindeki spongiöz kemik	0.5255	0.6032	0.5098

Tablo 27. Model 4'te spongiöz kemikte oluşan maksimum princible stres değerleri

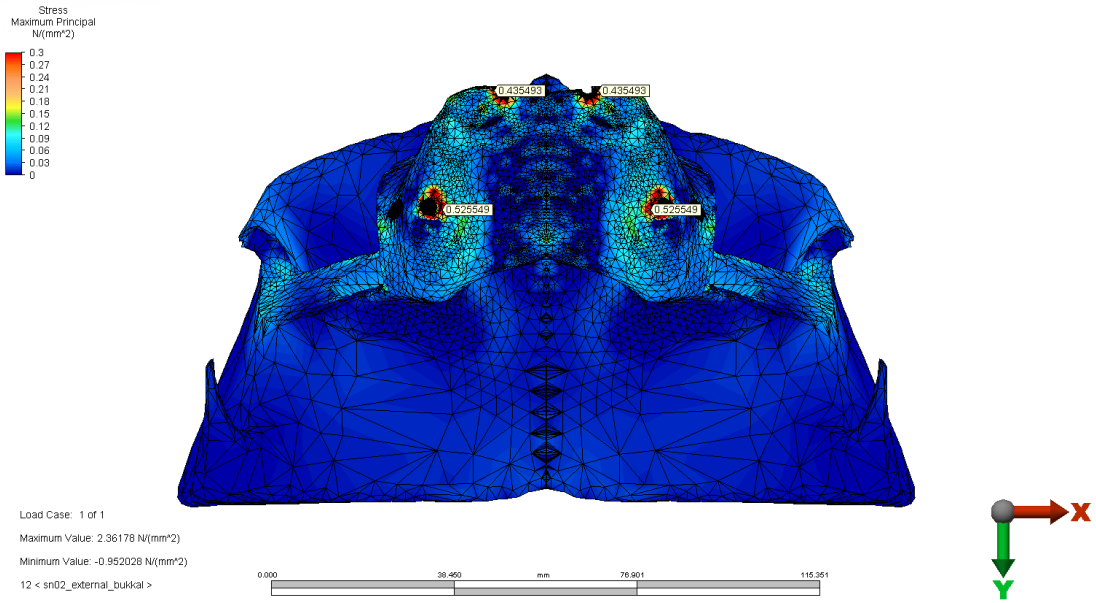

Şekil 80. Model 4’te bukkal kuvvet altında spongiöz kemikte oluşan maksimum princible stres değerleri

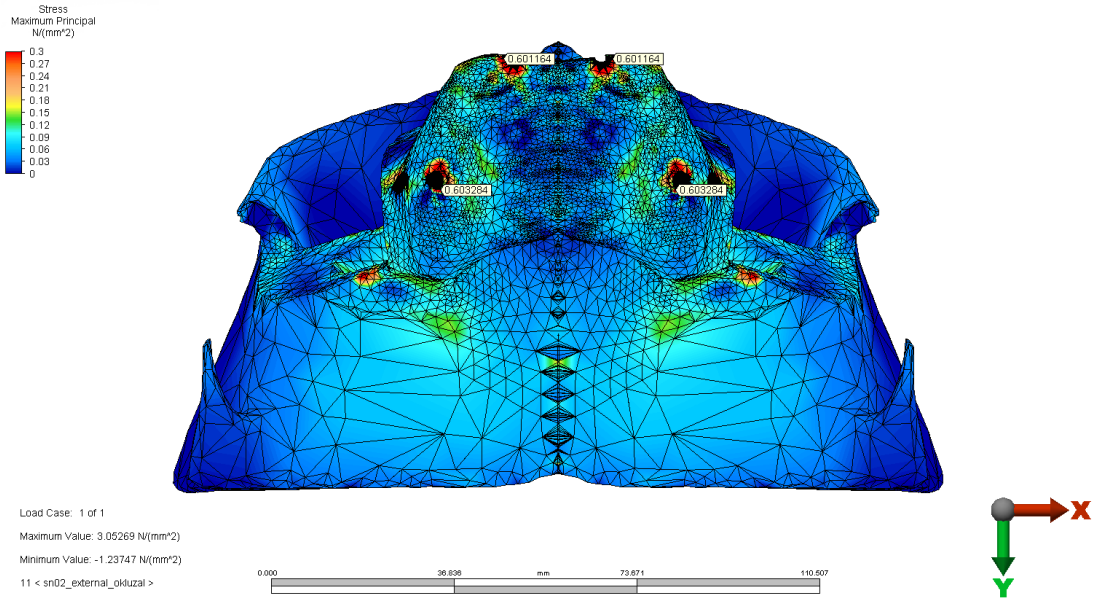

Şekil 81. Model 4’te vertikal kuvvet altında spongiöz kemikte oluşan maksimum princible stres değerleri

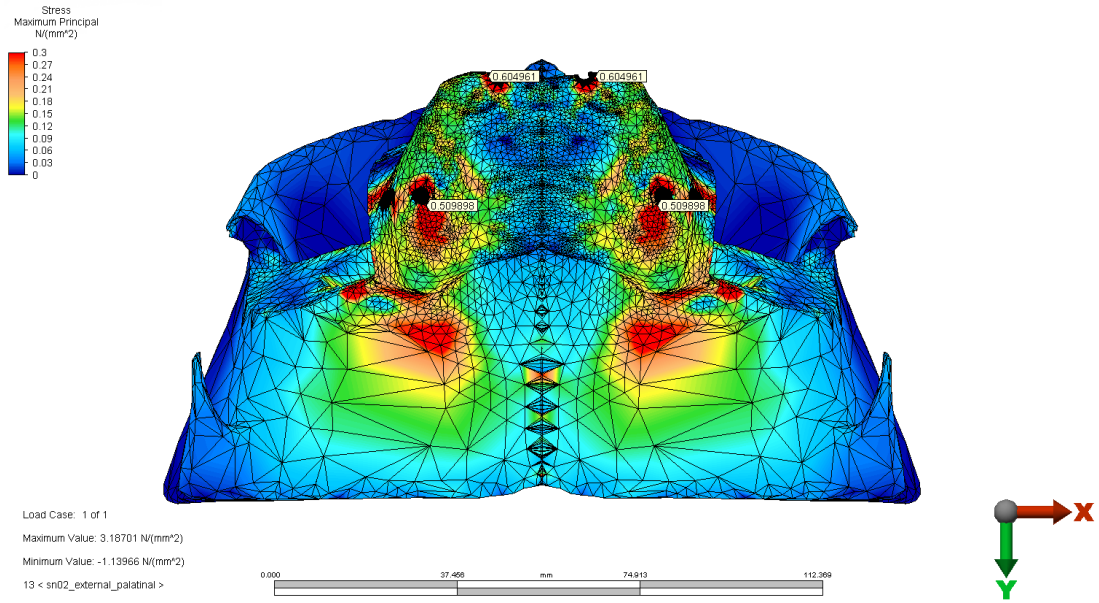

Şekil 82. Model 4'te palatinal kuvvet altında spongiöz kemikte oluşan maksimum princible stres değerleri

4.2.2.5. Yerleştirilen İmplantları Çevreleyen Spongiöz Kemikte Görülen Minimum Principle Stres Değerleri

Oluşturduğumuz modelde bukkalden, okluzalden ve palatinalden uygulanan 150N kuvvet altında 2 nolu diş bölgesine yerleştirilen implantın etrafındaki spongiöz kemikte oluşan minimum principle stres değerleri sırasıyla -0.3956 MPa , -0.5027 MPa ve -0.4770 MPa olarak ; 6 nolu diş bölgesine yerleştirilen implantın boyun bölgesinde oluşan von mises stres değerleri ise sırasıyla -2.4451 MPa , -1.5637 MPa ve -0.5817 MPa olarak ölçülmüştür.

	Bukkal kuvvet	Vertikal kuvvet	Palatinal kuvvet
2 nolu diş bölgesindeki spongiöz kemik	-0.3956	-0.5027	-0.4770
6 nolu diş bölgesindeki spongiöz kemik	-2.4451	-1.5637	-0.5817

Tablo 28. Model 4'te spongiöz kemikte oluşan minimum princible stres değerleri

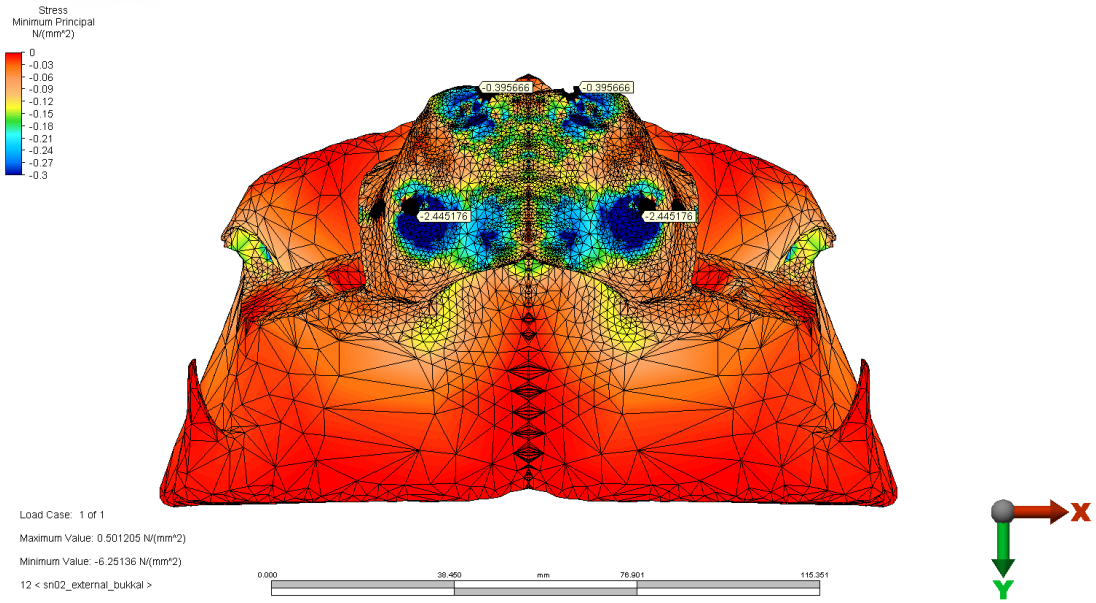

Şekil 83. Model 4'te bukkal kuvvet altında spongiöz kemikte oluşan minimum princible stres değerleri

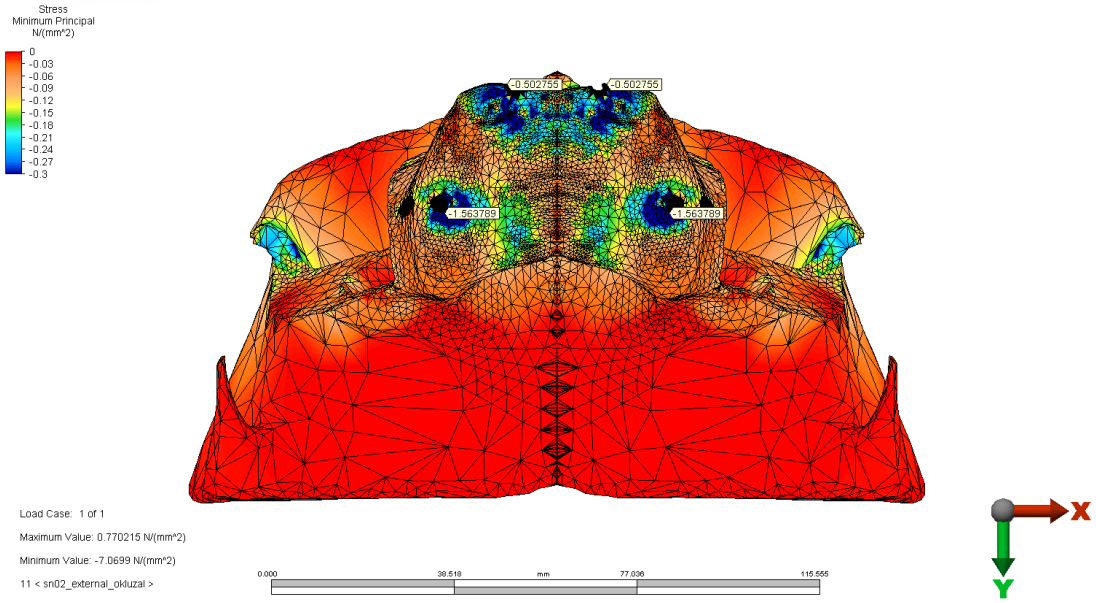

Şekil 84. Model 4'te vertikal kuvvet altında spongiöz kemikte oluşan minimum princible stres değerleri

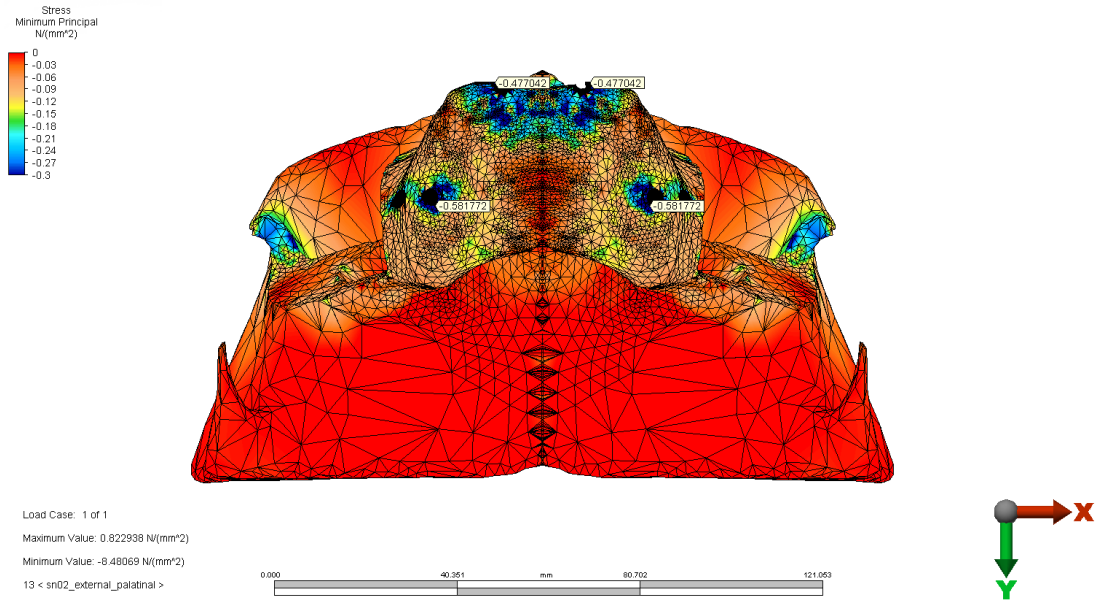

Şekil 85. Model 4'te palatinal kuvvet altında spongiöz kemikte oluşan minimum princible stres değerleri

4.2.2.6. Yerleştirilen İmplantları Çevreleyen Zigomatik Kemikte Görülen Maksimum Principle Stres Değerleri

Oluşturduğumuz modelde bukkalden, okluzalden ve palatinalden uygulanan 150N kuvvet altında zigomatik kemikte oluşan maksimum. principle stres değerleri sırasıyla 0.4470 MPa , 0.1700 MPa ve 0.2636 MPa olarak ölçülmüştür.

	Bukkal kuvvet	Vertikal kuvvet	Palatinal kuvvet
Zigomatik kemikteki maksimum. princeple değeri	0.4470	0.1700	0.2636

Tablo 29. Model 4'te zigomatik kemikte oluşan maksimum princible stres değerleri

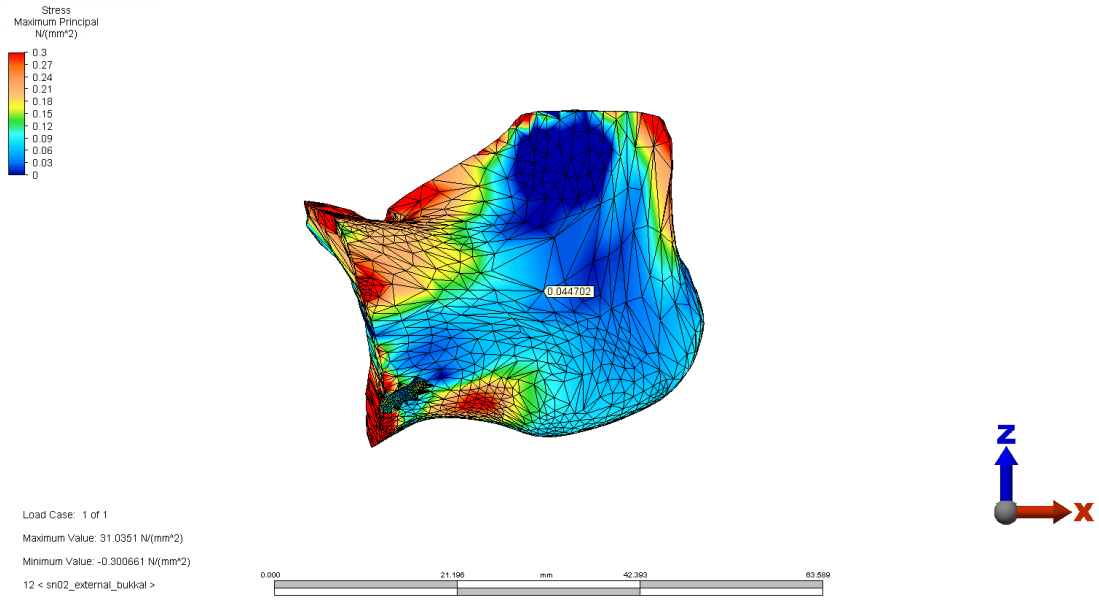

Şekil 86. Model 4’te bukkal kuvvet altında zigomatik kemikte oluşan maksimum princible stres değerleri

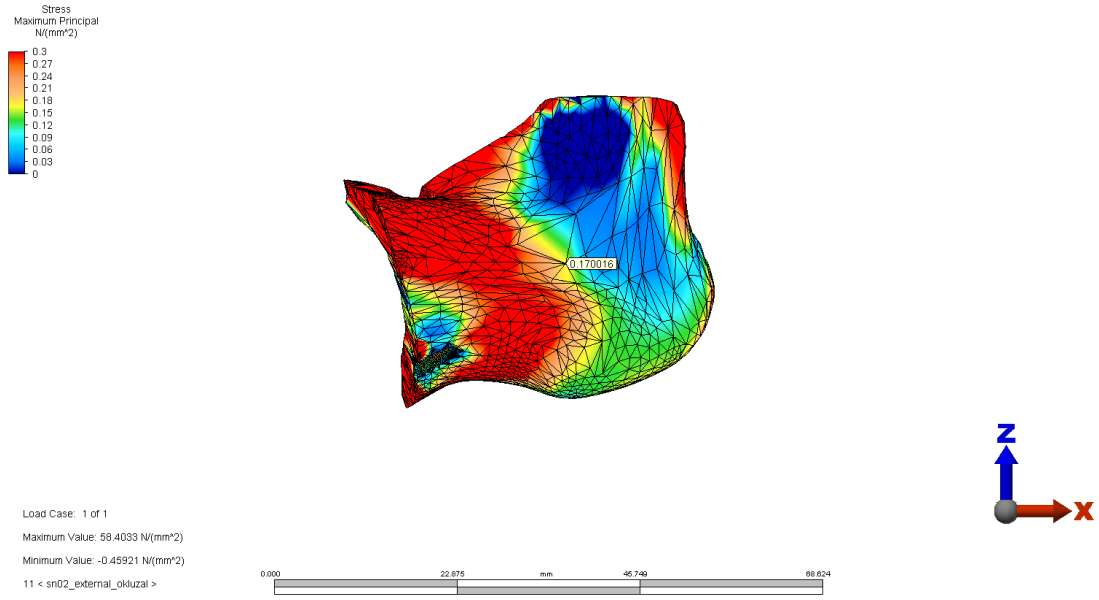

Şekil 87. Model 4’te vertikal kuvvet altında zigomatik kemikte oluşan maksimum princible stres değerleri

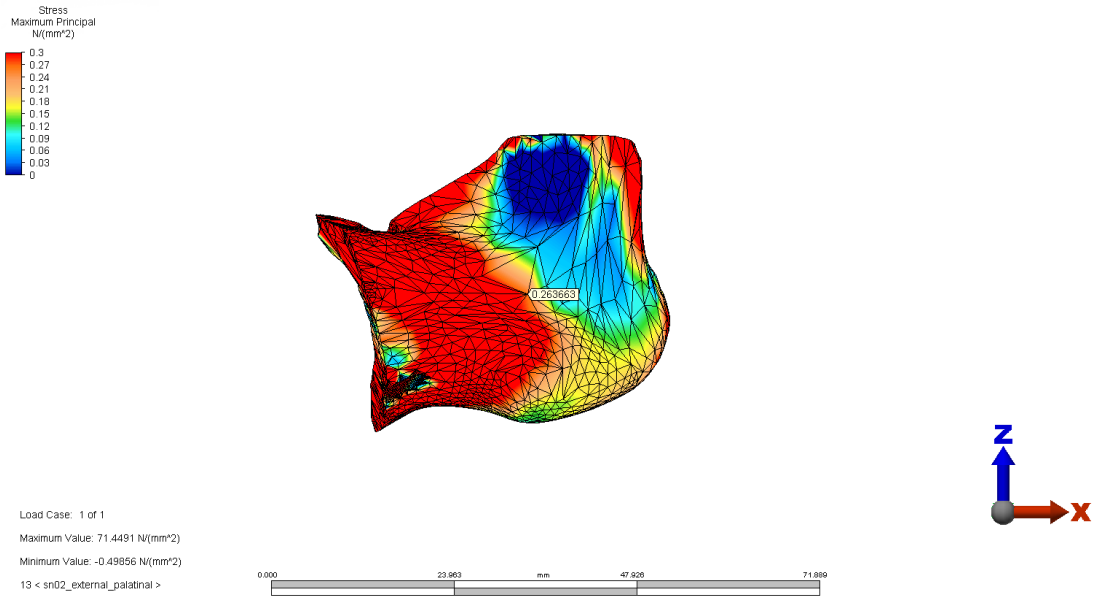

Şekil 88. Model 4'te palatinal kuvvet altında zigomatik kemikte oluşan maksimum princible stres değerleri

4.2.2.7. Yerleştirilen İmplantları Çevreleyen Zigomatik Kemikte Görülen Minimum Principle Stres Değerleri

Oluşturduğumuz modelde bukkalden, okluzalden ve palatinalden uygulanan 150N kuvvet altında zigomatik kemikte oluşan minimum principle stres değerleri sırasıyla -0.0976 MPa , -0.2620 MPa ve -0.3633 MPa olarak ölçülmüştür.

	Bukkal kuvvet	Vertikal kuvvet	Palatinal kuvvet
Zigomatik kemikteki minimum princeple değeri	-0.0976	-0.2620	-0.3633

Tablo 30. Model 4'te zigomatik kemikte oluşan minimum princible stres değerleri

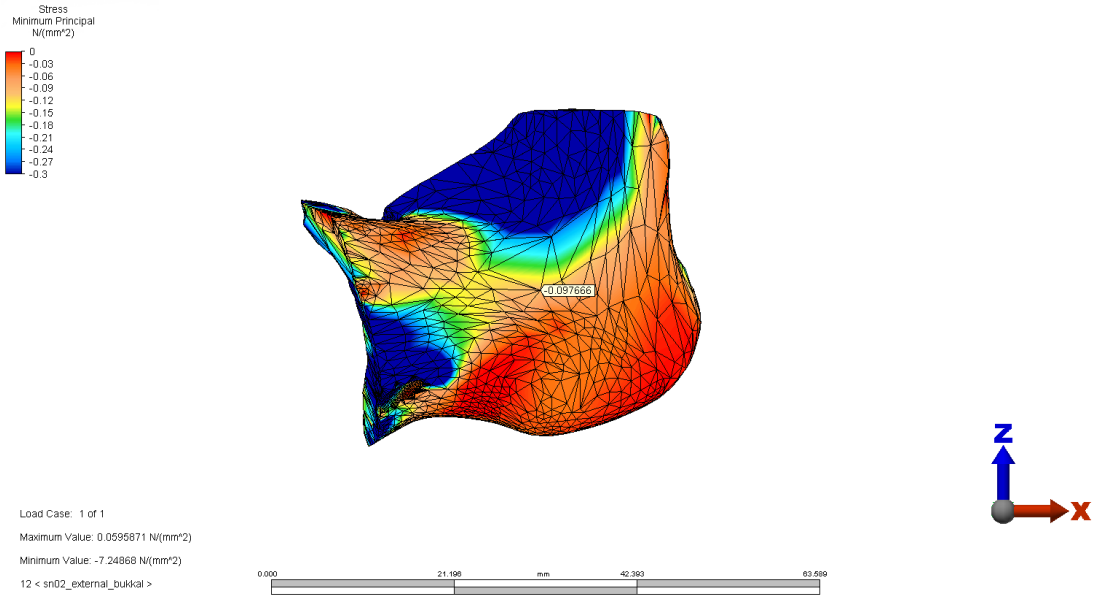

Şekil 89. Model 4’te bukkal kuvvet altında zigomatik kemikte oluşan minimum princible stres değerleri

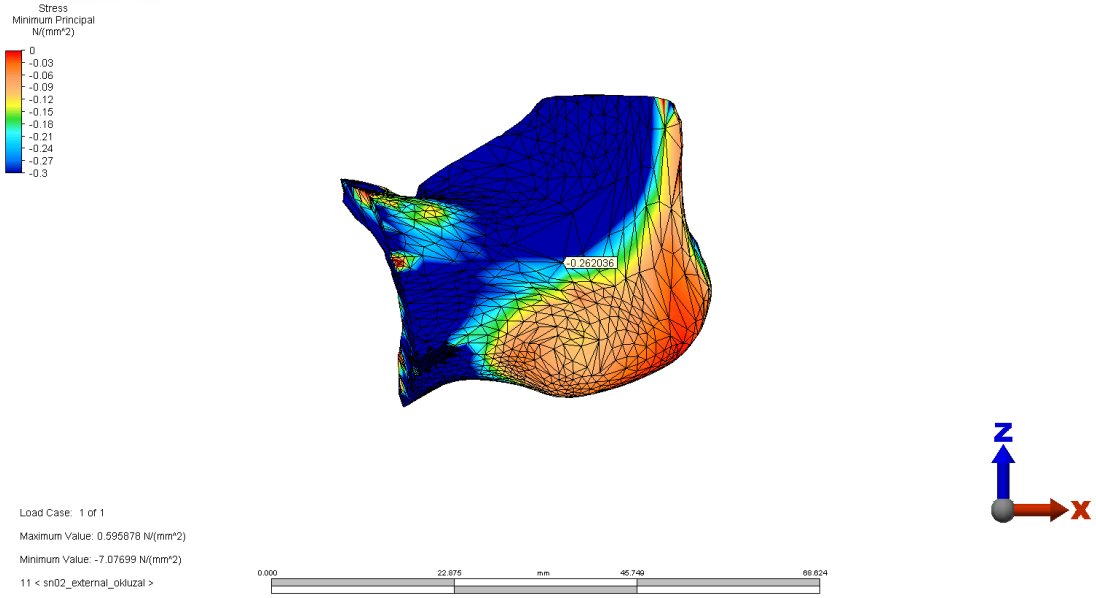

Şekil 90. Model 4’te vertikal kuvvet altında zigomatik kemikte oluşan minimum princible stres değerleri

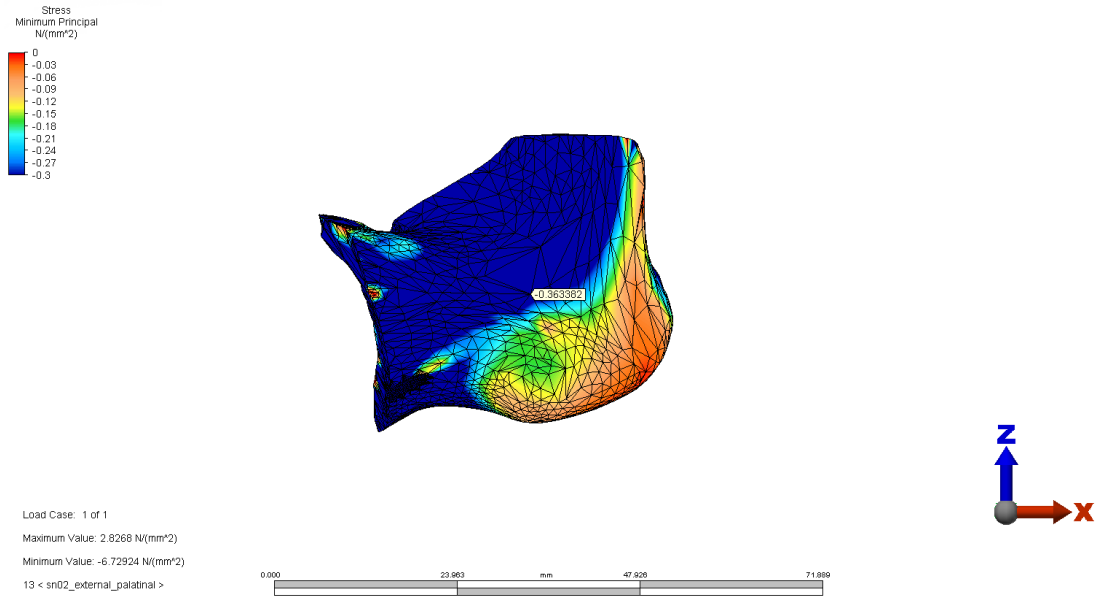

Şekil 91. Model 4'te palatinal kuvvet altında zigomatik kemikte oluşan minimum princible stres değerleri

4.2.3. Oluşan Değerlerin Kıyaslanması

P=Palatinal yönden uygulanan oblik kuvvet sonrasında oluşan stres değeri

B=Bukkal yönden uygulanan oblik kuvvet sonrasında oluşan stres değeri

O=Okluzal yönden uygulanan vertikal kuvvet sonrasında oluşan stres değeri olarak ifade edilmiştir.

Yerleştirilen Implantların Boyun Bölgesinde Oluşan Stres Değerleri

- Kuvvetin yönüne göre sırasıyla P>B>O olacak şekilde görülmüştür.
- Zigomatik implantların yerleşim şekline göre de ekstrasinüs>intrasinüs şeklinde görülmüştür.

Kortikal Kemikteki Maksimum Principle Stres Değerleri

- Kuvvetin yönüne göre sırasıyla P>B>O olacak şekilde görülmüştür.
- Zigomatik implantların yerleşim şekline göre de ekstrasinüs>intrasinüs şeklinde görülmüştür.

Kortikal Kemikteki Min Principle Stres Değerleri

- Kuvvetin yönüne göre sırasıyla B>P>O olacak şekilde görülmüştür.
- Zigomatik implantların yerleşim şekline göre de ekstrasinüs>intrasinüs şeklinde görülmüştür.

Spongiöz Kemikteki Maksimum Principle Stres Değerleri

- Kuvvetin yönüne göre sırasıyla P>B>O olacak şekilde görülmüştür.
- Zigomatik implantların yerleşim şekline göre de intrasinüs>extrasinüs şeklinde görülmüştür.

Spongiöz Kemikteki Min Principle Stres Değerleri

- Kuvvetin yönüne göre sırasıyla B>O>P olacak şekilde görülmüştür.
- Zigomatik implantların yerleşim şekline göre de ekstrasinüs>intrasinüs şeklinde görülmüştür.

Zigomatik Kemikteki Maksimum Principle Stres Değerleri

- Kuvvetin yönüne göre sırasıyla P>O>B olacak şekilde görülmüştür.
- Zigomatik implantların yerleşim şekline göre de ekstrasinüs>intrasinüs şeklinde görülmüştür.

Zigomatik Kemikteki Min Principle Stres Değerleri

- Kuvvetin yönüne göre sırasıyla P>O>B olacak şekilde görülmüştür.
- Zigomatik implantların yerleşim şekline göre de intrasinüs>extrasinüs şeklinde görülmüştür.

4.3. Dual Zigoma Implant Ve 2 Dental Implant Yerleştirilen Modeldeki Değerler

4.3.1. Zigoma İmplantları İntrasinüs Tekniği İle Yerleştirildiğinde Oluşan Değerler

4.3.1.1. Yerleştirilen İmplantların Boyun Bölgesinde Görülen Von Mises Stres Değerleri

Oluşturduğumuz modelde bukkalden, okluzalden ve palatinalden uygulanan 150N kuvvet altında 2 nolu diş bölgesine yerleştirilen implantın boyun bölgesinde oluşan von mises stres değerleri sırasıyla 28.3989 MPa , 33.118 MPa ve 45.9949 MPa olarak , 4 nolu diş bölgesine yerleştirilen implantın boyun bölgesinde oluşan von mises stres değerleri sırasıyla 33.7136 MPa , 45.0891 MPa ve 96.8150 MPa ; 6 nolu diş bölgesine yerleştirilen implantın boyun bölgesinde oluşan von mises stres değerleri ise sırasıyla 41.2283 MPa , 37.8716 MPa ve 68.6560 MPa olarak ölçülmüştür.

	Bukkal kuvvet	Vertikal kuvvet	Palatinal kuvvet
2 nolu diş bölgesindeki spongiöz kemik	28.3989	33.118	45.9949
4 nolu diş bölgesindeki spongiöz kemik	33.7136	45.0891	96.8150
6 nolu diş bölgesindeki spongiöz kemik	41.2283	37.8716	68.6560

Tablo 31. Model 5’te implant boyun bölgeleri üzerinde oluşan von mises stres değerleri

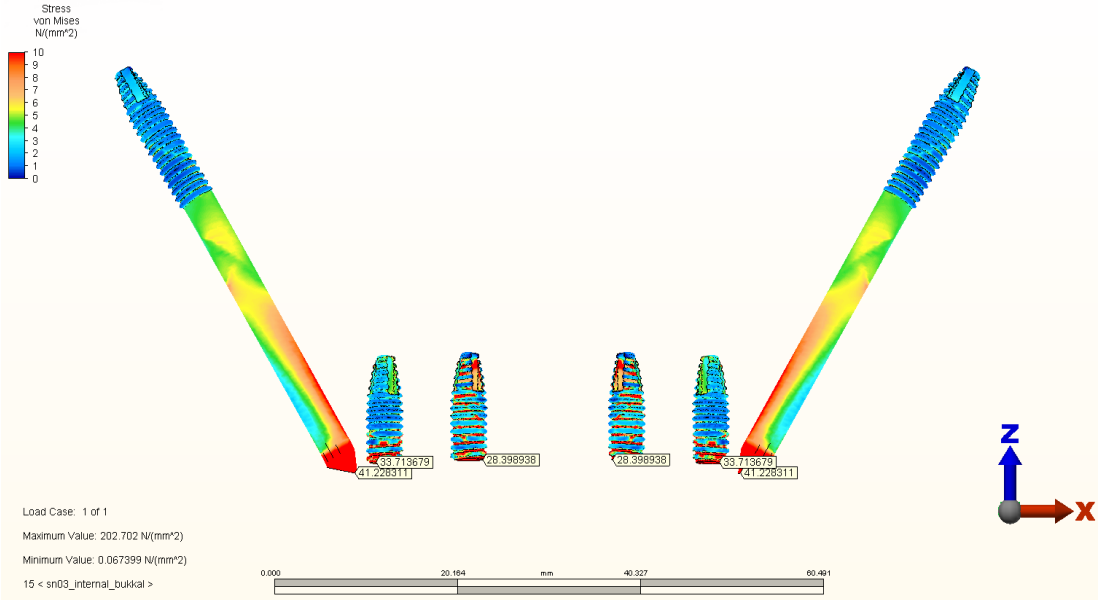

Şekil 92. Model 5'te bukkal kuvvet altında implant boyun bölgeleri üzerinde oluşan von mises değerleri

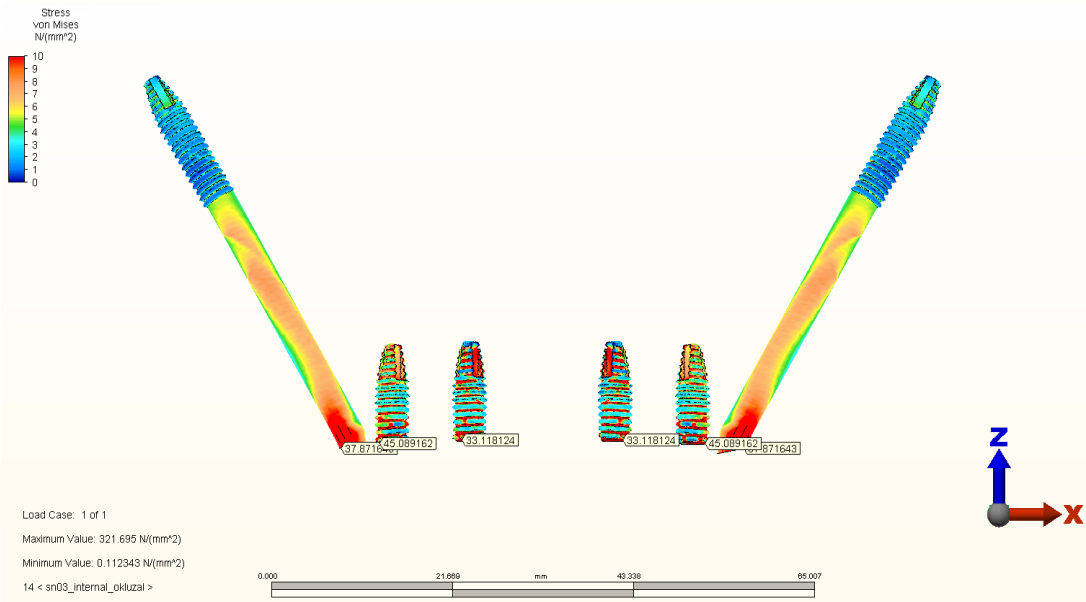

Şekil 93. Model 5'te vertikal kuvvet altında implant boyun bölgeleri üzerinde oluşan von mises değerleri

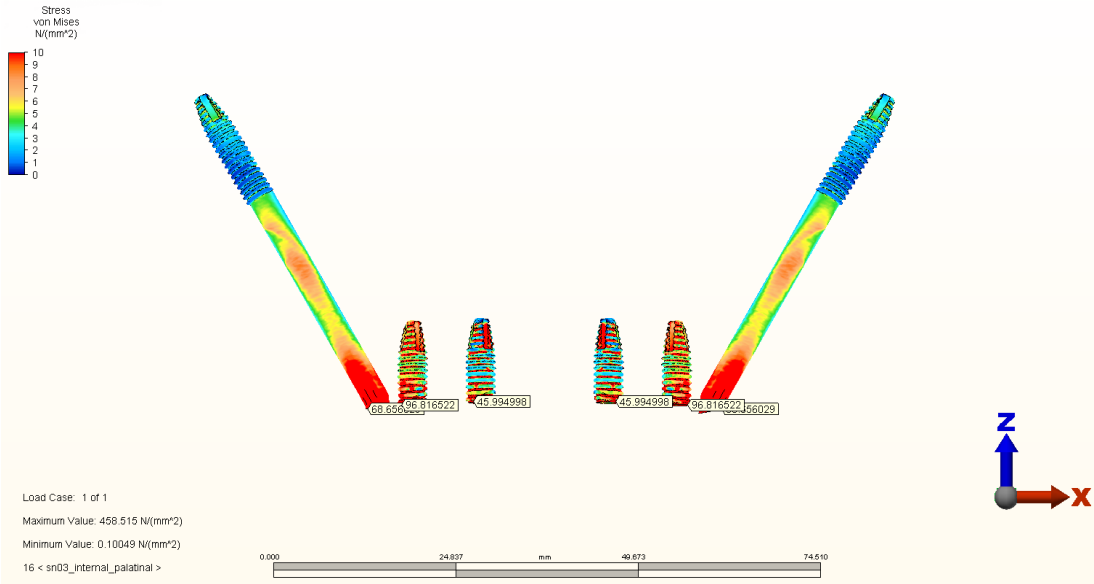

Şekil 94. Model 5'te palatinal kuvvet altında implant boyun bölgeleri üzerinde oluşan von mises değerleri

4.3.1.2. Yerleştirilen İmplantları Çevreleyen Kortikal Kemikte Görülen Maksimum Principle Stres Değerleri

Oluşturduğumuz modelde bukkalden, okluzalden ve palatinalden uygulanan 150N kuvvet altında 2 nolu diş bölgesine yerleştirilen implantın boyun bölgesinde oluşan von mises stres değerleri sırasıyla 0.8957 MPa , 0.5551 MPa ve 0.6594 MPa olarak , 4 nolu diş bölgesine yerleştirilen implantın boyun bölgesinde oluşan von mises stres değerleri sırasıyla 2.3458 MPa , 0.9161 MPa ve 2.1576 MPa ; 6 nolu diş bölgesine yerleştirilen implantın boyun bölgesinde oluşan von mises stres değerleri ise sırasıyla 3.0867 MPa , 3.6850 MPa ve 11.0943 MPa olarak ölçülmüştür.

	Bukkal kuvvet	Vertikal kuvvet	Palatinal kuvvet
2 nolu diş bölgesindeki spongiöz kemik	0.8957	0.5551	0.6594
4 nolu diş bölgesindeki spongiöz kemik	2.3458	0.9161	2.1576
6 nolu diş bölgesindeki spongiöz kemik	3.0867	3.6850	11.0943

Tablo 32. Model 5'te kortikal kemikte oluşan maksimum princible stres değerleri

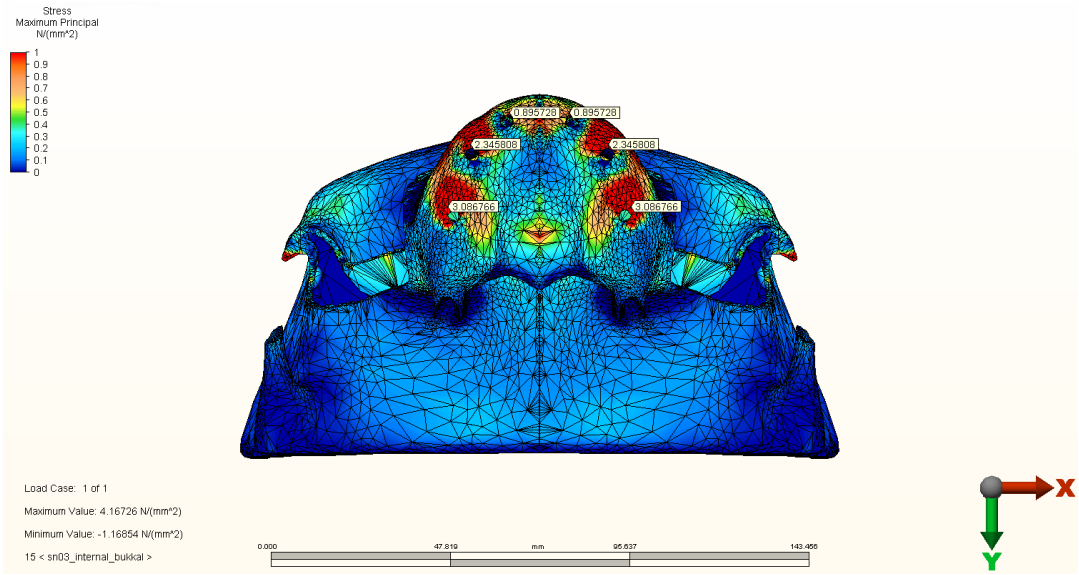

Şekil 95. Model 5’te bukkal kuvvet altında kortikal kemikte oluşan maksimum princible stres değerleri

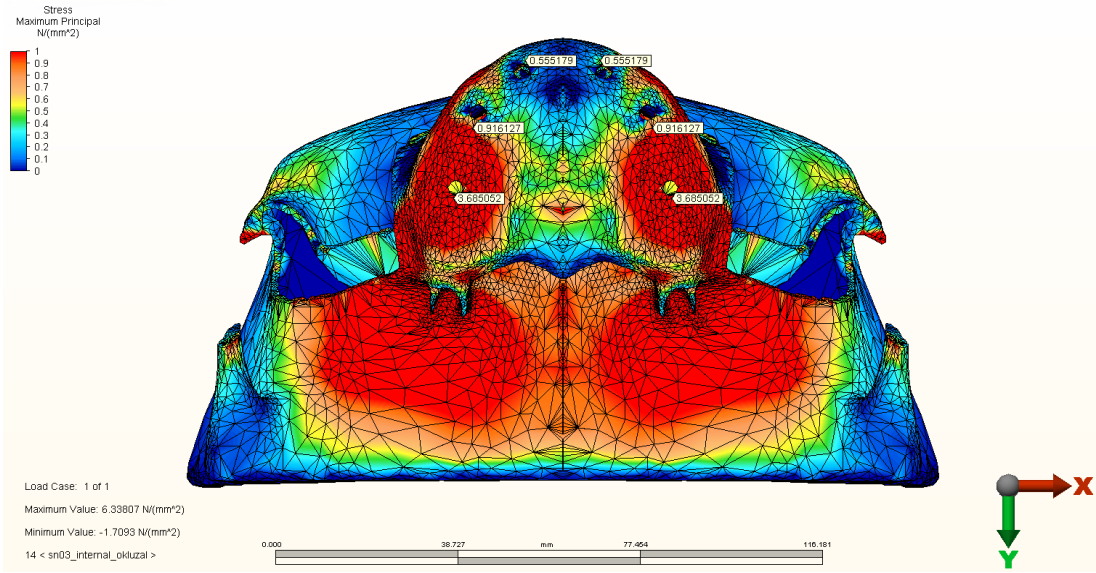

Şekil 96. Model 5’te vertikal kuvvet altında kortikal kemikte oluşan maksimum princible stres değerleri

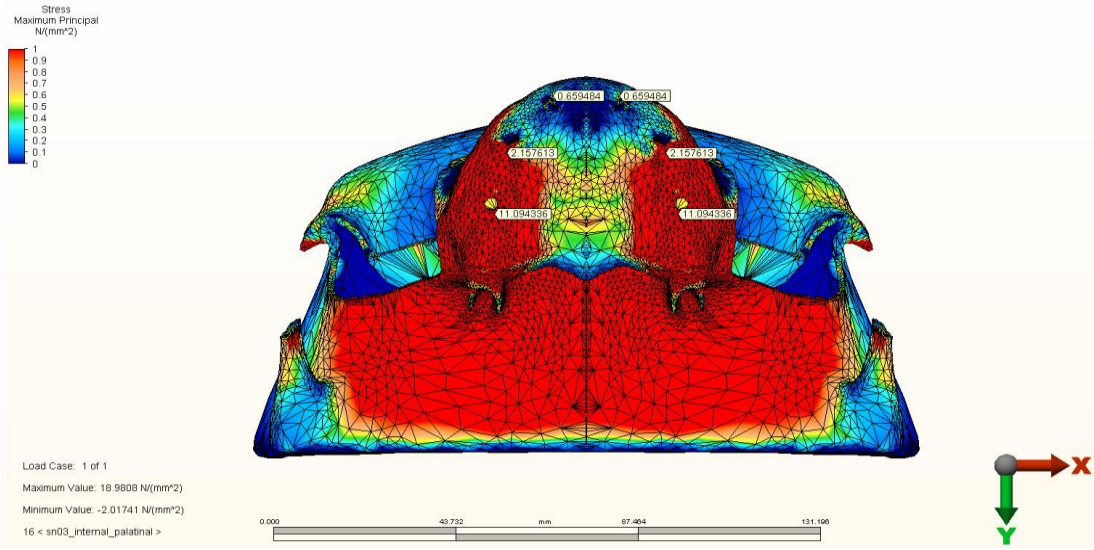

Şekil 97. Model 5'te palatinal kuvvet altında kortikal kemikte oluşan maksimum princible stres değerleri

4.3.1.3. Yerleştirilen İmplantları Çevreleyen Kortikal Kemikte Görülen Minimum Principle Stres Değerleri

Oluşturduğumuz modelde bukkalden, okluzalden ve palatinalden uygulanan 150N kuvvet altında 2 nolu diş bölgesine yerleştirilen implantın boyun bölgesinde oluşan von mises stres değerleri sırasıyla -2.5778 MPa , -2.8512 MPa ve -2.9601 MPa olarak , 4 nolu diş bölgesine yerleştirilen implantın boyun bölgesinde oluşan von mises stres değerleri sırasıyla -3.0419 MPa , -4.1622 MPa ve -6.5807 MPa ; 6 nolu diş bölgesine yerleştirilen implantın boyun bölgesinde oluşan von mises stres değerleri ise sırasıyla -6.6936 MPa , -1.7617 MPa ve -4.4414 MPa olarak ölçülmüştür.

	Bukkal kuvvet	Vertikal kuvvet	Palatinal kuvvet
2 nolu diş bölgesindeki spongiöz kemik	-2.5778	-2.8512	-2.9601
4 nolu diş bölgesindeki spongiöz kemik	-3.0419	-4.1622	-6.5807
6 nolu diş bölgesindeki spongiöz kemik	-6.6936	-1.7617	-4.4414

Tablo 33. Model 5'te kortikal kemikte oluşan minimum princible stres değerleri

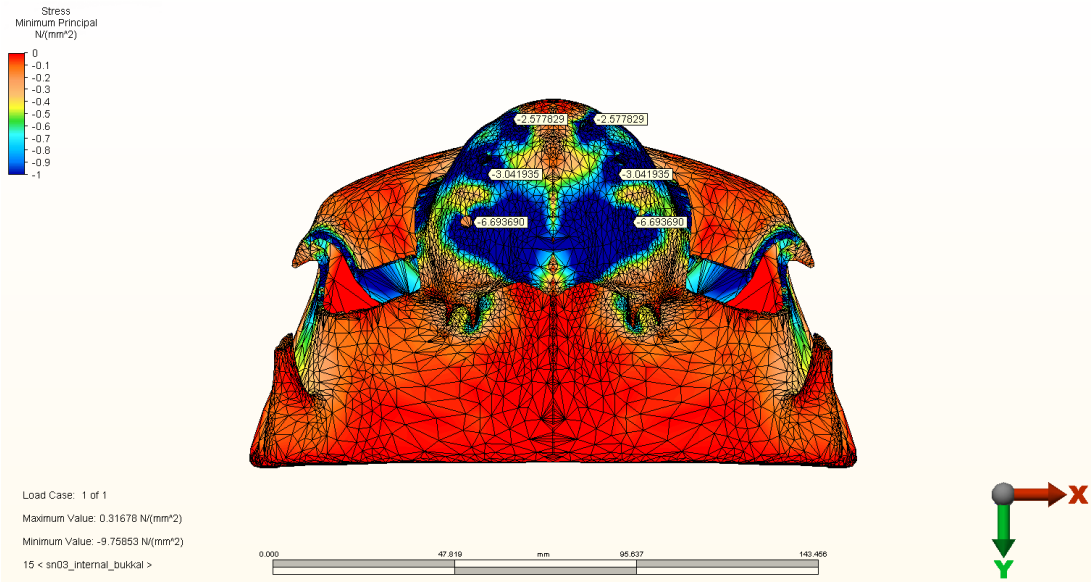

Şekil 98. Model 5'te bukkal kuvvet altında kortikal kemikte oluşan minimum princible stres değerleri

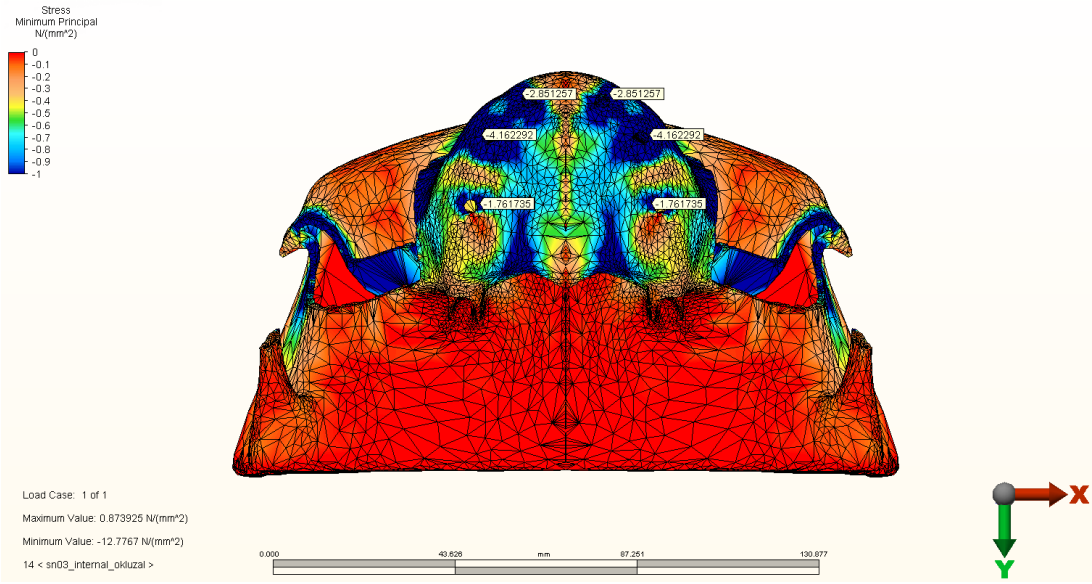

Şekil 99. Model 5'te vertikal kuvvet altında kortikal kemikte oluşan minimum princible stres değerleri

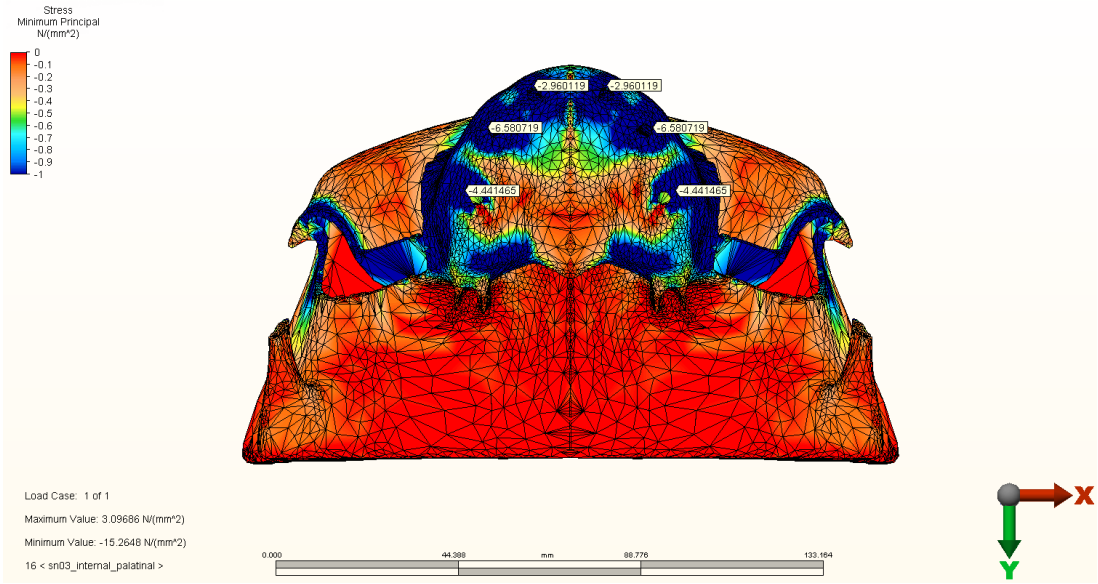

Şekil 100. Model 5'te palatinal kuvvet altında kortikal kemikte oluşan minimum princible stres değerleri

4.3.1.4. Yerleştirilen İmplantları Çevreleyen Spongiöz Kemikte Görülen Maksimum Principle Stres Değerleri

Oluşturduğumuz modelde bukkalden, okluzalden ve palatinalden uygulanan 150N kuvvet altında 2 nolu diş bölgesine yerleştirilen implantın boyun bölgesinde oluşan von mises stres değerleri sırasıyla 0.3374 MPa , 0.3552 MPa ve 0.3281 MPa olarak , 4 nolu diş bölgesine yerleştirilen implantın boyun bölgesinde oluşan von mises stres değerleri sırasıyla 0.6059 MPa , 0.7410 MPa ve 0.6883 MPa ; 6 nolu diş bölgesine yerleştirilen implantın boyun bölgesinde oluşan von mises stres değerleri ise sırasıyla 0.5556 MPa , 0.6936 MPa ve 1.6771 MPa olarak ölçülmüştür.

	Bukkal kuvvet	Vertikal kuvvet	Palatinal kuvvet
2 nolu diş bölgesindeki spongiöz kemik	0.3374	0.3552	0.3281
4 nolu diş bölgesindeki spongiöz kemik	0.6059	0.7410	0.6883
6 nolu diş bölgesindeki spongiöz kemik	0.5556	0.6936	1.6771

Tablo 34. Model 5'te spongiöz kemikte oluşan maksimum princible stres değerleri

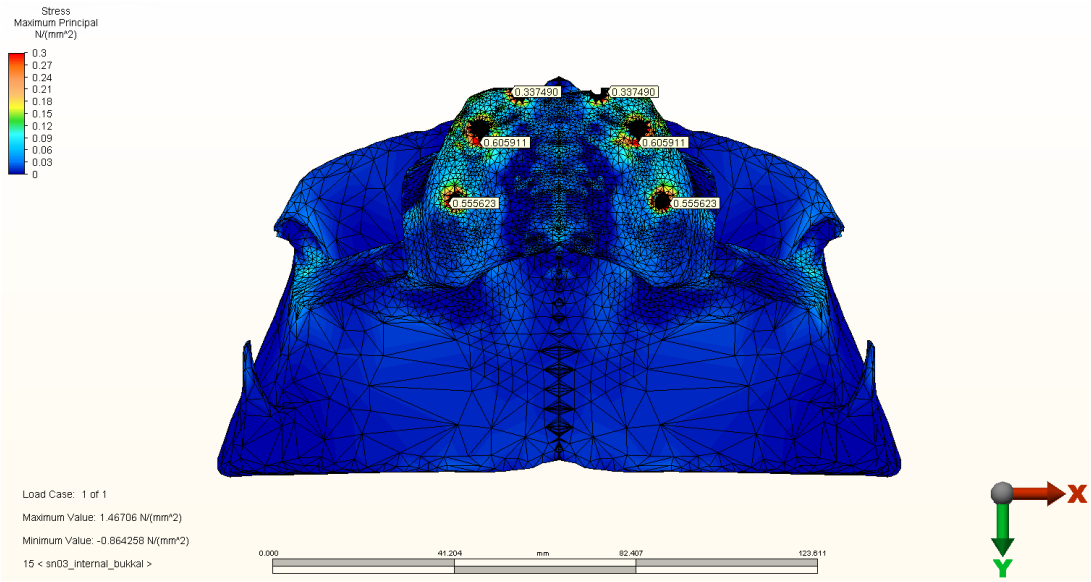

Şekil 101. Model 5'te bukkal kuvvet altında spongiöz kemikte oluşan maksimum princible stres değerleri

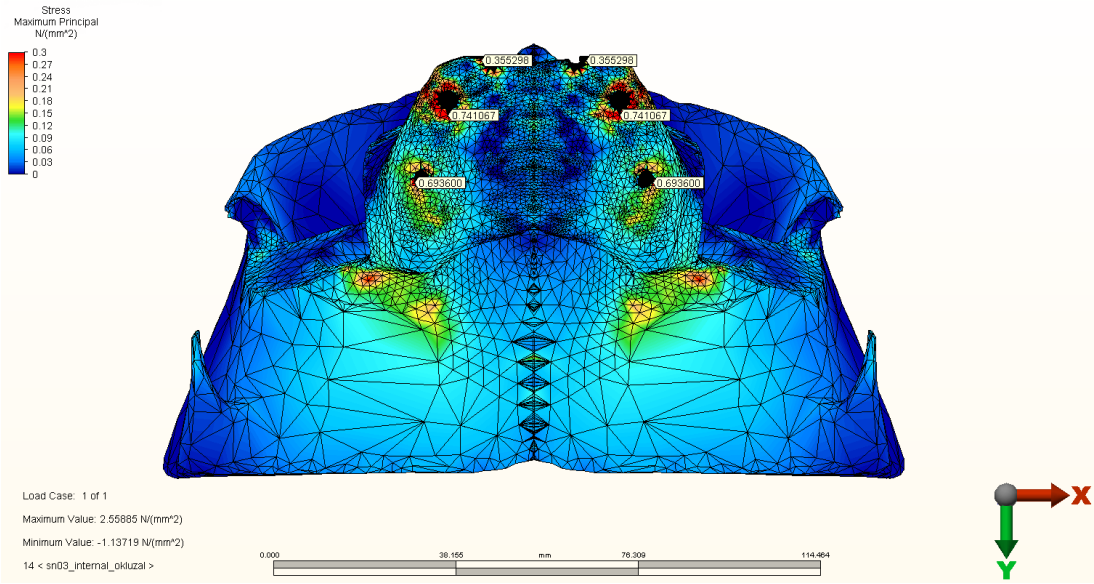

Şekil 102. Model 5'te vertikal kuvvet altında spongiöz kemikte oluşan maksimum princible stres değerleri

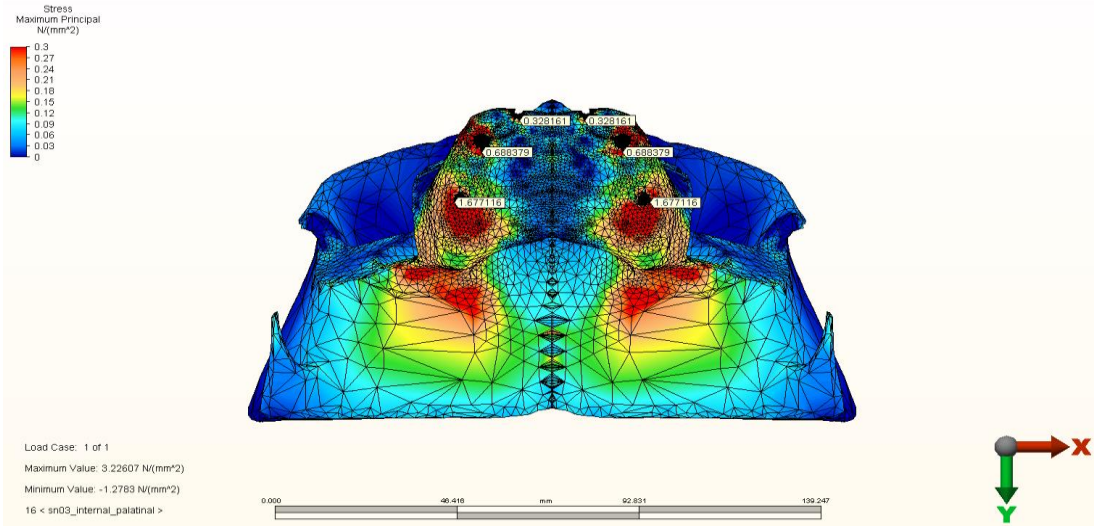

Şekil 103. Model 5'te palatinal kuvvet altında spongiöz kemikte oluşan maksimum princible stres değerleri

4.3.1.5. Yerleştirilen İmplantları Çevreleyen Spongiöz Kemikte Görülen Minimum Principle Stres Değerleri

Oluşturduğumuz modelde bukkalden, okluzalden ve palatinalden uygulanan 150N kuvvet altında 2 nolu diş bölgesine yerleştirilen implantın boyun bölgesinde oluşan von mises stres değerleri sırasıyla -0.2687 MPa , -0.3551 MPa ve -0.3560 MPa olarak , 4 nolu diş bölgesine yerleştirilen implantın boyun bölgesinde oluşan von mises stres değerleri sırasıyla -0.3651 MPa , -0.4521 MPa ve -0.6388 MPa ; 6 nolu diş bölgesine yerleştirilen implantın boyun bölgesinde oluşan von mises stres değerleri ise sırasıyla -0.5587 MPa , -0.2022 MPa ve -0.7774 MPa olarak ölçülmüştür.

	Bukkal kuvvet	Vertikal kuvvet	Palatinal kuvvet
2 nolu diş bölgesindeki spongiöz kemik	-0.2687	-0.3551	-0.3560
4 nolu diş bölgesindeki spongiöz kemik	-0.3651	-0.4521	-0.6388
6 nolu diş bölgesindeki spongiöz kemik	-0.5587	-0.2022	-0.7774

Tablo 35. Model 5'te spongiöz kemikte oluşan minimum princible stres değerleri

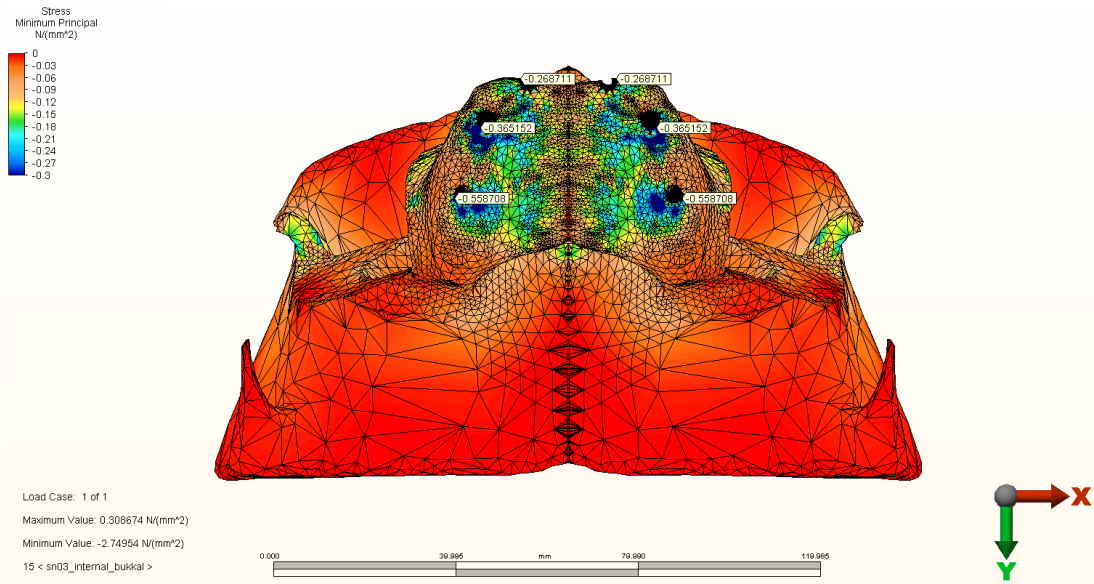

Şekil 104. Model 5'te bukkal kuvvet altında spongiöz kemikte oluşan minimum princible stres değerleri

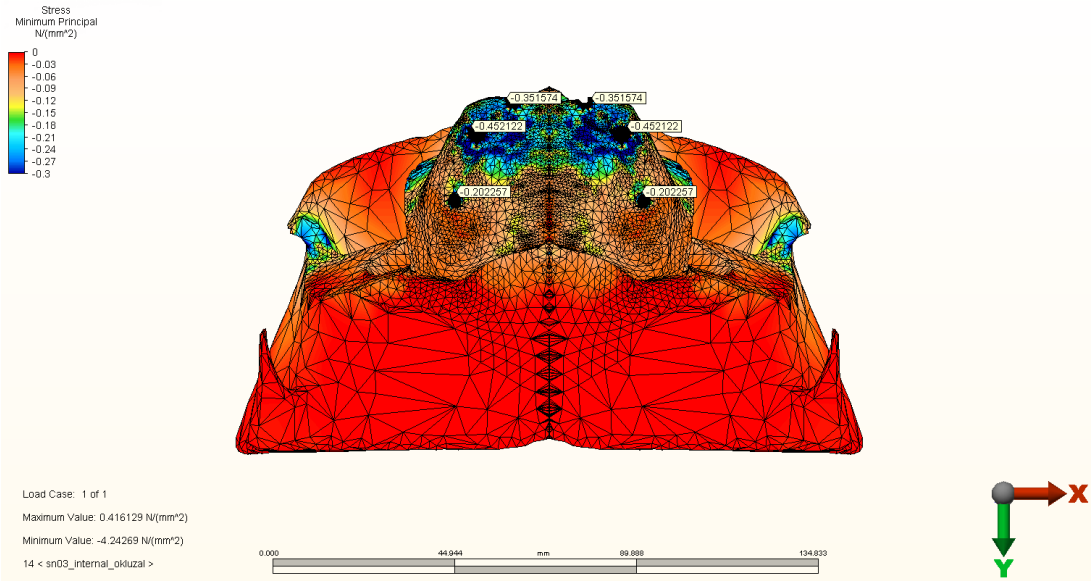

Şekil 105. Model 5'te vertikal kuvvet altında spongiöz kemikte oluşan minimum princible stres değerleri

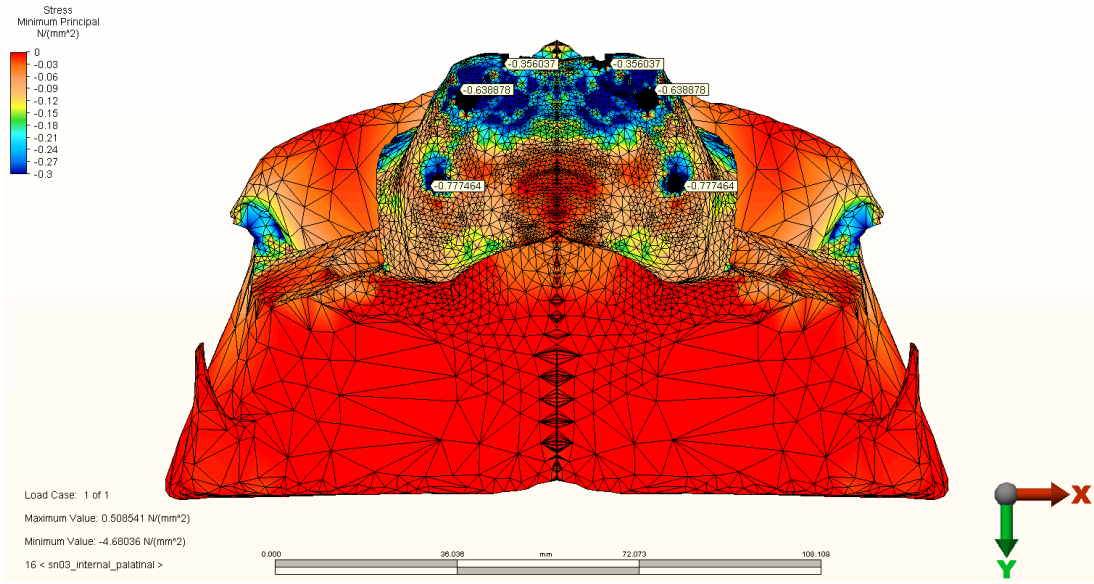

Şekil 106. Model 5'te palatinal kuvvet altında spongiöz kemikte oluşan minimum princible stres değerleri

4.3.1.6. Yerleştirilen İmplantları Çevreleyen Zigomatik Kemikte Görülen Maksimum Principle Stres Değerleri

Oluşturduğumuz modelde bukkalden, okluzalden ve palatinalden uygulanan 150N kuvvet altında zigomatik kemikte oluşan maksimum. principle stres değerleri sırasıyla 0.0578 MPa , 0.1881 MPa ve 0.2722 MPa olarak ölçülmüştür.

	Bukkal kuvvet	Vertikal kuvvet	Palatinal kuvvet
Zigomatik kemikteki maksimum. princeple değeri	0.0578	0.1881	0.2722

Tablo 36. Model 5'te zigomatik kemikte oluşan maksimum princible stres değerleri

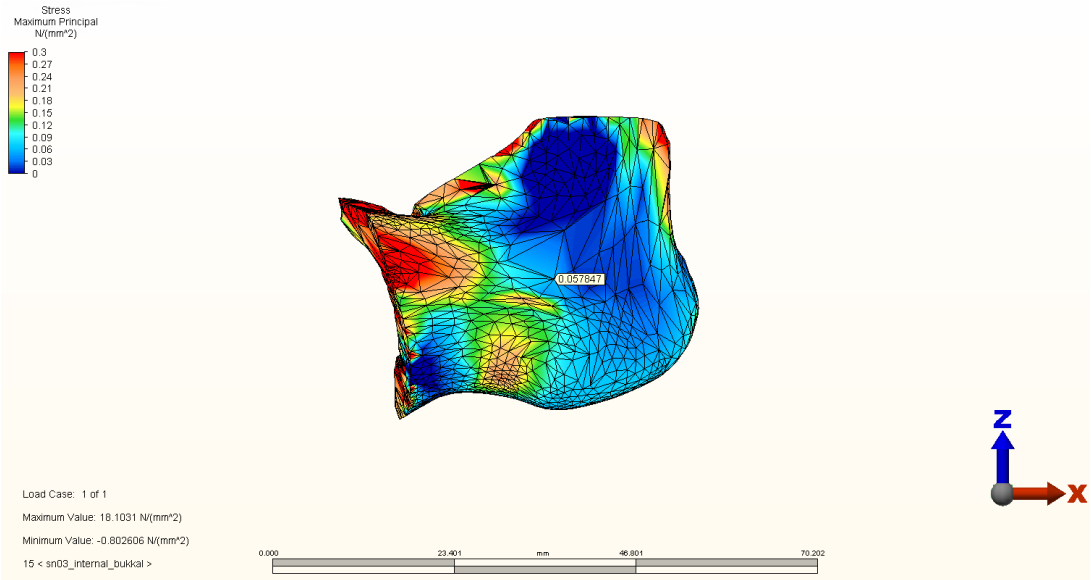

Şekil 107. Model 5’te bukkal kuvvet altında zigomatik kemikte oluşan maksimum princible stres değerleri

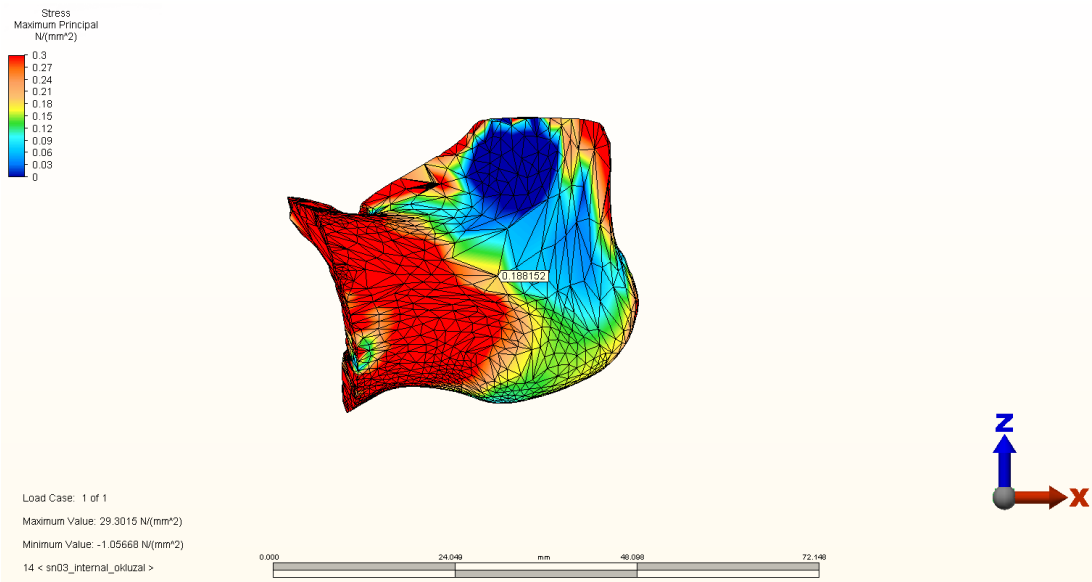

Şekil 108. Model 5’te vertikal kuvvet altında zigomatik kemikte oluşan maksimum princible stres değerleri

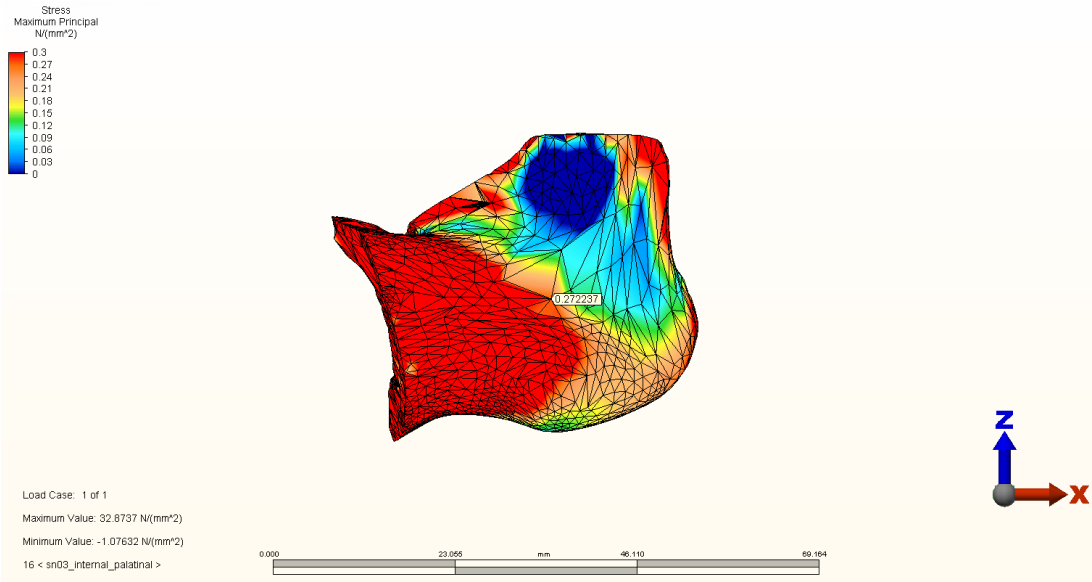

Şekil 109. Model 5'te palatinal kuvvet altında zigomatik kemikte oluşan maksimum princible stres değerleri

4.3.1.7. Yerleştirilen İmplantları Çevreleyen Zigomatik Kemikte Görülen Minimum Principle Stres Değerleri

Oluşturduğumuz modelde bukkalden, okluzalden ve palatinalden uygulanan 150N kuvvet altında zigomatik kemikte oluşan minimum principle stres değerleri sırasıyla -0.1378 MPa , --0.3213 MPa ve -0.4227 MPa olarak ölçülmüştür.

	Bukkal kuvvet	Vertikal kuvvet	Palatinal kuvvet
Zigomatik kemikteki minimum princeple değeri	-0.1378	-0.3213	-0.4227

Tablo 37. Model 5'te zigomatik kemikte oluşan minimum princible stres değerleri

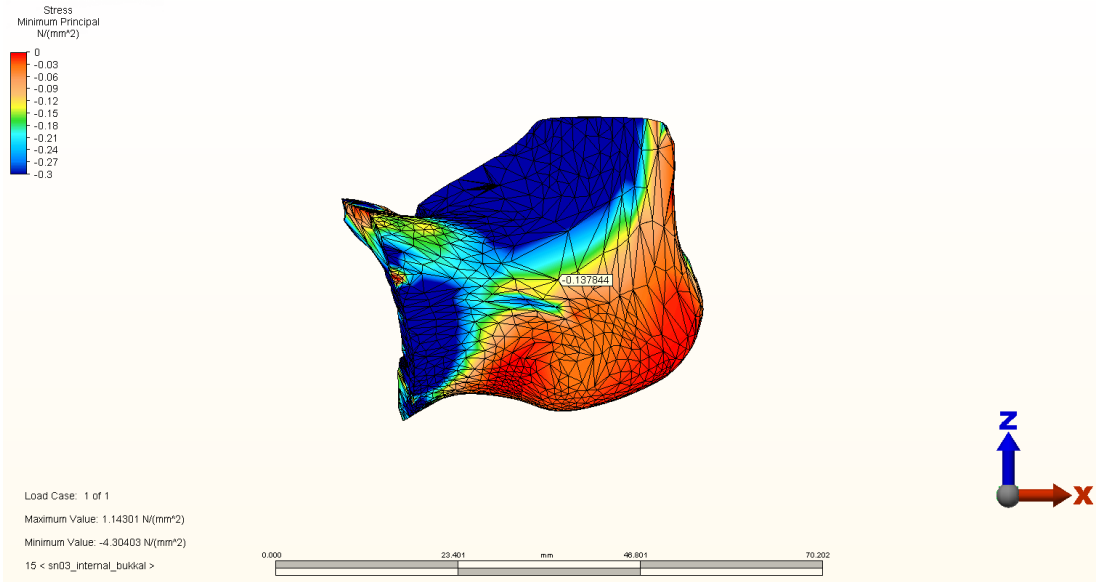

Şekil 110. Model 5’te bukkal kuvvet altında zigomatik kemikte oluşan minimum princible stres değerleri

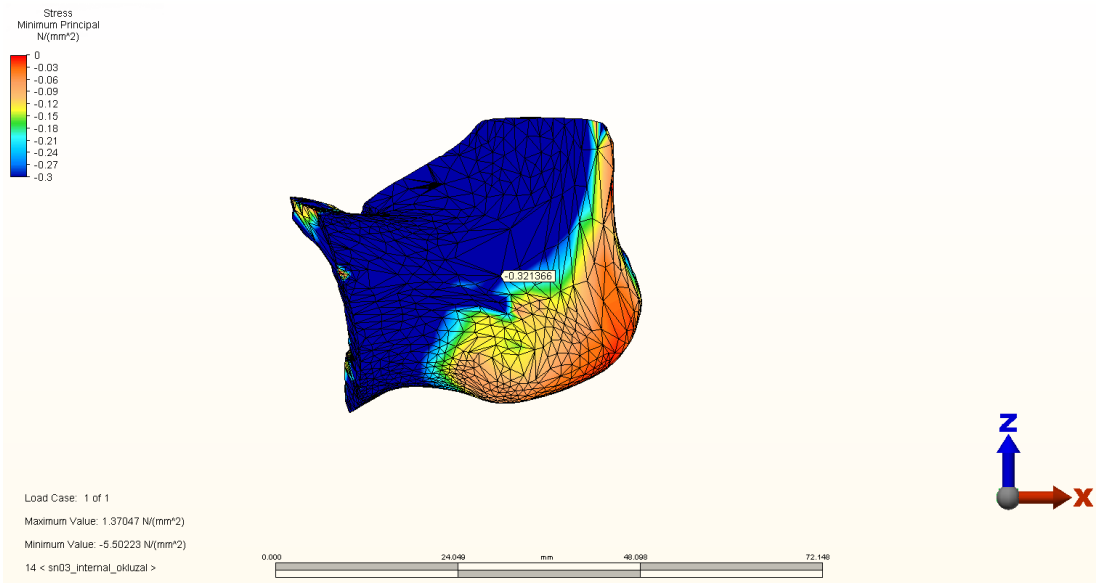

Şekil 111. Model 5’te vertikal kuvvet altında zigomatik kemikte oluşan minimum princible stres değerleri



Şekil 112. Model 5'te palatinal kuvvet altında zigomatik kemikte oluşan minimum princible stres değerleri

4.3.2. Zigoma İmplantları Ekstrasinüs Tekniği ile Yerleştirildiğinde Oluşan Değerler

4.3.2.1. Yerleştirilen İmplantların Boyun Bölgesinde Görülen Von Mises Stres Değerleri

Oluşturduğumuz modelde bukkalden, okluzalden ve palatinalden uygulanan 150N kuvvet altında 2 nolu diş bölgesine yerleştirilen implantın boyun bölgesinde oluşan von mises stres değerleri sırasıyla 31.1628 MPa , 20.2226 MPa ve 43.8902 MPa olarak , 4 nolu diş bölgesine yerleştirilen implantın boyun bölgesinde oluşan von mises stres değerleri sırasıyla 31.1320 MPa , 41.1437 MPa ve 85.7330 MPa ; 6 nolu diş bölgesine yerleştirilen implantın boyun bölgesinde oluşan von mises stres değerleri ise sırasıyla 33.6734 MPa , 24.0505 MPa ve 118.2609 MPa olarak ölçülmüştür.

	Bukkal kuvvet	Vertikal kuvvet	Palatinal kuvvet
2 nolu diş bölgesindeki spongiöz kemik	31.1628	20.2226	43.8902
4 nolu diş bölgesindeki spongiöz kemik	31.1320	41.1437	85.7330
6 nolu diş bölgesindeki spongiöz kemik	33.6734	24.0505	118.2609

Tablo 38. Model 6'da implant boyun bölgeleri üzerinde oluşan von mises stres değerleri

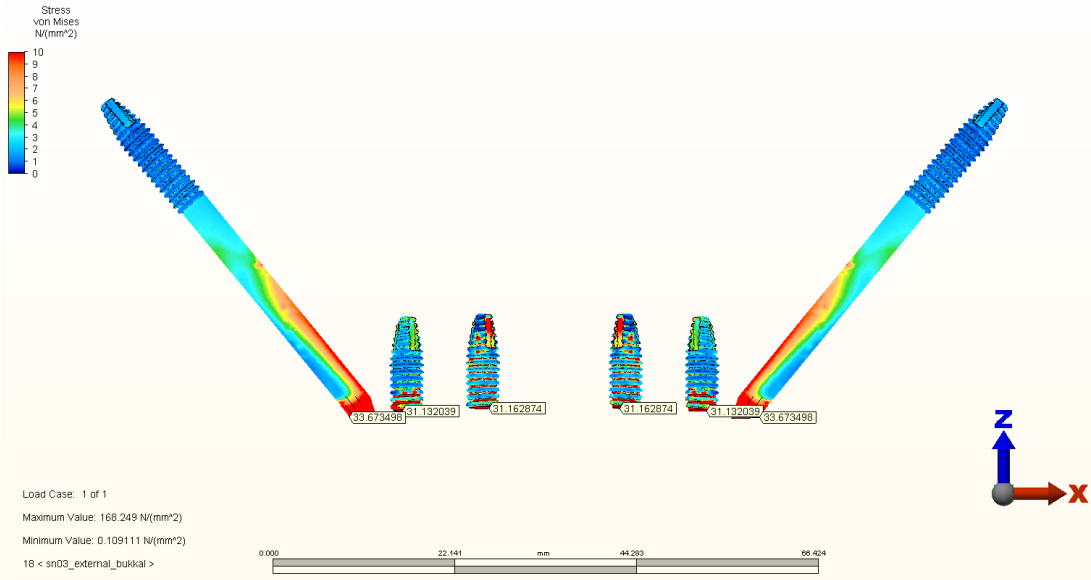

Şekil 113. Model 6'da bukkal kuvvet altında implant boyun bölgeleri üzerinde oluşan von mises değerleri

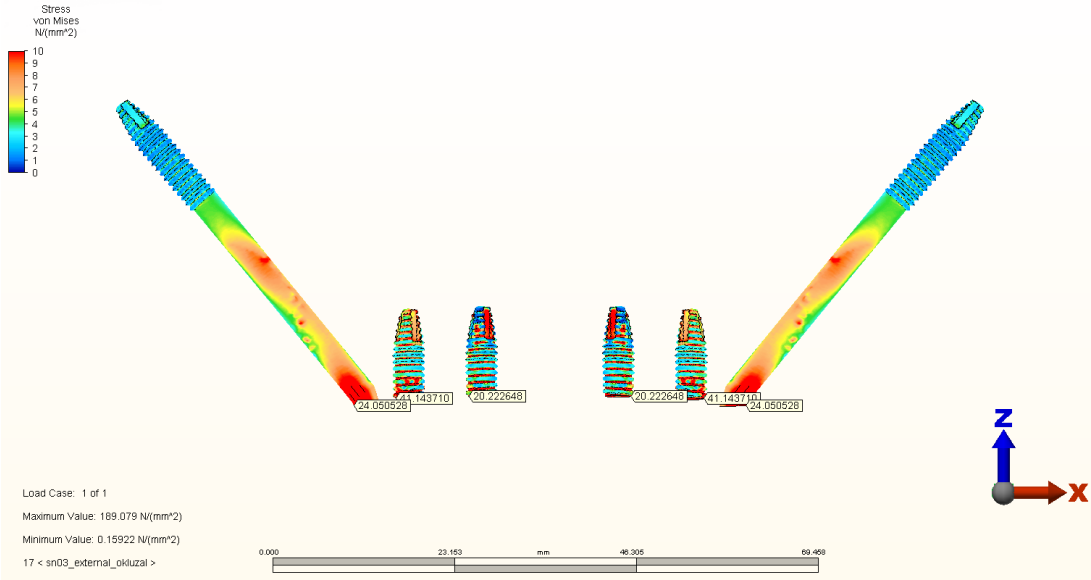

Şekil 114. Model 6'da vertikal kuvvet altında implant boyun bölgeleri üzerinde oluşan von mises değerleri

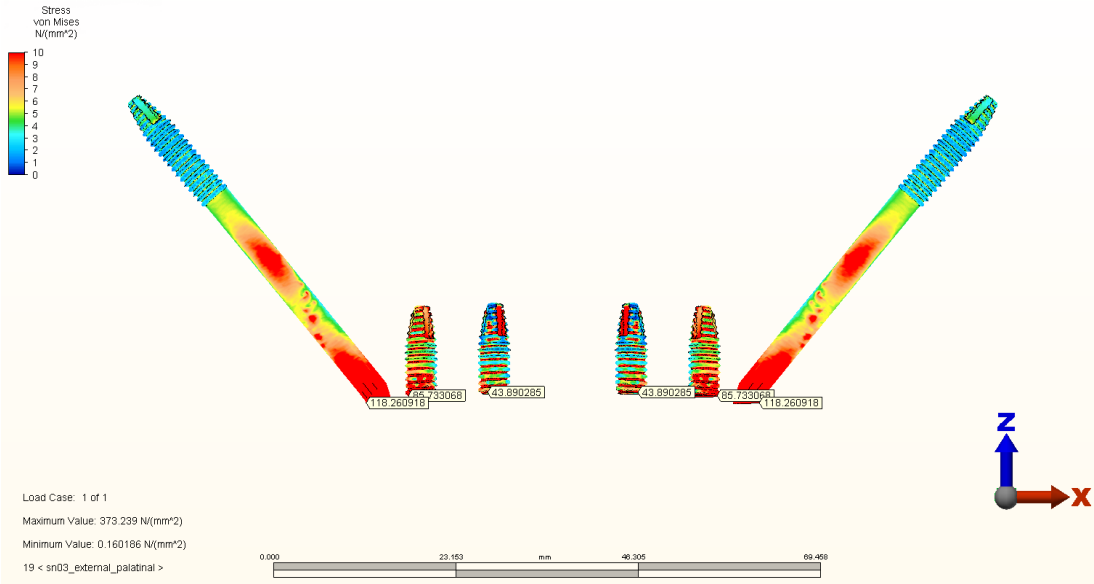

Şekil 115. Model 6'da palatinal kuvvet altında implant boyun bölgeleri üzerinde oluşan von mises değerleri

4.3.2.2. Yerleştirilen İmplantları Çevreleyen Kortikal Kemikte Görülen Maksimum Principle Stres Değerleri

Oluşturduğumuz modelde bukkalden, okluzalden ve palatinalden uygulanan 150N kuvvet altında 2 nolu diş bölgesine yerleştirilen implantın boyun bölgesinde oluşan von mises stres değerleri sırasıyla 0.9913 MPa , 0.4359 MPa ve 0.5560 MPa olarak , 4 nolu diş bölgesine yerleştirilen implantın boyun bölgesinde oluşan von mises stres değerleri sırasıyla 2.5042 MPa , 0.9289 MPa ve 2.2867 MPa ; 6 nolu diş bölgesine yerleştirilen implantın boyun bölgesinde oluşan von mises stres değerleri ise sırasıyla 3.5833 MPa , 3.3017 MPa ve 9.1022 MPa olarak ölçülmüştür.

	Bukkal kuvvet	Vertikal kuvvet	Palatinal kuvvet
2 nolu diş bölgesindeki spongiöz kemik	0.9913	0.4359	0.5560
4 nolu diş bölgesindeki spongiöz kemik	2.5042	0.9289	2.2867
6 nolu diş bölgesindeki spongiöz kemik	3.5833	3.3017	9.1022

Tablo 39. Model 6'da kortikal kemikte oluşan maksimum princible stres değerleri

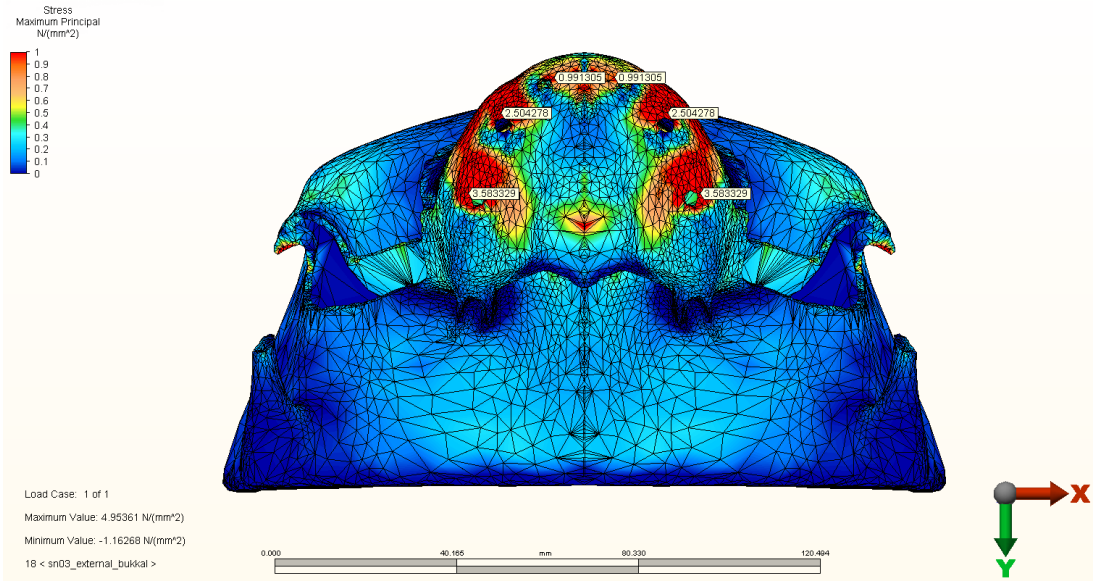

Şekil 116. Model 6'da bukkal kuvvet altında kortikal kemikte oluşan maksimum princible stres değerleri

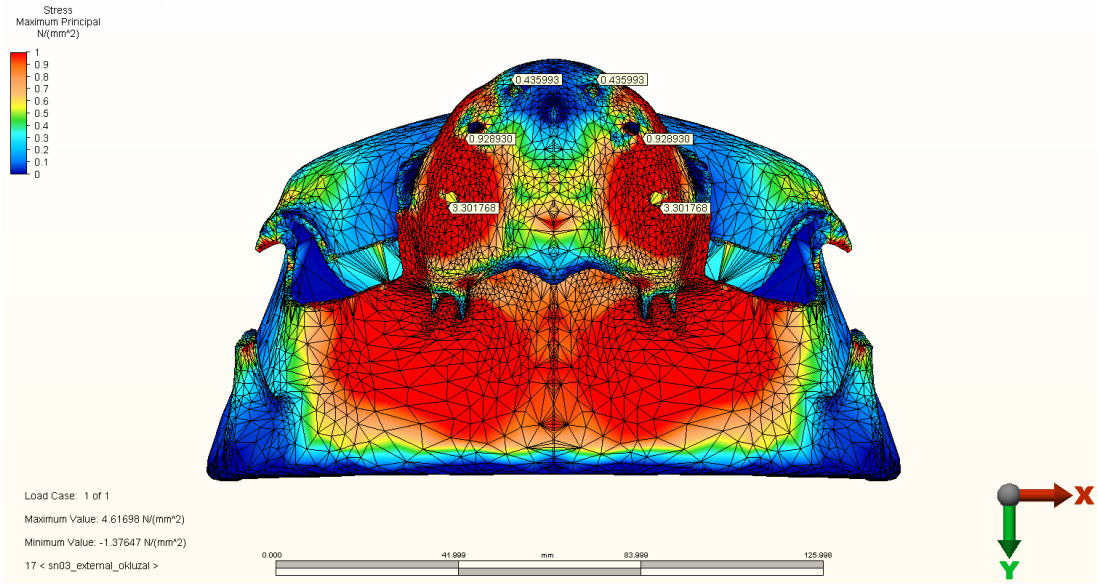

Şekil 117. Model 6'da vertikal kuvvet altında kortikal kemikte oluşan maksimum princible stres değerleri

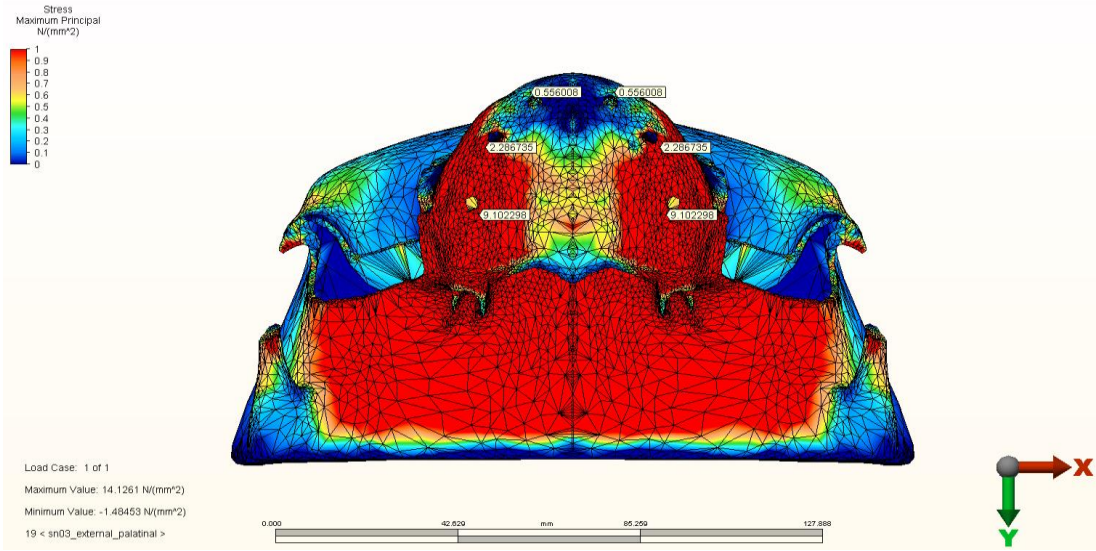

Şekil 118. Model 6'da palatinal kuvvet altında kortikal kemikte oluşan maksimum princible stres değerleri

4.3.2.3. Yerleştirilen İmplantları Çevreleyen Kortikal Kemikte Görülen Minimum Principle Stres Değerleri

Oluşturduğumuz modelde bukkalden, okluzalden ve palatinalden uygulanan 150N kuvvet altında 2 nolu diş bölgesine yerleştirilen implantın boyun bölgesinde oluşan von mises stres değerleri sırasıyla -2.1287 MPa , -2.3909 MPa ve -2.8044 MPa olarak , 4 nolu diş bölgesine yerleştirilen implantın boyun bölgesinde oluşan von mises stres değerleri sırasıyla -3.6109 MPa , -3.9137 MPa ve -6.2123 MPa ; 6 nolu diş bölgesine yerleştirilen implantın boyun bölgesinde oluşan von mises stres değerleri ise sırasıyla -6.3639 MPa , -2.2615 MPa ve -7.0470 MPa olarak ölçülmüştür.

	Bukkal kuvvet	Vertikal kuvvet	Palatinal kuvvet
2 nolu diş bölgesindeki spongiöz kemik	-2.1287	-2.3909	-2.8044
4 nolu diş bölgesindeki spongiöz kemik	-3.6109	-3.9137	-6.2123
6 nolu diş bölgesindeki spongiöz kemik	-6.3639	-2.2615	-7.0470

Tablo 40. Model 6'da kortikal kemikte oluşan minimum princible stres değerleri

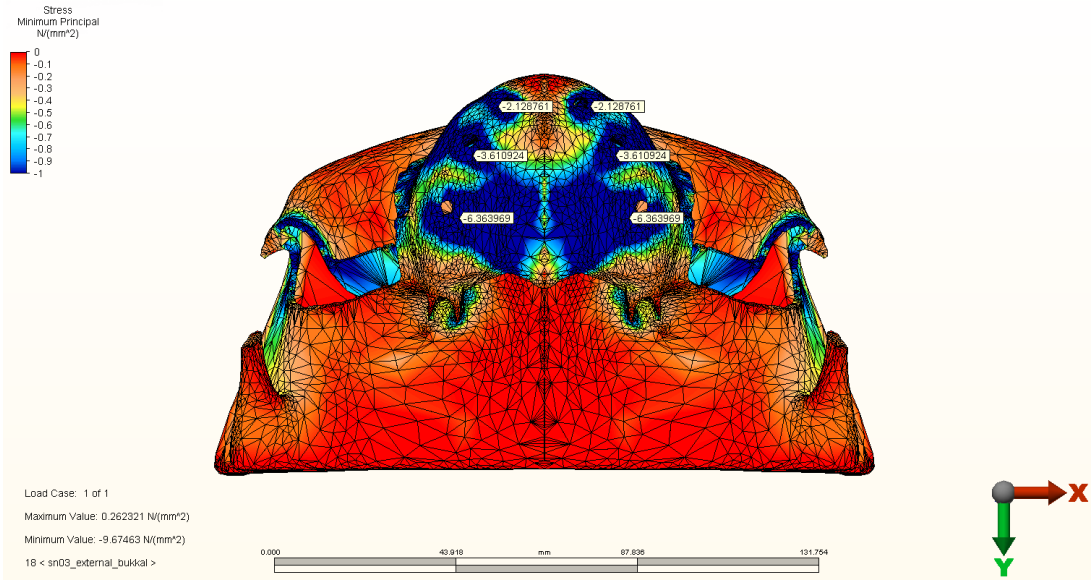

Şekil 119. Model 6'da bukkal kuvvet altında kortikal kemikte oluşan minimum princible stres değerleri

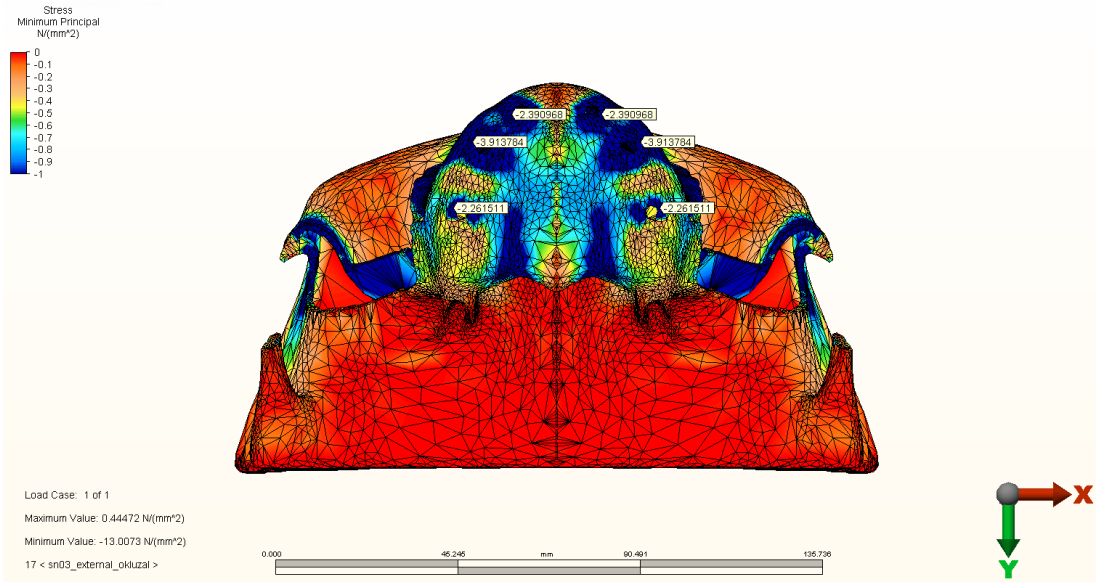

Şekil 120. Model 6'da vertikal kuvvet altında kortikal kemikte oluşan minimum princible stres değerleri

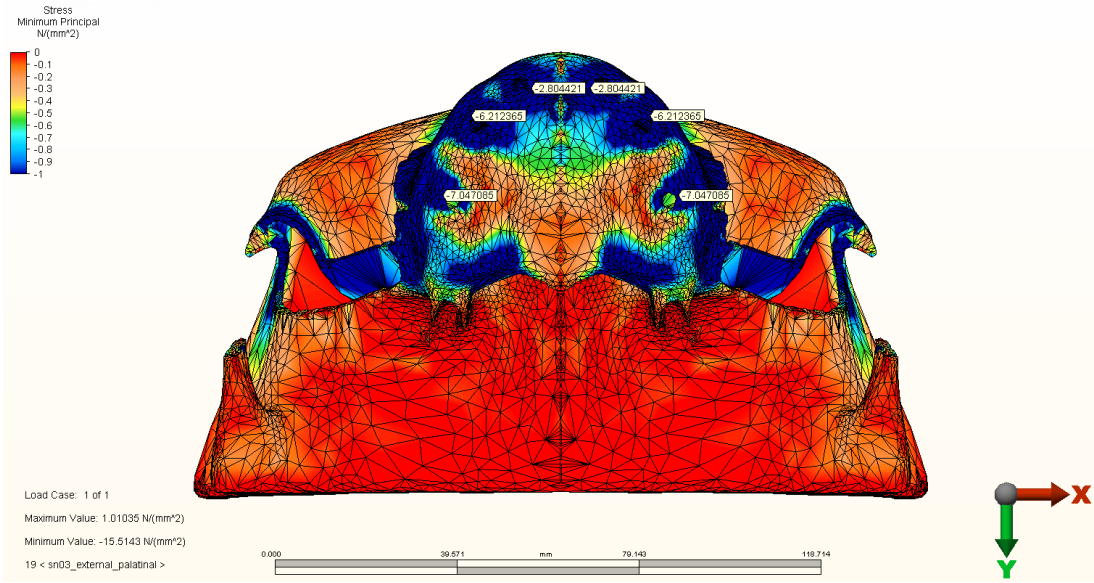

Şekil 121. Model 6'da palatinal kuvvet altında kortikal kemikte oluşan minimum princible stres değerleri

4.3.2.4. Yerleştirilen İmplantları Çevreleyen Spongiöz Kemikte Görülen Maksimum Principle Stres Değerleri

Oluşturduğumuz modelde bukkalden, okluzalden ve palatinalden uygulanan 150N kuvvet altında 2 nolu diş bölgesine yerleştirilen implantın boyun bölgesinde oluşan von mises stres değerleri sırasıyla 0.4521 MPa , 0.4892 MPa ve 0.3918 MPa olarak , 4 nolu diş bölgesine yerleştirilen implantın boyun bölgesinde oluşan von mises stres değerleri sırasıyla 1.5776 MPa , 2.0030 MPa ve 1.0012 MPa ; 6 nolu diş bölgesine yerleştirilen implantın boyun bölgesinde oluşan von mises stres değerleri ise sırasıyla 0.5161 MPa , 0.4394 MPa ve 0.6999 MPa olarak ölçülmüştür.

	Bukkal kuvvet	Vertikal kuvvet	Palatinal kuvvet
2 nolu diş bölgesindeki spongiöz kemik	0.4521	0.4892	0.3918
4 nolu diş bölgesindeki spongiöz kemik	1.5776	2.0030	1.0012
6 nolu diş bölgesindeki spongiöz kemik	0.5161	0.4394	0.6999

Tablo 41. Model 6'da spongiöz kemikte oluşan maksimum princible stres değerleri

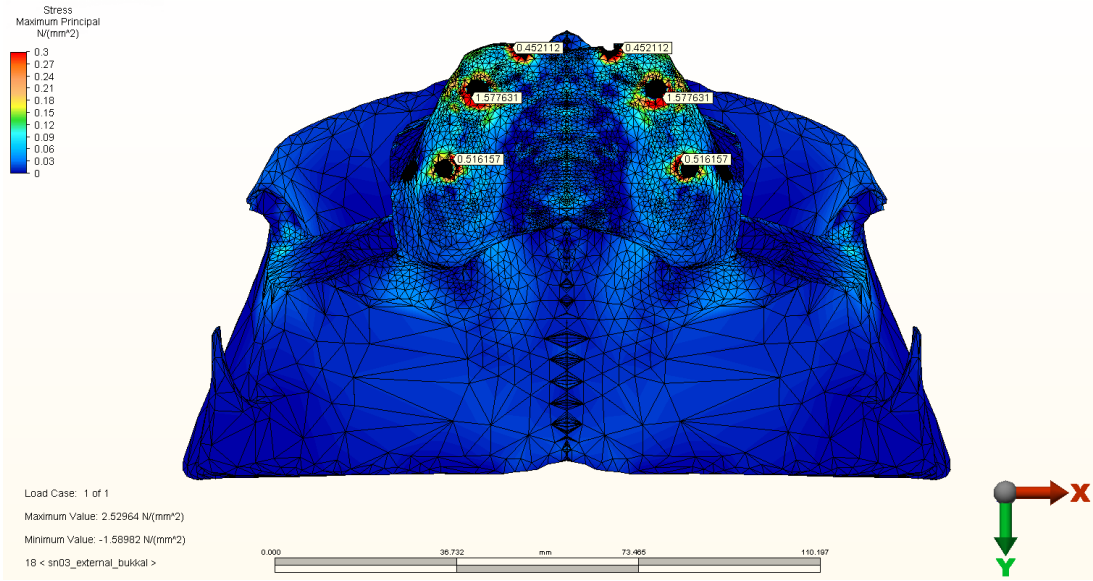

Şekil 122. Model 6'da bukkal kuvvet altında spongiöz kemikte oluşan maksimum princible stres değerleri

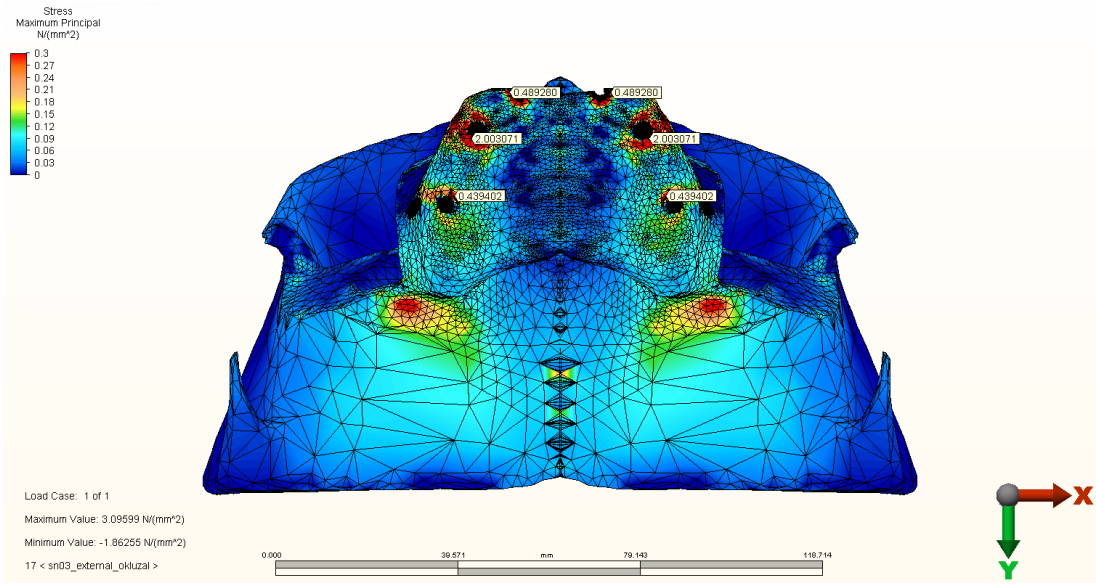

Şekil 123. Model 6'da vertikal kuvvet altında spongiöz kemikte oluşan maksimum princible stres değerleri

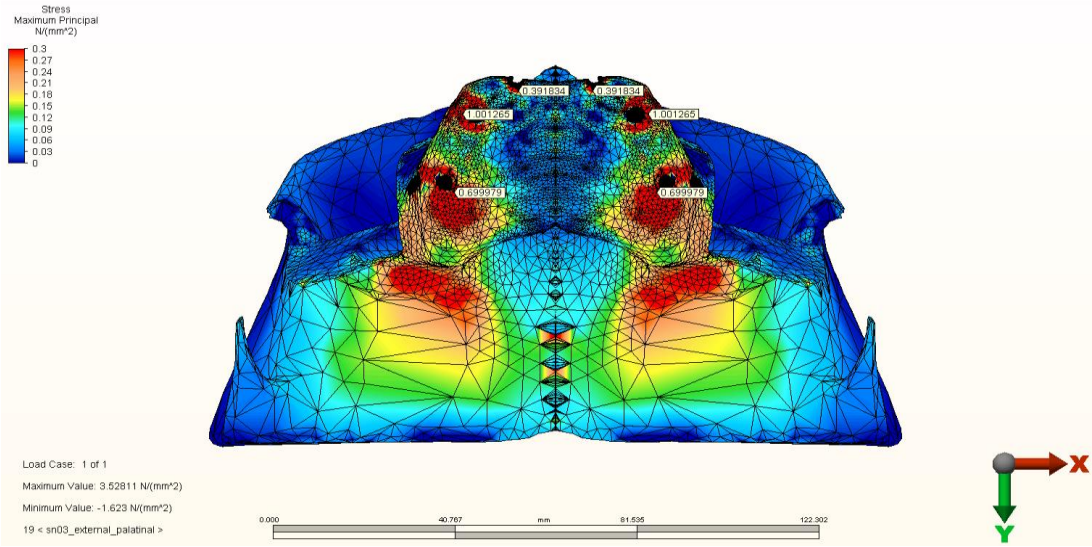

Şekil 124. Model 6'da palatinal kuvvet altında spongiöz kemikte oluşan maksimum princible stres değerleri

4.3.2.5. Yerleştirilen İmplantları Çevreleyen Spongiöz Kemikte Görülen Minimum Principle Stres Değerleri

Oluşturduğumuz modelde bukkalden, okluzalden ve palatinalden uygulanan 150N kuvvet altında 2 nolu diş bölgesine yerleştirilen implantın boyun bölgesinde oluşan von mises stres değerleri sırasıyla -0.2958 MPa , -0.4022 MPa ve -0.4011 MPa olarak , 4 nolu diş bölgesine yerleştirilen implantın boyun bölgesinde oluşan von mises stres değerleri sırasıyla -0.3107 MPa , -0.5753 MPa ve -0.8120 MPa ; 6 nolu diş bölgesine yerleştirilen implantın boyun bölgesinde oluşan von mises stres değerleri ise sırasıyla --0.6849 MPa , -0.3967 MPa ve -0.5202 MPa olarak ölçülmüştür.

	Bukkal kuvvet	Vertikal kuvvet	Palatinal kuvvet
2 nolu diş bölgesindeki spongiöz kemik	-0.2958	-0.4022	-0.4011
4 nolu diş bölgesindeki spongiöz kemik	-0.3107	-0.5753	-0.8120
6 nolu diş bölgesindeki spongiöz kemik	-0.6849	-0.3967	-0.5202

Tablo 42. Model 6'da spongiöz kemikte oluşan minimum princible stres değerleri

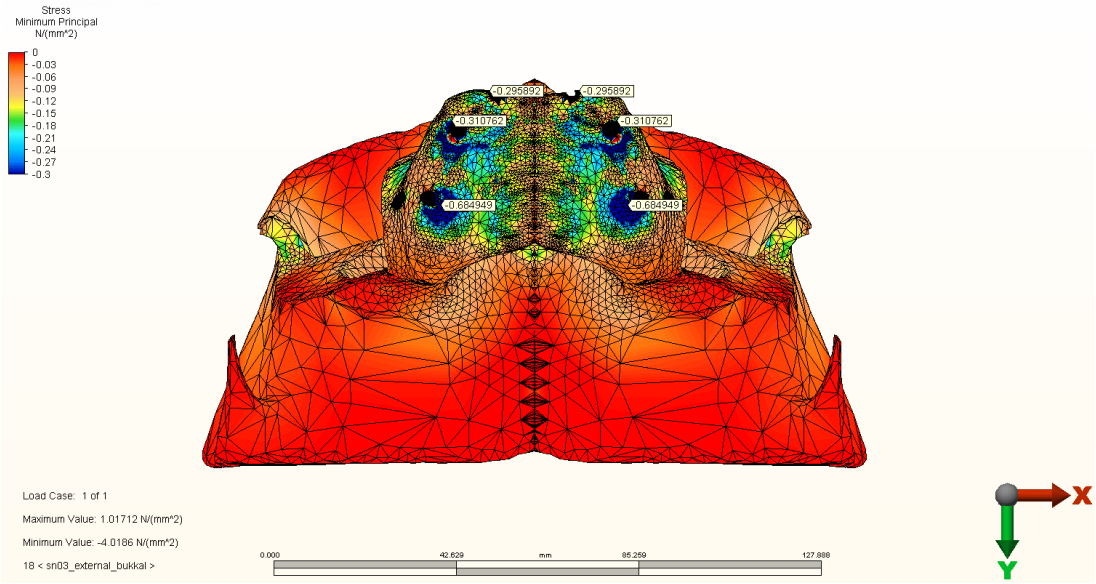

Şekil 125. Model 6'da bukkal kuvvet altında spongiöz kemikte oluşan minimum princible stres değerleri

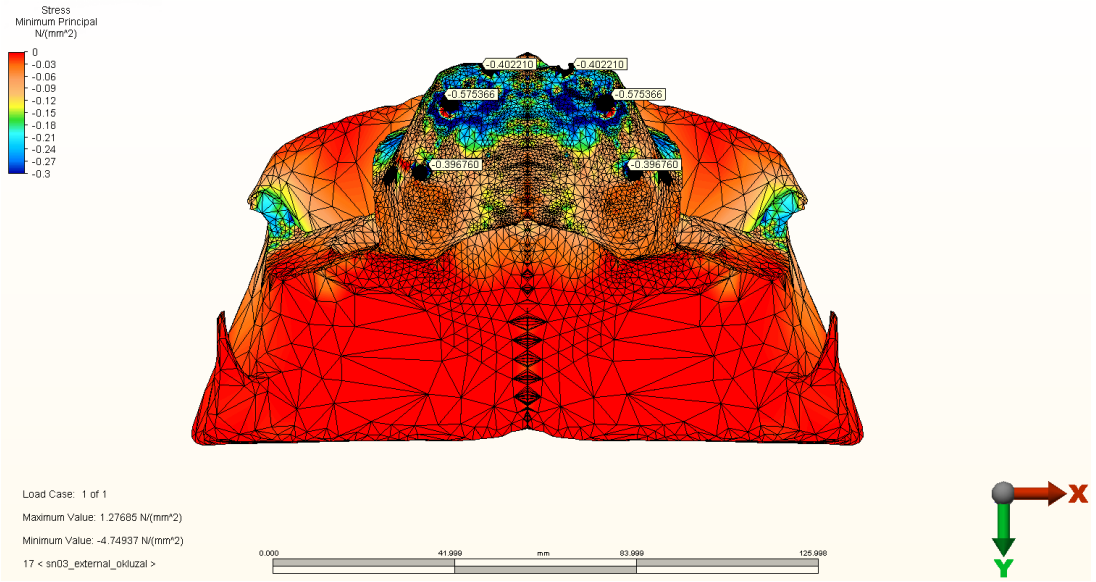

Şekil 126. Model 6'da vertikal kuvvet altında spongiöz kemikte oluşan minimum princible stres değerleri

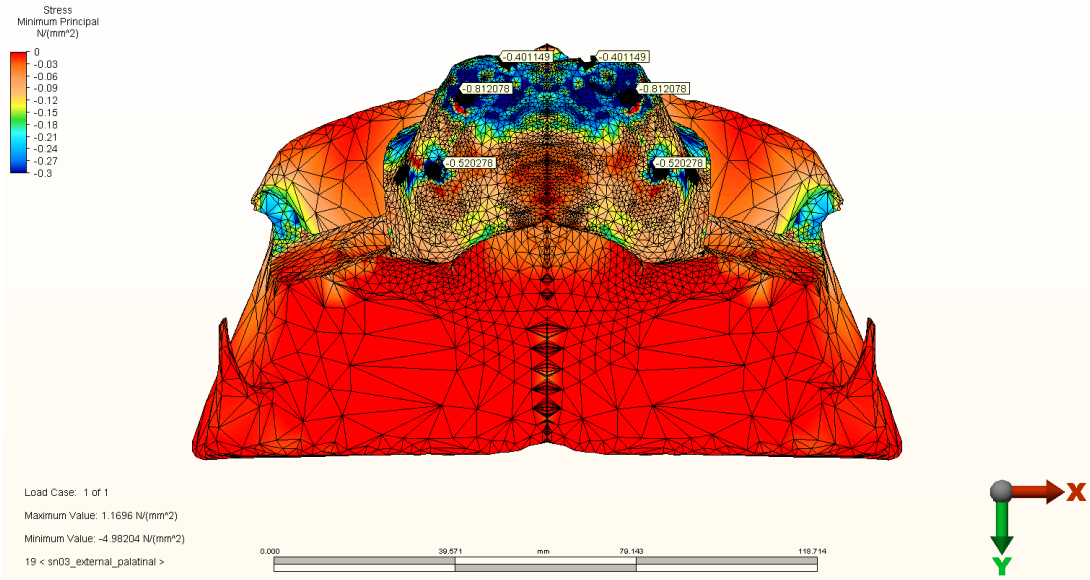

Şekil 127. Model 6'da palatinal kuvvet altında spongiöz kemikte oluşan minimum princible stres değerleri

4.3.2.6. Yerleştirilen İmplantları Çevreleyen Zigomatik Kemikte Görülen Maksimum Principle Stres Değerleri

Oluşturduğumuz modelde bukkalden, okluzalden ve palatinalden uygulanan 150N kuvvet altında zigomatik kemikte oluşan maksimum. principle stres değerleri sırasıyla 0.0772 MPa , 0.1918 MPa ve 0.2572 MPa olarak ölçülmüştür.

	Bukkal kuvvet	Vertikal kuvvet	Palatinal kuvvet
Zigomatik kemikteki maksimum. princeple değeri	0.0772	0.1918	0.2572

Tablo 43. Model 6'da zigomatik kemikte oluşan maksimum princible stres değerleri

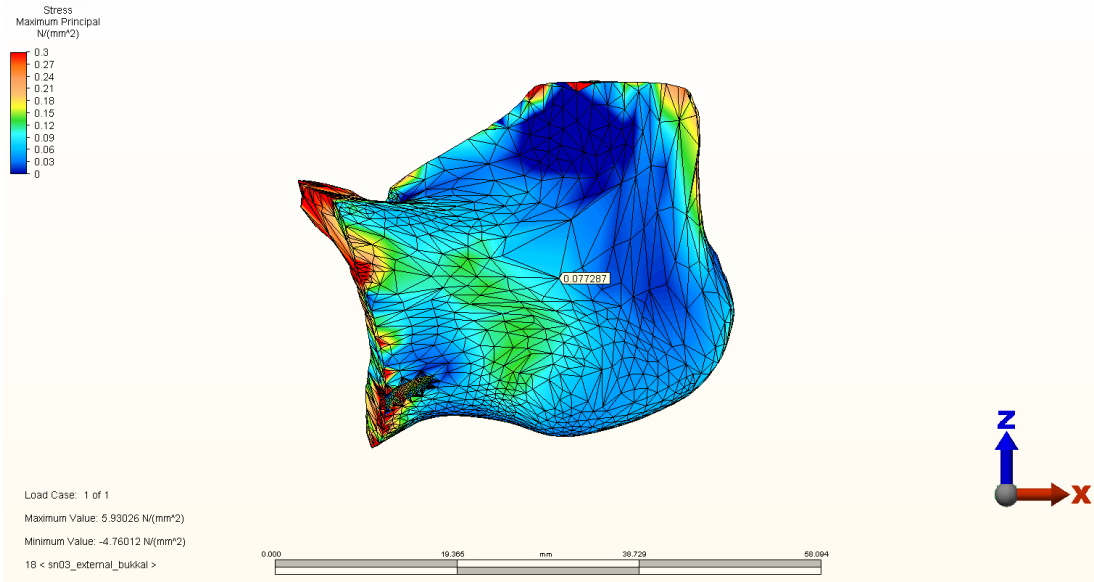

Şekil 128. Model 6'da bukkal kuvvet altında zigomatik kemikte oluşan maksimum princible stres değerleri

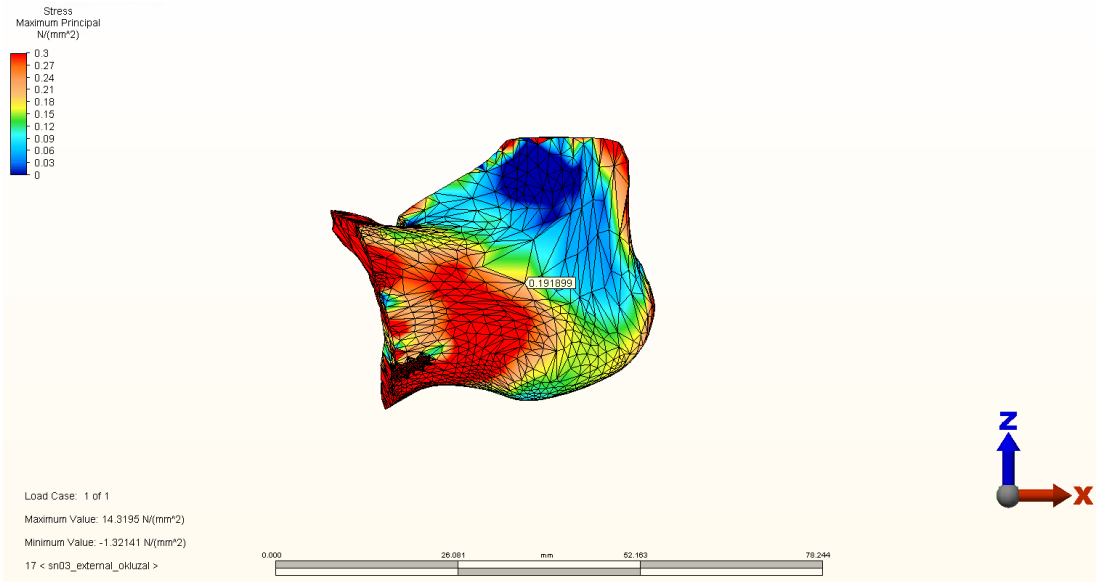

Şekil 129. Model 6'da vertikal kuvvet altında zigomatik kemikte oluşan maksimum princible stres değerleri

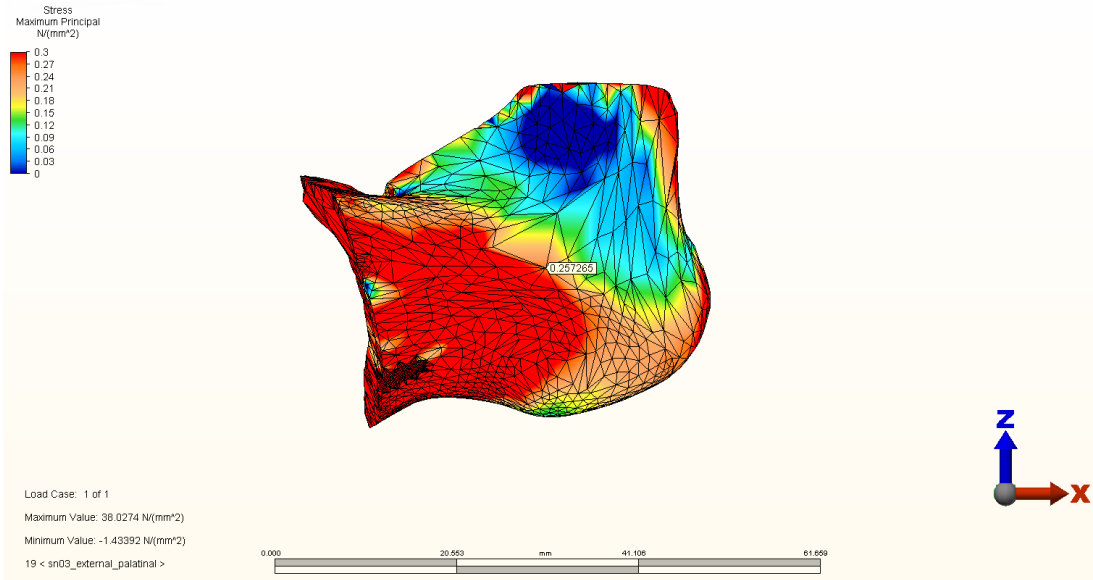

Şekil 130. Model 6'da palatinal kuvvet altında zigomatik kemikte oluşan maksimum princible stres değerleri

4.3.2.7. Yerleştirilen İmplantları Çevreleyen Zigomatik Kemikte Görülen Minimum Principle Stres Değerleri

Oluşturduğumuz modelde bukkalden, okluzalden ve palatinalden uygulanan 150N kuvvet altında zigomatik kemikte oluşan minimum principle stres değerleri sırasıyla -0.1408 MPa , -0.2977 MPa ve -0.3770 MPa olarak ölçülmüştür.

	Bukkal kuvvet	Vertikal kuvvet	Palatinal kuvvet
Zigomatik kemikteki minimum princeple değeri	-0.1408	-0.2977	-0.3770

Tablo 44. Model 6'da zigomatik kemikte oluşan minimum princible stres değerleri

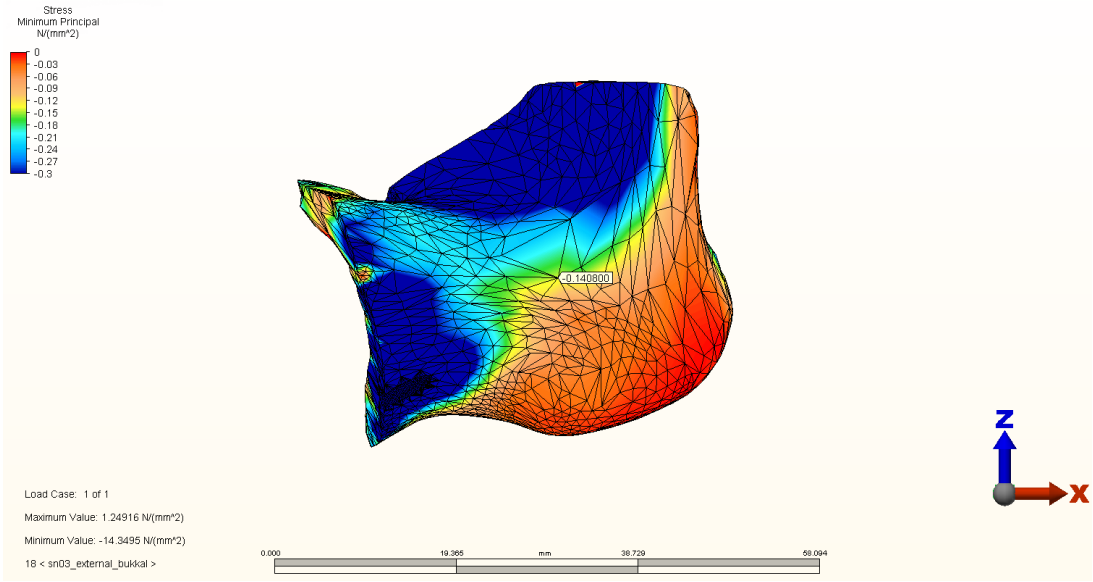

Şekil 131. Model 6'da bukkal kuvvet altında zigomatik kemikte oluşan minimum princible stres değerleri

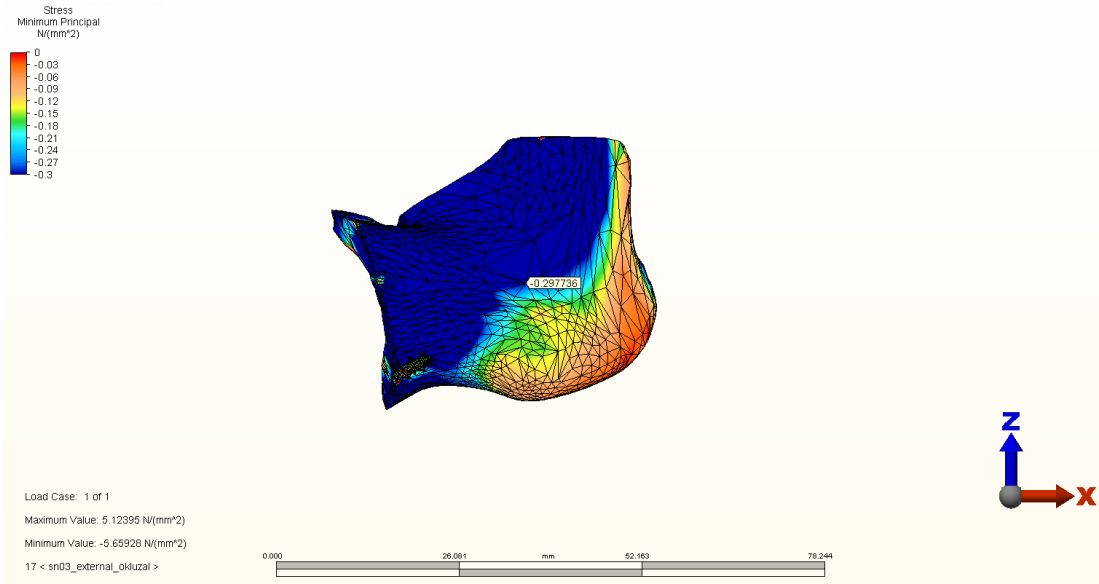

Şekil 132. Model 6'da vertikal kuvvet altında zigomatik kemikte oluşan minimum princible stres değerleri

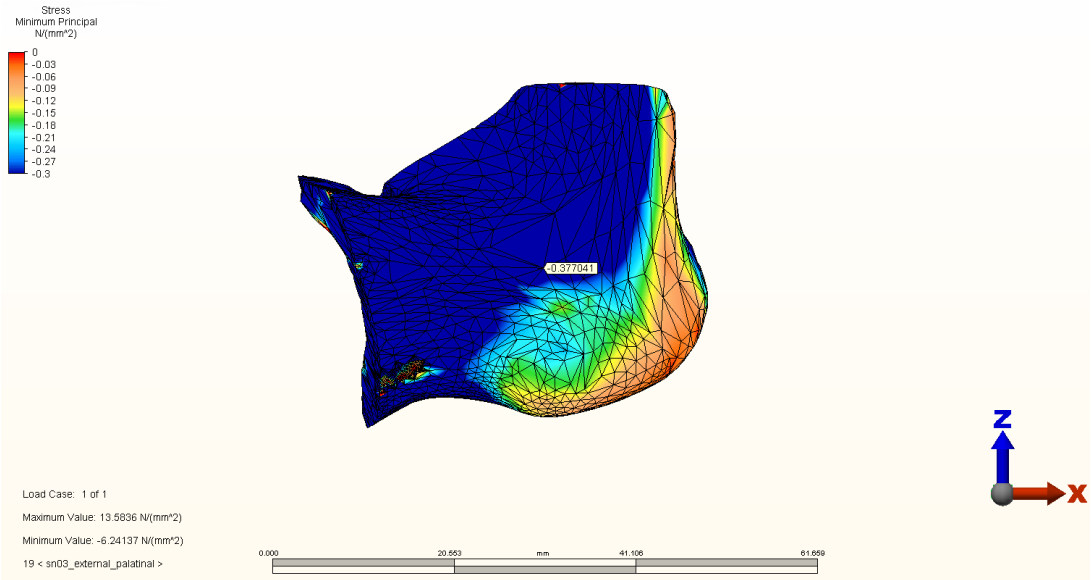

Şekil 133. Model 6'da palatinal kuvvet altında zigomatik kemikte oluşan minimum princible stres değerleri

4.3.3. Oluşan Değerlerin Kıyaslanması

Yerleştirilen Implantların Boyun Bölgesinde Oluşan Stres Değerleri

- Kuvvetin yönüne göre sırasıyla P>O>B olacak şekilde görülmüştür.
- Zigomatik implantların yerleşim şekline göre de ekstrasinüs>intrasinüs şeklinde görülmüştür.

Kortikal Kemikteki Maksimum Principle Stres Değerleri

- Kuvvetin yönüne göre sırasıyla P>O>B olacak şekilde görülmüştür.
- Zigomatik implantların yerleşim şekline göre de intrasinüs>extrasinüs şeklinde görülmüştür.

Kortikal Kemikteki Minimum Principle Stres Değerleri

- Kuvvetin yönüne göre sırasıyla P>B>O olacak şekilde görülmüştür.
- Zigomatik implantların yerleşim şekline göre de ekstrasinüs>intrasinüs şeklinde görülmüştür.

Spongiöz Kemikteki Maksimum Principle Stres Değerleri

- Kuvvetin yönüne göre sırasıyla O>P>B olacak şekilde görülmüştür.
- Zigomatik implantların yerleşim şekline göre de ekstrasinüs>intrasinüs

şeklinde görülmüştür.

Spongiöz Kemikteki Minimum Principle Stres Değerleri

- Kuvvetin yönüne göre sırasıyla P>B>O olacak şekilde görülmüştür.
- Zigomatik implantların yerleşim şekline göre de ekstrasinüs>intrasinüs şeklinde görülmüştür.

Zigomatik Kemikteki Maksimum Principle Stres Değerleri

- Kuvvetin yönüne göre sırasıyla P>O>B olacak şekilde görülmüştür.
- Zigomatik implantların yerleşim şekline göre de intrasinüs>extrasinüs şeklinde görülmüştür.

Zigomatik Kemikteki Minimum Principle Stres Değerleri

- Kuvvetin yönüne göre sırasıyla P>O>B olacak şekilde görülmüştür.
- Zigomatik implantların yerleşim şekline göre de intrasinüs>extrasinüs şeklinde görülmüştür.

4.4. Tüm Değerlerin Karşılaştırılması

4.4.1. Yerleştirilen İmplantların Boyun Bölgesinde Görülen Von Mises Stres Değerleri

İmplant modellemeleri	Zigoma implantı yerleştirme şekli	Modeller	Bukkalden kuvvet uygulandığında			Vertikal kuvvet uygulandığında			Palatinalden kuvvet uygulandığında		
			2 nolu implant bölgesi	4 nolu implant bölgesi	6 nolu implant bölgesi	2nolu implant bölgesi	4 nolu implant bölgesi	6 nolu implant bölgesi	2nolu implant bölgesi	4 nolu implant bölgesi	6 nolu implant bölgesi
Çift zigoma	İntrasinüs	Model 1	----------	60.33	113.05	----------	47.31	51.57	----------	83.71	120.71
	Ekstrasinüs	Model 2	----------	74.01	102.68	----------	79.26	69.26	----------	144.37	184.15
2 zigoma+ 2 dental	İntrasinüs	Model 3	108.34	----------	57.03	105.58	----------	65.96	65.30	----------	126.72
	Ekstrasinüs	Model 4	68.02	----------	158.25	89.47	----------	43.70	97.59	----------	164.50
2 zigoma+ 4 dental	İntrasinüs	Model 5	28.3989	33.7136	41.2283	33.1181	45.0891	37.8716	45.9949	96.815	68.6560
	Ekstrasinüs	Model 6	31.1628	31.1320	33.6734	20.2226	41.1437	24.0505	43.8902	85.7330	118.2609

Tablo 45. Tüm modeller üzerinde implant boyun bölgelerinde oluşan von mises stres değerleri

Tüm gruplarda implantların boyun bölgelerinde oluşan von misses değerleri kıyaslandığında;

- En fazla stresin kuvvet palatinal bölgeden geldiğinde oluştuğu görülmüştür.
- M5 ve M6 modelleri dışında en düşük stres vertikal kuvvetler sonucu oluşmuş; M5 ve M6 modellerinde ise en düşük stres bukkal kuvvet sonucu oluşmuştur.
- Bukkal kuvvetler sonucunda modeller arasında stres değerlerinin büyükten küçüğe sıralaması M4>M1>M3>M2>M5>M6 dır.
- Vertikal kuvvetler sonucunda modeller arasında stres değerlerinin büyükten küçüğe sıralaması M3>M4>M2>M1>M5>M6 tir.
- Palatinal kuvvetler sonucunda modeller arasında stres değerlerinin büyükten küçüğe sıralaması M2>M4>M3>M1>M6>M5 tir.

4.4.2. Yerleştirilen İmplantları Çevreleyen Kortikal Kemikte Görülen Maksimum Principle Stres Değerleri

İmplant modellemeleri	Zigoma implantı yerleştirme şekli	Modeller	Bukkalden kuvvet uygulandığında			Vertikal kuvvet uygulandığında			Palatinalden kuvvet uygulandığında		
			2 nolu implant	4 nolu implant	6 nolu implant	2nolu implant	4 nolu implant	6 nolu implant	2nolu implant	4 nolu implant	6 nolu implant
Çift zigoma	İntrasinüs	Model 1	----------	5.464473	4.360347	----------	1.899352	1.808964	----------	3.637007	10.658248
	Ekstrasinüs	Model 2	----------	1.524253	5.300231	----------	1.689927	1.832396	----------	3.482262	7.422157
2 zigoma+ 2 dental	İntrasinüs	Model 3	1.6212	----------	3.357988	0.492224	----------	2.090552	0.572131	----------	11.734090
	Ekstrasinüs	Model 4	2.235500	----------	10.461935	0.895287	----------	7.781867	1.564537	----------	21.565791
2 zigoma 4 dental	İntrasinüs	Model 5	0.8957	2.3458	3.0867	0.5551	0.9161	3.6850	0.6594	2.1576	11.0943
	Ekstrasinüs	Model 6	0.9913	2.5042	3.5833	0.4359	0.9289	3.3017	0.5560	2.2867	9.1022

Tablo 46. Tüm modeller üzerinde kortikal kemikte oluşan maksimum principle stres değerleri

Tüm gruplarda maksilla kortikal kemikte oluşan maksimum principle değerleri kıyaslandığında;

- En fazla stresin kuvvet palatinal bölgeden geldiğinde oluştuğu görülmüştür.
- M5 modeli dışında en düşük stres vertikal kuvvetler sonucu oluşmuş; M5 modelinde ise en düşük stres bukkal kuvvet sonucu oluşmuştur.
- Bukkal kuvvetler sonucunda modeller arasında stres değerlerinin büyükten küçüğe sıralaması M4>M1>M2>M3>M6>M5
- Vertikal kuvvetler sonucunda modeller arasında stres değerlerinin büyükten küçüğe sıralaması M4>M1>M2>M3>M6>M5

- Palatinal kuvvetler sonucunda modeller arasında stres değerlerinin büyükten küçüğe sıralaması M4>M5>M6>M3>M1>M2 dir.

4.4.3. Yerleştirilen İmplantları Çevreleyen Kortikal Kemikte Görülen Minimum Principle Stres Değerleri

İmplant modell emeleri	Zigoma implantı yerleştirme şekli	Modeller	Bukkalden kuvvet uygulandığında			Vertikal kuvvet uygulandığında			Palatinalden kuvvet uygulandığında		
			2 nolu implant	4 nolu implant	6 nolu implant	2nolu implant	4 nolu implant	6 nolu implant	2nolu implant	4 nolu implant	6 nolu implant
Çift zigoma	İntrasinüs	Model 1	----------	-4.842254	-11.176131	----------	-7.114770	-5.105243	----------	-9.931189	-9.465663
	Ekstrasinüs	Model 2	----------	-3.994267	-15.984568	----------	-7.478015	-5.670935	----------	-12.711972	-9.670127
2 zigoma +2 dental	İntrasinüs	Model 3	-5.171669	----------	-10.634595	-4.141219	----------	-4.753673	-4.470506	----------	-10.868848
	Ekstrasinüs	Model 4	-6.053881	----------	-18.507939	-6.052671	----------	-6.341506	-6.115292	----------	-8.726399
2 zigoma 4 dental	İntrasinüs	Model 5	-2.5778	-3.0419	-6.6936	-2.8512	-4.1622	-1.7617	-2.9601	-6.5807	-4.4414
	Ekstrasinüs	Model 6	-2.1287	-3.6109	-6.3639	-2.3909	-3.9137	-2.2615	-2.8044	-6.2123	-7.0470

Tablo 47. Tüm modeller üzerinde kortikal kemikte oluşan minimum principle stres değerleri

Tüm gruplarda maksilla kortikal kemikte oluşan minimum principle değerleri kıyaslandığında;

- M3 ve M6 modelleri dışında en fazla stresin kuvvet bukkal bölgeden geldiğinde oluştuğu görülmüştür.
- En az stresin kuvvet vertikal bölgeden geldiğinde oluştuğu görülmüştür.
- Bukkal kuvvetler sonucunda modeller arasında stres değerlerinin büyükten küçüğe sıralaması M4>M2>M1>M5>M6>M3
- Vertikal kuvvetler sonucunda modeller arasında stres değerlerinin büyükten küçüğe sıralaması M2>M1>M4>M3>M5>M6
- Palatinal kuvvetler sonucunda modeller arasında stres değerlerinin büyükten küçüğe sıralaması M2>M3>M1>M4>M6>M5 dir.

4.4.4. Yerleştirilen İmplantları Çevreleyen Spongiöz Kemikte Görülen Maksimum Principle Stres Değerleri

İmplant modellemeleri	Zigoma implantı yerleştirme şekli	Modeller	Bukkalden kuvvet uygulandığında			Vertikal kuvvet uygulandığında			Palatinalden kuvvet uygulandığında		
			2 nolu implant	4 nolu implant	6 nolu implant	2nolu implant	4 nolu implant	6 nolu implant	2nolu implant	4 nolu implant	6 nolu implant
Çift zigoma	İntrasinüs	Model 1	----------	0.818308	0.530286	----------	1.993830	0.312197	----------	3.362073	0.886417
	Ekstrasinüs	Model 2	----------	0.342119	0.829858	----------	0.373678	0.713070	----------	0.599517	0.791649
2 zigoma+2 dental	İntrasinüs	Model 3	0.329512	----------	0.612560	0.458541	----------	0.428473	0.464167	----------	0.740369
	Ekstrasinüs	Model 4	0.435493	----------	0.525549	0.601164	----------	0.603284	0.604961	----------	0.509898
2 zigoma 4 dental	İntrasinüs	Model 5	0.3374	0.6059	0.5556	0.3552	0.7410	0.6936	0.3281	0.6883	1.6771
	Ekstrasinüs	Model 6	0.4521	1.5776	0.5161	0.4892	2.0030	0.4394	0.3918	1.0012	0.6999

Tablo 48. Tüm modeller üzerinde spongiöz kemikte oluşan maksimum principle stres değerleri

Tüm gruplarda maksilla spongiöz kemikte oluşan maksimum principle değerleri kıyaslandığında;

- M2 ve M6 modelleri dışında en fazla stresin kuvvet palatinal bölgeden geldiğinde oluştuğu görülmüştür.
- M2 ve M3 modelleri dışında en az stresin kuvvet bukkal bölgeden geldiğinde oluştuğu görülmüştür.
- Bukkal kuvvetler sonucunda modeller arasında stres değerlerinin büyükten küçüğe sıralaması M6>M2>M1>M3>M5>M4
- Vertikal kuvvetler sonucunda modeller arasında stres değerlerinin büyükten küçüğe sıralaması M6>M1>M5>M2>M4>M3
- Palatinal kuvvetler sonucunda modeller arasında stres değerlerinin büyükten küçüğe sıralaması M1>M5>M6>M2>M3>M4 dir.

4.4.5. Yerleştirilen İmplantları Çevreleyen Spongiöz Kemikte Görülen Minimum Principle Stres Değerleri

İmplant modellemeleri	Zigoma implantı yerleştirme şekli	Modeller	Bukkalden kuvvet uygulandığında			Vertikal kuvvet uygulandığında			Palatinalden kuvvet uygulandığında		
			2 nolu implant	4 nolu implant	6 nolu implant	2nolu implant	4 nolu implant	6 nolu implant	2nolu implant	4 nolu implant	6 nolu implant
Çift zigoma	İntrasinüs	Model 1	----------	-0.638621	-1.654349	----------	-1.043407	-0.505050	----------	-1.397182	-0.696720
	Ekstrasinüs	Model 2	----------	-0.501559	-1.255027	----------	-0.827334	-0.446365	----------	-1.406262	-0.715563
2 zigoma+ 2 dental	İntrasinüs	Model 3	-0.282971	----------	-1.191665	-0.373686	----------	-0.592390	-0.479981	----------	-0.532511
	Ekstrasinüs	Model 4	-0.395666	----------	-2.445176	-0.502755	----------	-1.563789	-0.477042	----------	-0.581772
2 zigoma 4 dental	İntrasinüs	Model 5	-0.2687	-0.3651	-0.5587	-0.3551	-0.4521	-0.2022	-0.3560	-0.6388	-0.7774
	Ekstrasinüs	Model 6	-0.2958	-0.3107	-0.6849	-0.4022	-0.5753	-0.3967	-0.4011	-0.8120	-0.5202

Tablo 49. Tüm modeller üzerinde spongiöz kemikte oluşan minimum principle stres değerleri

Tüm gruplarda maksilla spongiöz kemikte oluşan minimum principle değerleri kıyaslandığında;

- M2, M5 ve M6 modellerinde en fazla stresin kuvvet palatinal bölgeden geldiğinde, M1, M3 ve M4 modellerinde ise kuvvet bukkal bölgeden geldiğinde oluştuğu görülmüştür.
- M3 ve M4 modelleri dışında en az stresin kuvvet vertikal bölgeden geldiğinde oluştuğu görülmüştür.
- Bukkal kuvvetler sonucunda modeller arasında stres değerlerinin büyükten küçüğe sıralaması M4>M1>M2>M3>M6>M5
- Vertikal kuvvetler sonucunda modeller arasında stres değerlerinin büyükten küçüğe sıralaması M4>M1>M2>M3>M6>M5
- Palatinal kuvvetler sonucunda modeller arasında stres değerlerinin büyükten küçüğe sıralaması M2>M1>M6>M5>M4>M3 dir.

4.4.6. Yerleştirilen İmplantları Çevreleyen Zigomatik Kemikte Görülen Maksimum Principle Stres Değerleri

İmplant modellemeleri	Zigoma implantı yerleştirme şekli	Modeller	Bukkalden kuvvet uygulandığında	Vertikal kuvvet uygulandığında	Palatinalden kuvvet uygulandığında
			Z.İ. temas noktası 1	Z.İ. temas noktası 1	Z.İ. temas noktası 1
Çift zigoma	İntrasinüs	Model 1	0.065405	0.187223	0.261850
	Ekstrasinüs	Model 2	0.098476	0.220382	0.289401
2 zigoma+2 dental	İntrasinüs	Model 3	0.044740	0.163765	0.244662
	Ekstrasinüs	Model 4	0.044702	0.170016	0.263663
2 zigoma 4 dental	İntrasinüs	Model 5	0.0578	0.1881	0.2722
	Ekstrasinüs	Model 6	0.0772	0.1918	0.2572

Tablo 50. Tüm modeller üzerinde zigomatik kemikte oluşan maksimum principle stres değerleri

Tüm gruplarda zigomatik kemikte oluşan maksimum principle değerleri kıyaslandığında;

- Tüm modellerde en fazla stresin kuvvet palatinal bölgeden geldiğinde oluştuğu görülmüştür.
- Tüm modellerde en az stresin kuvvet bukkal bölgeden geldiğinde oluştuğu görülmüştür.
- Bukkal kuvvetler sonucunda modeller arasında stres değerlerinin büyükten küçüğe sıralaması M2>M6>M1>M5>M3>M4
- Vertikal kuvvetler sonucunda modeller arasında stres değerlerinin büyükten küçüğe sıralaması M2>M6>M5>M1>M4>M3
- Palatinal kuvvetler sonucunda modeller arasında stres değerlerinin büyükten küçüğe sıralaması M2>M5>M4>M1>M6>M3 dir.

4.4.7. Yerleştirilen İmplantları Çevreleyen Zigomatik Kemikte Görülen Minimum Principle Stres Değerleri

İmplant modellemeleri	Zigoma implantı yerleştirme şekli	Modeller	Bukkalden kuvvet uygulandığında	Vertikal kuvvet uygulandığında	Palatinalden kuvvet uygulandığında
			Z.İ. temas noktası 1	Z.İ. temas noktası 1	Z.İ. temas noktası 1
Çift zigoma	İntrasinüs	Model 1	-0.136909	-0.287094	-0.361347
	Ekstrasinüs	Model 2	-0.165204	-0.300304	-0.360286
2 zigoma+2 dental	İntrasinüs	Model 3	-0.125583	-0.309954	-0.416032
	Ekstrasinüs	Model 4	-0.097666	-0.262036	-0.363382
2 zigoma 4 dental	İntrasinüs	Model 5	-0.1378	-0.3213	-0.4227
	Ekstrasinüs	Model 6	-0.1408	-0.2977	-0.3770

Tablo 51. Tüm modeller üzerinde zigomatik kemikte oluşan minimum principle stres değerleri

Tüm gruplarda zigomatik kemikte oluşan maksimum principle değerleri kıyaslandığında;

- Tüm modellerde en fazla stresin kuvvet palatinal bölgeden geldiğinde oluştuğu görülmüştür.
- Tüm modellerde en az stresin kuvvet bukkal bölgeden geldiğinde oluştuğu görülmüştür.
- Bukkal kuvvetler sonucunda modeller arasında stres değerlerinin büyükten küçüğe sıralaması M2>M6>M5>M1>M3>M2
- Vertikal kuvvetler sonucunda modeller arasında stres değerlerinin büyükten küçüğe sıralaması M5>M3>M2>M6>M1>M4
- Palatinal kuvvetler sonucunda modeller arasında stres değerlerinin büyükten küçüğe sıralaması M5>M3>M6>M4>M1>M2 dir.

5. TARTIŞMA

Dünya Sağlık Örgütü, "Yaşlı" kavramını 65 yaş üstü bireyler için tanımlamıştır (170). Yaşlanmayla birlikte kemik yapılarda birtakım değişimler meydana gelmektedir. Bu değişimler kemiğin daha poröz bir yapı halini alması, havers kanallarının tıkanması, boş osteosit lakunlarının artması ve kollajen ağındaki yapısal değişimlerdir (171). Bu değişiklerle birlikte, yaşlıların koordinatif kapasitelerinin azalması, kırılgan olmaları, yaralanma riskiyle birlikte kırık oluşumu riskini arttırmaktadır (172). 60 yaş üstü kişilerde en sık görülen maksillofasiyal travma etiyolojisi düşmedir. Ve en çok etkilenen bölge ise %28 ile %48 oranıyla zigomatikomaksiller komplekstir (173,174). Yaşam süresinin uzaması sosyoekonomik seviyenin gelişmesi yaşlı hastalarda estetik ve fonksiyonel beklentileri de arttırmıştır. Yaşın ilerlemesi ile total diş kaybı sıkça görülmektedir. Total diş kaybı olan hastalarda posterior maksilla bölgesinde kemik hacminde azalma izlenmektedir. Bu değişiklikler rehabilite edilecek bir maksillada konvansiyonel dental implantların yerleştirilmesine olanak sağlamamaktadır (175,176). Bu durumun üstesinden gelebilmek için ogmentasyon yöntemleri geliştirilmiştir ve hala bu konuda çalışmalar devam etmektedir. Bununla birlikte ogmentasyon gerektirmeyen tedavi alternatifleri de geliştirilmekte ve popülerleşmektedir (176,177).

Farklı modifiye implant tedavileri ve ilave cerrahi işlemler ile maksilla rehabilitasyonu sağlanmaktadır. Fakat aşırı uzayan tedavi sürelerinin yanı sıra morbidite oranlarının da artması hekimleri son yıllarda açılı implant, kısa implant, pterigoid implant ve zigomatik implantları kullanmaya yöneltmiştir. Zigomatik implant uygulamaları ise aralarında daha çok ön plana çıkmaktadır (178).

Zigomaya implant yerleştirilmesi konusunda çalışmaları ilk olarak Branemark, Aparicio ve arkadaşları gerçekleştirmiştir (179). Weischer ve arkadaşları (4) tümör sebebiyle maksillasının bir kısmı çıkartılan hastalarda zigomatik kemiğin önemli bir destek yapı olduğu hususunda çalışmalar yapmışlardır (4). Zigomatik kemiğe implant yerleştirilebileceğine 1993 yılında Aparicio ve arkadaşları (179) tarafından karar verilmiştir (179).

Davo ve arkadaşları (178) 2010 yılında birtakım çalışmalarda bulunmuşlardır. Yaptıkları çalışmalarında, zigomatik implantların ilave cerrahi işlem

gerektirmemesinden dolayı son yıllarda tercih edilebilecek başarılı bir tedavi alternatifi olduğunu bildirmişlerdir (178).

Stievenart ve arkadaşları (180) toplamda 20 hastaya; 10 hastada çift aşamalı, 10 hastada tek aşamalı olmak üzere 4 zigoma implantlı (quad) protokolde 80 implant uygulamışlardır. 40 aylık takip sonrası 3 tanesinin başarısız olduğunu ve bu 3 implantın da tek bir hastada olduğunu bildirmişlerdir. İmplantların başarı oranının %96 olduğunu ve quad zigoma implantından destek alınarak yapılan üst yapı protezinin başarılı sonuçlar verdiğini bildirmişlerdir (180).

Fernandez ve arkadaşları (181) yaş ortalamaları 55 olan 80 hasta üzerinde bir çalışma yapmışlardır. Bu çalışmada atrofik maksillaya sahip hastalara toplamda 244 zigomatik implant yerleştirmişlerdir. 6 ile 48 aylık takip sonrasında, implant başarı oranını %99,6, komplikasyon oranını ise totalde %9,9 olarak bildirmişlerdir. En çok görülen komplikasyonu %7,5 oranıyla sinüzit olarak rapor etmişlerdir (181).

Birçok araştırmacı, maksillektomi geçirmiş hastalar için bir obturatör veya diğer daha büyük maksillofasiyal protezler için destek olarak kullanılmak üzere zigomatik implantların yerleştirilmesini belgelemiştir (4). O zamandan beri, Branemark ve arkadaşları, bir hastanın dişlerini restore etmek için kullanılabilecek zigoma implantlarının yerleştirilmesi için çeşitli cerrahi teknikler ve yaklaşımlar tanımlamışlardır. Bu amaçla 2 ana tedavi tasarımı kullanılmıştır (182). İlk olarak, geleneksel implant yerleştirme için yeterli anterior maksiller kemiği olan hastalarda posterior maksillanın her iki tarafına 1 zigoma implant yerleştirilmelidir. Ön maksillaya iki veya daha fazla geleneksel endosteal implant yerleştirilmelidir. Yeterli ön maksiller kemiği olmayan hastalarda, posterior maksillanın her iki tarafına 2 veya daha fazla zigoma implantı yerleştirilmelidir (182). Bu tasarımların her ikisinin de sabit bir diş protezini veya hareketli protezleri desteklemek için kullanıldığında yüksek başarı oranlarına sahip olduğu gösterilmiştir. Tam ark restorasyonları için destek olarak zigoma implantlarının başarısı, bazı araştırmacılar tarafından %100 olarak belgelenmiştir (183). Diğer çalışmalar bazı başarısızlıklar göstermiştir, ancak çoğu araştırmacı zigoma implantlarının %95'inden fazlasında başarılı olduğu konusunda hemfikirdir (184).

Perez ve arkadaşları (185) 2022 yılında yaptıkları sistematik bir derlemede 196 tane yayını değerlendirmişlerdir. Şiddetli maksiller atrofisi olan hastaların tedavisi için

zigomatik implantların kümülatif başarı oranı 1 yıldan kısa sürede %98,5, 1 ile 3 yıl arasında %97,5, 3 ile 5 yıl arasında %96,8 ve 5 yıldan sonra %96,1 olarak bulmuşlardır. En sık bildirilen komplikasyonlar yumuşak doku kaybı, rinosinüzit ve protez başarısızlıkları olmuştur. Maksilladaki ciddi kemik kayıplarının zigomatik implantlar ile tedavisi güvenli bir prosedürdür ve 5 yıldan fazla bir süre sonra kümülatif başarı oranı %96,1'dir (185).

Goiato ve arkadaşları (186) sistematik derleme çalışmalarında, yerleştirilen 1541 zigomatik implantı incelemişler, implantların ilk yılında 33 tanesinin başarısız olduğunu görmüşlerdir. 36 aylık takip sonucu da implant başarı oranının %97,86 olduğunu rapor etmiştir (186).

Kahnberg ve arkadaşları (186) yaptıkları derlemede toplam 16 farklı klnikte 60 ayrı hastaya yapılan 145 tane zigomatik implantın 3 yıllık takiplerini değerlendirmişlerdir. Bu takip sonrası 5 implantın başarısız olduğunu ayrıca 3 tane implantın da proteze alınmadığını bildirmişlerdir. Kahnberg ve arkadaşları bu çalışmadaki başarı oranını %96,3 olarak bildirmişlerdir (186).

Yates ve arkadaşları (187) 25 hasta üzerinde yaptıkları araştırmada, atrofik maksillaya 43 tane zigomatik implant uyguladıklarını bildirmişlerdir. Uygulanan bu implantların 5 ve 10 yıllık değerlendirmelerinde 6 tane implantın geri çıkartıldığı böylece başarı oranının %86 olduğunu rapor etmişlerdir (187).

Borgonovo ve arkadaşları (188) 2021 yılında yaptıkları çalışmada şiddetli maksilla atrofisi olan 23 hastaya hem anterior bölgeye hem de posterior bölgeye toplamda 98 zigoma implantı ve konvansiyonel dental implant uygulamışlardır. 1 yıllık takipte implant başarısızlığı ve ağrı ve sinüzit saptanmamıştır. Dört (%17.4) hastada cerrahi fazda maksiller sinüs membran rüptürü meydana gelmiş, ancak iyileşmede bir problem olmamıştır. Peri-implant mukozit 2 (%8,7) hastada gözlenmiştir. Ameliyattan 1 yıl sonra, konvansiyonel dental implantların etrafındaki ortalama kemik kaybı 1.11 ± 0.23 mm ölçülmüştür. Ayrıca zigomatik implantların çevresinde peri-implant radyolüsensi gözlenmemiştir. Bu çalışmanın sınırları dahilinde, ön kısa vadeli veriler (yüklemeden 1 yıl sonra), ekstrasinus zigomatik implantların atrofik maksilla için öngörülebilir bir tedavi seçeneği olduğunu öne sürmüştür. Bu sonuçları doğrulamak için daha fazla takip verisine (≥5 yıl) ihtiyaç vardır. Bu çalışma, atrofik maksillanın rehabilitasyonu için ekstrasinus teknikle

yerleştirilen zigomatik implantların minimal komplikasyon veya komplikasyonsuz yüksek başarı oranına sahip olduğu sonucunu desteklemektedir (188).

Çalışmamızda farklı sayıda implant ve farklı cerrahi prosedürler kullanarak 6 farklı model oluşturuldu ve bu modellere okluzal bölgeden vertikal ve bukkal ve palatinal bölgeden 45°açıyla oblik kuvvet uygulandı. Oluşturduğumuz modeller cerrahi teknik açısından, farklı yönlerden uygulanan kuvvetlere karşı direnç açısından ve implant planlamaları açısından kıyaslandı. Yumuşak doku kalınlığı, kemik yoğunluğu, kemik miktarı, sinüs membranı kalınlığı gibi paremetreler gerçek hastalar üzerinde kişiden kişiye göre değişiklik gösterdiği için çalışmamızda hastalara göre değişmeyen, sabit kabul edilen parametreler kullanıldı. Oluşan stres değerlerini karşılaştırıldı ve en avantajlı modeli, en az stresin oluştuğu model olarak seçildi.

Branemark (189) 1998 yılında intrasinüs tekniğini tanımlamıştır. Bu teknikte Branemark, zigoma implantının sinüs içerisinden geçerek zigomatik kemiğe yerleştiğini ve implantın koronalinde alveolar kemik veya palatinal kemikten destek alınması gerektiğini bildirmiştir (189).

Branemark tekniğinden sonra çeşitli araştırmacılar tarafından yeni yöntemler geliştirilmiştir. Branemark tarafından tanımlanan prosedür zaman içinde değişmiştir.

Sinüs slot tekniği olarak isimlendirilen bir teknik Stella ve Warner (101) tarafından tanımlanmıştır. Sinüs slot tekniği zigomatik implantların sinüs içerisinden ilerleyişinden dolayı Branemark tekniğine benzerlik gösterse de farklılıkları mevcuttur. Farklı olarak palatal kantilaver mesafesi daha azdır. Ve sinüs penceresi kaldırılıp dar ve uzun yuva (slot) açılmıştır (101).

Başka bir teknik olan ekstrasinüs tekniği ise Migliorança ve ark. (105) tarafından tanımlanmıştır (105). Eğer hastanın maksiller sinüsün bukkal konkavitesi çok belirginse intrasinüs yöntemi ile zigoma implantı yerleştirmek protezin fazlaca büyük yapılmasından dolayı oral hijyen eksikliği ve fonasyonda problemler doğuracaktır. Ekstrasinüs tekniğinde implant gövdesi maksiller sinüsün dışında kalmasından dolayı sinüzit gibi komplikasyonların da daha az görülmesi mümkündür. Ayrıca implantın baş kısmı kret tepesine daha yakın konumlandığından protetik komplikasyonlar da oldukça azdır (106).

Malo ve arkadaşları (106,107) zigomatik implantların sadece zigomatik kemikten ankraj alınarak yerleştirildiği ekstramaksiller tekniği tanımlanmıştır. Protez

boyutunun en küçük olduğu teknik ekstramaksiller tekniktir. Bundan dolayı ağız hijyenini sağlamada ve fonasyonda görülen problemler oldukça azdır (106,107).

Aparicio ve ark. (108) yeni bir sınıflama konsepti tanımlamışlardır. Bu konsept yeni bir teknik değildir. Bu konsept kişiler arası anatomik farklılıklara değinen zigomatik anatomi rehberli yaklaşımıdır (zygomatic anatomy-guided approach-ZAGA) (108).

Çeşitli araştırmacılar tarafından farklı zigomatik implant yerleştirme tekniklerinin klinik sonuçları karşılaştırıldığında; literatürde farklı tekniklerin birbirine göre üstünlüklerini belirten, kendi içinde başarılı sonuçlarının olduğu ve birbirilerine göre avantajlı veya dezavantajlı olduğu çeşitli çalışmalar bulunmaktadır (74,101,104,107,190,191).

Branemark ve arkadaşlarının (74) maksiller defekte sahip 27 hastada yaptıları çalışmada intrasinüs tekniği ile 65 adet zigomatik implant yerleştirilmiş ve 1 ile 12 yıllık takipleri yapılmıştır. Bu çalışmada herhangi bir implant kaybı rapor edilmemiştir. Bir başka çalışmasında ise 28 hastaya 106 dental implant ve 52 zigomatik implant uygulaması yapmışlardır. Hastaların 5 ve 10 yıllık takipleri değerlendirilen bu çalışmada ise 3 zigomatik implant başarısızlığı, 29 konvansiyonel implant başarısızlığını rapor etmiştir (74). Başarısız olan bu 3 zigomatik implant kaybını araştırmacılar; implant yerleştirilecek kavitede kas ataçmanı kalmasına, implantın zigomatik kemikte istenilen konumda yerleştirilememesine ve hastanın paget hastalığına bağlı düşük kemik yoğunluğuna bağlamışlardır (74,104).

Penarrocha ve arkadaşları (191) ise, 10 tane zigoma implantını sinüs slot tekniği ile yerleştirmişlerdir. Çıkan sonuçları değerlendirdiklerinde, bir ve bir buçuk yıllık takipte implant ve protez bağlantılarının stabil olduklarını rapor etmişlerdir (191).

Migliorança ve arkadaşları (106) ise, atrofik maksillaya sahip 21 hasta üzerinde yaptıkları çalışmalarında 40 ekstrasinüs yerleşimli zigomatik implant ve 74 konvansiyonel implantın 8 yıllık takibini yapmışlardır. Başarı oranları zigomatik implantlar için %97,5, konvansiyonel implantlar için %95,9 ve protez için ise %95,2 olarak bildirilmiştir. Bu sonuçlar ışığında ekstrasinüs yerleşimli zigomatik implantların başarılı bir yöntem olduğunu rapor etmişlerdir (106). En sık karşılaşılan

komplikasyon intrasinüs tekniğinde sinüzittir (107,178). Ekstrasinüs teknikte ise sinüs semptomlarının izlenmediği belirtilmiştir (106).

Malo ve arkadaşları (107) ise, Cawood ve Howell sınıflamasına göre Sınıf V veya Sınıf VI olan 29 hastaya ekstramaksiller teknikle 67 zigomatik implant uygulamışlar ve sonuçlarını değerlendirmişlerdir. 6 ile 18 aylık takipte implant başarı oranı %98,5 ve protez başarı oranını ise %100 olarak rapor etmişlerdir (107).

Wen ve arkadaşları (192) 3 farklı zigoma implantı yerleşimi ile farklı modeller oluşturmuşlardır. Oluşturulan bu modellere çiğneme kuvvetleri geldiğinde implantlar ve kemik üzerinde oluşan stresleri sonlu eleman analizi ile incelemişlerdir. İntrasinüs, ekstrasinüs ve ekstramaksiller yerleşimli 3 farklı teknik arasında anlamlı bir farklılığın olmadığını görmüşler ama içlerinden en ideal yerleşim şeklinin ekstrasinüs olduğunu bildirmişlerdir (192).

Aparicio ve arkadaşları (193), 20 hastaya ekstrasinüs teknikle yerleştirilen zigoma implantlarının, yerleşimini 1 yıl takip ettikleri çalışmalarında, komplikasyon olarak sadece 1 tane hastada maksiller sinüzit görmüşlerdir (193).

Ishak ve arkadaşları (194) 2012 yılında yaptıkları sonlu eleman analiz çalışmalarında, atrofik maksillanın zigomatik implantlarla rehabilitasyonunda farklı cerrahi yöntemler kullanmışlar (intrasinüs ve ekstramaksiller) ve çiğneme kuvvetleri altında oluşan stresleri değerlendirmişlerdir. Çıkan sonuçlar değerlendirildiğinde ekstramaksiller ve intrasinüs yöntemi arasında büyük bir farkın görülmediğini rapor etmişlerdir (194).

Aparicio ve arkadaşları (195), 150 zigomatik implantı ekstrasinüs tekniği ile uyguladıkları çalışmada; başarı oranını %97 olduğunu bildirmişlerdir. Operasyon sonrası 1 yıllık süreçte hastaların %80'lik kısmında memnuniyet devam etmektedir (195).

Stella ve Warner (101) tarafından 2000 yılında tanımlanan sinüs slot tekniğinde, implant baş kısımları intrasinüs yöntemine oranla daha çok kret tepesinde konumlanır. Böylece daha küçük bir protez ile rehabilitasyon tamamlanır. Ayrıca fonasyon da çok etkilenmemiş olur. Maksiller sinüs içerisinden ilerlenmediği için de sinüzit gibi diğer komplikasyonların da önüne geçilebilir (101).

Freedman ve arkadaşları (196) alveol kemik destekli ve desteksiz 2 model oluşturup ekstrasinüs yöntemiyle zigoma implantlarını 2015 yılında uygulamışlardır.

SESA çalışmalarında, modellere vertikal ve lateral olarak 50 N, 150 N ve 300N ve 600 N' luk kuvvetler uygulamışlar ve çıkan sonuçları karşılaştırmışlardır. Sonuç olarak modellerde oluşan stres ile uygulanan kuvvetin doğru orantılı olduğunu ve alveolar kemik desteği olan modellerde kuvvetin daha homojen dağıldığını rapor etmişlerdir (196).

Migliorança ve arkadaşları (190) ise yaptıkları araştırmalarında, 21 hastaya 40 tane ekstrasinüs olarak zigomatik implant ve 74 tane de konvansiyonel dental implant uygulamış ve 8 yıllık takiplerini yapmışlardır. Bu takip sonrası başarı oranlarını zigomatik implantlar için %97,5, konvansiyonel implantlar için ise %95,9 olarak bulmuşlardır. Bütün bu sonuçlar ışığında ekstrasinüs yerleşimle uygulanan zigomatik implantların daha kabul edilebilir olduğunu ve ekstrasinüs yönteminin başarılı bir yöntem olduğunu bildirilmiştir (190).

Wen ve arkadaşları (192) 2014 yılındaki çalışamalarında Brånemark tekniği, ekstrasinüs ve ekstramaksiller tekniklerini kullanarak sonlu eleman stres analizi yapmışlardır. Çalışmanın sonuçlarını değerlendirdiklerinde ekstrasinüs yöntemini, diğerlerinden üstün bulmuşlar (192).

Bu araştırmalar doğrultusunda zigomatik implantların cerrahi uygulama prosedürlerinde birbirine göre başarılı, başarısız ve anlamlı bir farkın olmadığı çalışmalar olduğundan, çalışmamızda zigomatik implantların intrasinüs ve ekstrasinüs cerrahi uygulama yöntemlerinin kıyaslanması amaçlandı.

Sonlu eleman stres analizleri (SESA) ilk olarak 1960'lı yıllarda uzay ve havacılık çalışmalarında ve endüstriyel alanda kullanılmıştır. SESA daha çok mühendislik alanında tercih edilse de girişimsel bir araştırma olmamasından kaynaklı tıp alanlarında da çokça kullanılmıştır (167).

Sonlu eleman stres analizleri, dental implantlar üzerinde 1976'da Weinstein ve arkadaşları tarafından kullanmışlardır (167). Sonlu elemanlar stres analizleri sayesinde implantlarla kemik yüzeyleri arasında oluşan stres dağılımları değerlendirilebilir (167). Dental anlamda kemik mekanik olarak karmaşık bir yapıya sahiptir. Sonlu eleman analizlerinin sonuçlarının doğruluğu bazı varsayımlardan etkilenir. Kullanılacak malzemelerin özellikleri, kemik ve implant yüzeylerin ayrıntılı geometrisi sınır şartları bunlardan bazılarıdır (197).

Sonlu eleman stres analizleri, gerçek modelin dijital olarak taranması veya bilgisayarlı tomografi görüntüleri yardımıyla oluşturulan hassas geometrik modellerle yapılır. Benzer sonlu eleman stres analizi çalışmalarında bilgisayarlı tomografi yardımıyla modelleme yapılmıştır (198,199).

SESA çalışmalarının dental implantolojideki güvenilirliğini test etmek amacıyla Baiamonte ve ark. (6) tarafından çalışmalar yapılmıştır. Baiamonte ve arkadaşlarının yaptıkları bu çalışmada, maymun mandibulasına yerleştirilen implantların stres değerleri hem in vitro hem de sonlu eleman stres analizi ile incelenmiştir. Sonuçlar değerlendirildiğinde 2 şekilde elde edilen sonuçlar birbiriyle örtüşmüştür. Bütün bunlara dayanılarak sonlu elemanlar stres analizi yönteminin dental implantoloji alanında güvenle uygulanabileceği sonucu çıkarılmıştır (6).

Sonlu elemanlar stres analizleri detaylı bir inceleme vermediği için ilk zamanlarda 2 boyutlu yapılsa da sonraki yıllarda artık 3 boyutlu olarak yapılmaktadır (200) .

Meijer ve ark. (201), yaptıkları çalışmanın sonuçlarına dayanarak iki boyutlu sonlu eleman analizi kullanıldığında süre olarak hızlanılsa da detay olarak negatif yönleri olduğu için 3 boyutlu analizlerin daha kullanışlı olduğunu belirtmişlerdir (201).

Literatür taramalarına dayanılarak, bizim de yapmış olduğumuz çalışmada implantların, kemik yapılarının dental ve zigomatik implantların üzerinde ve çevresindeki kemikte meydana gelen streslerin gerçeğe daha yakın sonuçlarla elde edilebilmesi amaçlandığından dolayı 3 boyutlu sonlu eleman analiz yöntemi kullanılmıştır. Üç boyutlu model, atrofik dişsiz maksillaya sahip olan bir hastanın tomografi görüntülerini kullanarak elde edilmiştir. İmplant yüzeylerinde ve çevre kemik dokularda, uygulanan kuvvetlerin oluşturduğu stres miktarları ve stres alanlarının incelenmeleri SESA kullanılarak yapılmıştır.

Sonlu eleman modellemelerinde genellikle materyaller homojen, izotropik ve lineer elastik olarak kabul edilir (167,198,202,203). Ancak doğal kemik non-homojen ve an-izotrofik özelliktedir. Biz de çalışmamızda doğala en yakın modellemeyi yapmak için HU değerlerini esas aldık. Kemiğin materyal özelliklerinin bu şekilde tanımlanması gerçeğe daha yakın, varsayımları azaltan bir model elde edilmesini sağladı. Sonuç olarak non-homojen ve an-izotrofik modeller elde edildi. Bu nedenle

bizim çalışmamızda da diğer çalışmalarda en çok kullanılan Poisson oranı ve elastic modülü kullanılmıştır (204–206).

Sonlu elemanlar stres analizleriyle yapılan çalışmalarda modellemeler anatomik yapıya ne kadar uygun yapılırsa sonuçlar o kadar başarılı olmaktadır. Başarılı bir modelleme için düğüm ve elman sayılarının oldukça fazla olması gerekir (207). Bizim çalışmamızda kullandığımız ortalama düğüm sayısı 409.869 ; eleman sayısı ise 2.079.001 dir. Yapmış olduğumuz çalışmadaki düğüm sayılarının yüksek olmasından dolayı başarılı sonuçlara ulaşılacağı düşünülmektedir.

Literatürde dental ve zigomatik implantla ilgili SESA çalışmalarında, kemik-implant bağlantısı % 100 osseointegre kabul edilmiştir. Bu durumdan dolayı yapmış olduğumuz çalışmadaki değerlerin gerçek dokulara göre farklılık gösterebilmesi normal olarak kabul edilmiştir. Bu da en önemli kısıtlamaların başında gelmektedir. Bizim çalışmamızda da implantlar % 100 osseointegre kabul edilmiştir. Ancak hücresel düzeyde kemik-implant bağlantısının % 100 teması mümkün değildir (167).

Sonlu elemanlar stres analizlerinde implant çalışmaları yapılırken tüm yönlerden gelen kuvvetler değerlendirilmelidir. Bu durum, sonuçların doğruluğuna önemli ölçüde katkı sağlayacaktır (167). Birçok çalışmada gerçeğe en yakın modellemelerin oblik kuvvetler olmadan yapılamayacağı yönündedir. Birçok çalışmada aşırı derece uygulanan horizontal kuvvetlerin çok zararlı olduğu, mümkün olduğunca bu kuvvetlerden kaçınılması gerektiği vurgulanmıştır.

Çiğneme esnasında oluşan kuvvetlerin büyüklükleri yaş, cinsiyet, kuvvetin geldiği bölge gibi faktörlere bağlı değişebilmektedir (208). Yapılan çalışmalarda görülen en büyük ısırma kuvveti 443 N olarak belirlenmiştir (209).

Sternet ve arkadaşları (210) dental implantlar ile rehabilite edilen parsiyel dişsiz hastalarda 5 numaralı dişlerde okluzal kuvvetlerin 210-400 N arasında; 7 numaralı dişlerde okluzal kuvvetlerin ise 130-395 N arasında değiştiğini bildirmişlerdir (210).

Tsutomu Sugiura ve ark. (211) in vitro deney ve sonlu eleman analiziyle yaptıkları çalışamada abutmentin tepesine 200 N'luk vertikal ve oblik (45°lik açı) kuvvetler uygulamışlardır (211).

Erika O. Almeida ve ark. (212) atrofik maksillada sabit protezi destekleyen açılı ve kısa implantlar üzerine yaptıkları sonlu elemanlar analizi çalışmasında 1.

molar diş bölgesine vertikal ve oblik (45°) (bukkal-lingual) yönde uygulanan iki taraflı 150 N yükler altında sayısal simülasyon gerçekleştirmişlerdir (212).

Literatürde yapılan çalışmalarda uygulanan kuvvetin büyüklüğü konusunda çeşitli değerler görülmektedir. Uygulanan bu kuvvetler yapılan çalışmalarda stres değerleri arasında fark yaratsa da aslında uygulanan kuvvetlerle orantılı olarak değişmektedir.

Bu bilgiler doğrultusunda oluşturduğumuz modellere 4 ve 6 numaralı dişler bölgesinden santral fossadan 150 N'luk vertikal ve tüberkül tepe noktalarından 150 N'luk oblik kuvvet uygulandı. Yüklemeler sonucunda implant yüzeylerinde oluşan Von mises stres değerleriyle; alveolar kemikte ve zigomatik kemikte oluşan maksimum ve minimum stres değerleri değerlendirildi. Planlama yapacağımız farklı vakalarda ideale en yakın planlamayı yapmak için gruplar arasında oluşan stres değerleri karşılaştırıldı.

Modeller içerisinde ölçülen stres değerleri birbirinden farklılık gösterebilir. Ancak bizim için önem arz eden stres değerleri sıkışma ve gerilme streslerinin en yüksek olduğu değerlerdir. Çünkü artan kuvvetlerle rezorpsiyonun veya kırılmanın görülebileceği yerler bu kuvvetlerin oluştuğu bölgelerdir. Bizim çalışmamızda da bu bölgelerde oluşan en yüksek stres değerleri kıyaslandı.

Romeed ve arkadaşları (213) 2015 yılında baş ve boyun kanseri sonucu maksillektomi yapılan hastalarda çalışmalarda bulunmuşlardır. Romeed ve arkadaşları ekstrasinüs tekniği kullanarak 4 adet zigomatik implant uyguladıkları çenelere vertikal ve oblik olarak 150 N kuvvet altında oluşan stres değerlerini birbiriyle karşılaştırmışlardır. Bu karşılaştırma sonucunda vertikal kuvvetlerin oblik kuvvetlere oranla daha az stres oluşturduklarını bildirmişlerdir (213).

Bizim çalışmamızda da oblik ve vertikal kuvvetlere göre modeller kıyaslandığında; en az stresin vertikal kuvvetler altında oluştuğu gözlemlendi. Bukkal ve palatinal yönlerden uygulanan kuvvetlerden ise palatinal yönden gelen kuvvetler altında kortikal kemik zigomatik kemik ve implant yüzeylerinde oluşan stresin daha fazla oluştuğu sonucuna varıldı.

Palatinal yönden uygulanan kuvvetlerin tüm modellerimizde en fazla stres oluşturan kuvvet olduğu tespit edildi. M5 ve M6 modelleri dışında en düşük stresin vertikal kuvvetler sonucu oluştuğu; M5 ve M6 modellerinde ise en düşük stres bukkal

kuvvet sonucu oluştuğu sonucuna ulaşıldı. Modellerimizde implantlar üzerinde oluşan von mises stres değerlerinin büyükten küçüğe sıralaması M2>M4>M3>M1>M6>M5' tir.

Vertikal kuvvetler baz alındığında 2 zigoma implantı ve 4 konvansiyonel dental implant ile oluşturulan model 5 ve model 6 da en düşük stres değerleri bulunmuştur. İmplant planlamaları değişmeden zigoma implantlarının yerleştirme şeklini değiştirerek elde edilen modeller kendi içinde kıyaslandığında quad zigoma kullanılan modelde zigoma implantları ekstrasinüs yöntemiyle yerleştirilen Model 2'de; intrasinüs yöntemiyle yerleştirilen Model 1'e göre daha fazla stres oluştuğu görülmüştür. Dual zigoma ve 2 konvansiyonel dental implantla oluşturulan modelde de zigoma implantlarının ekstrasinüs yöntemiyle yerleştirilmesiyle oluşturulan Model 4'te intrasinüs yöntemiyle oluşturulan Model 3'e göre daha fazla stres oluştuğu görülmüştür. Fakat dual zigoma ve 4 konvansiyonel dental implant ile oluşturulan modellerde ise zigoma implantlarının intrasinüs yöntemiyle yerleştirildiği Model 5'te ekstrasinüs yöntemiyle yerleştirilen Model 6'ya göre daha fazla stres oluşmuştur.

Ishak ve arkadaşları (214) yaptıkları SESA çalışmalarında, zigoma implantlarına ilave olarak farklı sayıda konvansiyonel implant yerleştirerek stabilitelerini değerlendirmeyi amaçlamışlardır. Çalışmacılar 3 model oluşturmuşlardır. 1. Modelde sadece zigoma implantı 2. Modelde zigomatik implanta ek dental implant, 3. Modelde ise zigoma implantına ek 2 dental implant kullanılmıştır. Sonuçları incelediklerinde; en başarılı sonuçların zigomatik implantlara ilave dental implant kullanıldığında alındığı savunulmuştur (214).

Benzer şekilde Ujigawa ve arkadaşları (165) da 2007 yılında yaptıkları SESA çalışmalarında, zigomatik implantların kemik yapılarda oluşturduğu stres dağılımlarını incelemişlerdir. Çalışmacılar 1. Modelde sadece zigoma implantı, 2. Modelde de zigomatik implantlara ilave olarak 2 tane dental implant olacak şekilde 2 farklı model elde etmişler ve zigomatik implantları da her iki modelde intrasinüs teknikle yerleştirmişlerdir. Sonuçları değerlendirdiklerinde ilave kullanılan dental implantların, zigomatik kemikte oluşan stresleri önemli ölçüde azalttığını bildirmişlerdir (165). Bizim çalışmamızda da literatürdeki çalışmalara paralel olarak planlamada implant sayısının artmasının stres değerlerinde bariz düşüşe sebep olduğu sonucuna ulaşılmıştır.

Wen ve arkadaşları (192) yapmış oldukları çalışmalarında, çiğneme kuvvetlerini çoğunlukla zigomatik kemiğin taşıdığını bildirmişlerdir. Elde edilen sonuçları değerlendirdiklerinde en yüksek Von Mises stres değerlerini implantın boyun bölgesi ve koronal kısmında gördüklerini belirtmişlerdir (192). Çalışma sonuçlarımıza bakıldığında benzer şekilde Von mises stres değerlerinin en fazla implantların boyun bölgesinde olduğu, kemikteki stres değerlerinin ise en fazla maksilla kortikal kemikte olduğu sonucuna ulaşılmıştır.

Ishak ve arkadaşları (194) SESA çalışmalarında, atrofik maksillaya ekstramaksiller ve intrasinüs yöntemi kullanarak zigoma implantları uygulamışlardır. SESA ile çiğneme kuvvetlerinde stres değerlerini incelemişlerdir. Ancak 2 yöntem arasında büyük bir fark görülmemekle beraber intrasinüs yönteminde oluşan stresin ekstramaksiller yönteme göre daha az olduğunu bildirmişlerdir (194).

Jain ve arkadaşları 2022 yılında yaptıkları çalışmada aşırı atrofiye maksillası olan 14 hastadan 7 tanesine intrasinüs yöntemiyle, 7 tanesine de ekstrasinüs yöntemiyle zigomatik implant tedavisi uygulamışlardır. Hastaların operasyon sonrası ağrı, şişlik, süpürasyon, maksiller sinüs opasifikasyonunun nispeten daha az olması nedeniyle ekstra sinüs yaklaşımının intra sinüs yaklaşımına göre üstün olduğu sonucuna varmışlardır. Ancak biyomekanik açıdan, zigomatik implant yerleştirmede her iki yaklaşım için bir sonlu eleman stres analizi araştırması yapılmasını tavsiye etmişlerdir (215).

Dişsiz atrofiye maksilla rehabilitasyonu yapılacak durumlarda hastanın anatomik yapıları (kemik kalınlığı, sinüs konkavitesi, zigomatik kemiğin konumu) seçeceğimiz model konusunda kısıtlayıcı olabilir. Ancak anatomik kısıtlamanın olmadığı vakaları planlarken yaptığımız çalışmada bulduğumuz Von Mises değerlerine göre önereceğimiz modelleme dual zigomatik implantlara ek 4 tane konvansiyonel implant kullanılan; zigomatik implantların da ekstrasinüs yöntemiyle yerleştirildiği Model 6'dır. Model 5'te de diğer modellere göre düşük stres değerleri gözlendiği için 2. Seçenek olarak değerlendirilebilir. Quad zigomatik implantlarla elde edilen model ve dual zigomatik implantlara ek olarak 2 konvansiyonel dental implant yapılan model kıyaslandığında aralarında anlamlı fark bulunamamıştır. Ancak her iki planlamada da implantların intrasinüs yöntemiyle yerleştirildiği Model 2 ve Model 4'te daha fazla stres oluşmuştur. Bu 2 planlamadan birisi seçilecekse önereceğimiz

modeller, zigomatik implantların intrasinüs yöntemiyle yerleştirildiği Model 1 ve Model 3'tür.

6. SONUÇ VE ÖNERİLER

1. Zigomatik implantlar ve konvansiyonel dental implantlar değerlendirildiğinde Von Mises stres değerlerinin en yüksek çıktığı bölgeler implantların boyun bölgeleri olmuştur.
2. Zigomatik kemikte oluşan stres değerleri maksiller alveolar kemikte oluşan stres değerlerinden daima daha az bulunmuştur.
3. Maksiller alveolar kemikteki stres değerlerini kendi aralarında karşılaştırıldığında spongiöz kemikte oluşan stres değerlerinin kortikal kemikte oluşan stres değerlerine göre daha az oluştuğu bulunmuştur.
4. Her modelde von Mises stres dağılımlarına bakıldığında, farklı değerler ölçülmüş olsa da maksimum streslerin oluştuğu bölgeler modellerde benzerlik göstermiştir.
5. İmplant sayısı arttırıldığında implant yüzeylerinde görülen Von Mises stres değerlerinin ve kemikteki çekme ve basma streslerinin azaldığı görülmüştür.
6. Modellere uygulanan oblik kuvvetler, vertikal kuvvetlere göre kortikal kemikte ve implant yüzeylerinde daha fazla stres yaratmıştır.
7. Oblik kuvvetler kendi arasında bukkal ve palatinal yön olarak değerlendirildiğinde palatinal kuvvetlerin bukkal kuvvetlere göre implant yüzeyleri ve kortikal kemikte daha fazla stres oluşturduğu görülmüştür.
8. Zigomatik implantların ekstrasinüs veya intrasinüs olarak yerleştirilmiş olması tüm modellerde benzer sonuçlar vermemiştir. Quad zigoma yerleştirilen modelde ve dual zigoma implantlarına ek olarak 2 tane konvansiyonel dental implant yerleştirilen modelde intrasinüs yönteminin Von mises stresleri ve kemikteki basma ve çekme stresleri değerlendirildiğinde daha avantajlı olduğu görülmüştür. Fakat dual zigoma implantlarına ek 4 tane konvansiyonel dental implant yerleştirilen modelde ekstrasinüs yöntemi daha avantajlı olduğu bulunmuştur.

7. KAYNAKLAR

1. Flapless surgery and its effect on dental implant outcomes.
2. Gongloff, R. K., M. Cole, W. Whitlow and P. Boyne (1986). “Titanium mesh and particulate cancellous bone and marrow grafts to augment the maxillary alveolar ridge.” International journal of oral and maxillofacial surgery 15(3): 263-268.
3. Boyes-Varley, J. G., D. G. Howes, J. F. Lownie and G. A. Blackbeard (2003). “Surgical modifications to the Brånemark zygomaticus protocol in the treatment of the severely resorbed maxilla: a clinical report.” International Journal of Oral & Maxillofacial Implants 18(2).
4. Weischer, T., D. Schettler and C. Mohr (1997). “Titanium implants in the zygoma as retaining elements after hemimaxillectomy.” International Journal of Oral & Maxillofacial Implants 12(2).
5. YAMAN 1995, Fischer, Weber et al. Wen, H., W. Guo, R. Liang, L. Xiang, G. Long, T. Wang, M. Deng and W. Tian (2014). “Finite element analysis of three zygomatic implant techniques for the severely atrophic edentulous maxilla.” The Journal of prosthetic dentistry 111(3): 203-215.
6. Baiamonte, T., Abbate, M. F., Pizzarello, F., Lozada, J., James, R. (1996). The experimental verification of the efficacy of finite element modeling to dental implant systems. The Journal of Oral Implantology, 22(2), 104-110.
7. Akça, K., M. C. Çehreli and H. İplikçioğlu (2002). “A comparison of three-dimensional finite element stress analysis with in vitro strain gauge measurements on dental implants.” International Journal of Prosthodontics 15(2).
8. Hagel-Bradway S, Dziak R. Regulation of bone cell metabolism. J Oral Pathol Med 1989; 18 (6) : 344-351.
9. Veis A. Mineral-matrix interactions in bone and dentin. J Bone Miner Res 1993; 8: 493-497.
10. Schwartz Z, Goultschin J, Dean DD, Boyan BD. Mechanisms of alveolar bone destruction in periodontitis. Periodontol 2000 1997; 14: 158-172.
11. Mundy GR. Bone remodeling and Its Disorders: Martin Dunits,1999, 1-11.
12. Akay M. T., Genel Histoloji, Beşinci Baskı, Palme Yayıncılık,Ankara, 2001.

13. Sodek J, Kee MC. Molecular and cellular biology of alveolar bone. Periodontology 2000 2000; 24: 99- 126.
14. Arıcı K, Elhan A. Anatomi Cilt 1. 4th ed. Ankara: Güneş Kitabevi; 2006.
15. Parfitt GJ. An investigation of the normal variations in alveolar bone trabeculation. Oral Surgery, Oral Med Oral Pathol. 1962; 15(12): 1453-1463. doi: 10.1016/0030- 4220(62)90409-7.
16. Orban B. Oral Histology and Embryology. 3rd ed. St. Louis: Mosby; 1953.
17. Friberg B, Jemt T, Lekholm U. Early failures in 4,641 consecutively placed Brånemark dental implants: a study from stage 1 surgery to the connection of completed prostheses. Int J Oral Maxillofac Implants. 1991; 6(2): 142-146. .
18. LI L, Chercheve R. Theories and Techniques of Oral Implantology. 1st ed. St. Louis: Mosby; 1970.
19. Lekholm U, Zarb G. Patient selection and preparation. In: Tissue Integrated 113 Prostheses: Osseointegration in Clinical Dentistry. Chicago: Quintessence Pub. Co; 1985.
20. Schnitman PA, Rubenstein JE, Whörle PS, DaSilva JD, Koch GG. Implants for partial edentulism. J Dent Educ. 1988; 52(12): 725-736.
21. Johns RB, Jemt T, Heath MR, et al. A multicenter study of overdentures supported by Brånemark implants. Int J Oral Maxillofac Implants. 1992; 7(4): 513-522.
22. Engquist B, Bergendal T, Kallus T, Linden U. A retrospective multicenter evaluation of osseointegrated implants supporting overdentures. Int J Oral Maxillofac Implants. 1988; 3(2): 129-134.
23. Misch E CAH. Contemporary Implant Dentistry. 3rd ed. Mosby; 2008. doi: 10.1017/CBO9781107415324.004.
24. Misch C. Bone Character: second vital implant criterion. Dent Today. 1988; 7: 39- 40.
25. Misch CE. Density of bone: effect on treatment plans, surgical approach, healing, and progressive boen loading. Int J Oral Implantol. 1990; 6(2): 23-31. .
26. Misch C. Progressive Bone Loading. Dent Today. 1995; 12: 80-83.

27. Trisi P, Rao W. Bone classification: clinical-histomorphometric comparison. Clin Oral Implants Res. 1999; 10(1): 1-7.
28. Herrmann I, Lekholm U, Holm S, Kultje C. Evaluation of patient and implant characteristics as potential prognostic factors for oral implant failures. Int J Oral Maxillofac Implants. 20(2): 220-230. .
29. Cann C. Quantitative CT for determination of bone mineral density: a review. Radiology. 1988; 166: 509-522.
30. Kircos L, Misch C. Diagnostic Imaging and Techniques. In: Contemporary Implant Dentistry. 2nd ed. St. Louis: Mosby; 1999.
31. Norton MR, Gamble C. Bone classification: an objective scale of bone density using the computerized tomography scan. Clin Oral Implants Res. 2001; 12(1): 79-84.
32. Ikumi N, Tsutsumi S. Assessment of correlation between computerized tomography values of the bone and cutting torque values at implant placement: a clinical study. Int J Oral Maxillofac Implants. 20(2): 253-260. .
33. Homolka P, Beer A, Birkfellner W, et al. Bone Mineral Density Measurement with Dental Quantitative CT Prior to Dental Implant Placement in Cadaver Mandibles: Pilot Study. Radiology. 2002; 224(1): 247-252. doi: 10.1148/radiol.2241010948.
34. Goodacre CJ, Bernal G, Rungcharassaeng K, Kan JY. Clinical complications with implants and implant prostheses. J Prosthet Dent. 2003; 90(2): 121-132. doi: 10.1016/S0022-3913(03)00212-9.
35. Cawood J, Stoelinga P, Blackburn T. The evolution of preimplant surgery from preprosthetic surgery. Int J Oral Maxillofac Surg. 2007;36:377–85.
36. Cunningham L. Management of Maxillary Fractures. In: Peterson's Principles of Oral and Maxillofacial Surgery. 3rd ed. Connecticut: People's medical publishing house; 2012: 455-465.
37. Williams P, Bannister L, Berry M. Gray's Anatomy: The Anatomical Basis of Medicine and Surgery. New York: Churchill Livingston; 1995.
38. Amedee R. Anatomy, physiology and evalution of the paranasal sinuses. In: Ballenger JJed. Diseases of the nose, throat, ear, head and neck. 14th ed. Pennsylvania: Lea and Febiger; 1991. 168-183 p.

39. Miles T. Physiology of the nose, paranasal sinuses and nasopharynx. In: Lippincott Company. Philadelphia; 1998. p. 1–75.
40. Graney O, Rice D. Anatomy. In Cummings (ed.). Otolaryngology- Head and Neck Surgery. 2nd ed. Baltimore, Mosby Year Book; 1993. 901-906 p.
41. Enlow D. Handbook of Facial Growth. 2nd ed. Philadelphia, PA: WB Saunders; 1982.
42. Chen, S., Buser, D., Wismeijer, D., Vol, I. T. G. (2011). Sinus Floor Elevation: Prodcedures. Hanover Park, IL: Quintessence Publishing.
43. Yildirim M, Spiekermann H, Handt S, Edelhoff D. Maxillary sinus augmentation with the xenograft Bio-Oss and autogenous intraoral bone for qualitative improvement of the implant site: a histologic and histomorphometric clinical study in humans. Int J Oral Maxillofac Implants. 16(1): 23-33.
44. Watzek, G. , C. W. Ulm , and R. Haas . Anatomic and physiologic fundamentals of sinus floor augmentation. In: Jensen OT, ed. The Sinus Bone Graft. Chicago, Ill: Quintessence; 1999: 31–47.
45. Gerçeker, M. (2014). Kulak Burun Boğaz Hastalıkları ve Baş Boyun Cerrahisi. Ankara: Nobel Tıp Kitabevi.
46. Ellis E. Fractures of the Zygomatic Complex and Arch. In: Oral and Maxillofacial Trauma. 4th ed. Elsevier Inc.; 2013. 354-365 p.
47. Bron A, Tripathi R, Tripathi B. Wolff's Anatomy of the Eye and Orbit. 8th ed. Philadelphia: Lippincott Williams & Wilkins; 1997.
48. Dutton J. Atlas of Clinical and Surgical Orbital Anatomy. Philadelphia, W.B.: Saunders Co; 1994.
49. Lang J. Clinical Anatomy of the Nose, Nasal Cavity, and Paranasal Sinuses. NY: Thieme Medical Publishers; 1989.
50. Khalifa AK, Wada M, Ikebe K, Maeda Y. To what extent residual alveolar ridge can be preserved by implant? A systematic review. Int J Implant Dent. 2016; 2(1): 22. doi: 10.1186/s40729-016-0057-z.
51. Misch CE. Dental Implant Prosthetics. 2nd ed. St. Louis: Elsevier Mosby; 2005.
52. Atwood DA. Reduction of residual ridges: a major oral disease entity. J Prosthet Dent. 1971; 26(3): 266-279. .

53. Parr G. Tissue-integrated prostheses: Osseointegration in clinical dentistry: PerIngvar Branemark, MD, Ph. D., George A. Zarb, DSS, MS, FRCD (C), and Thomas. 1985.
54. Stearns J, Fonseca R, Saker M. Revascularization and healing of orthognathic surgical procedures. In: Oral and Maxillofacial Surgery. Philedelphia: Saunders; 2000.
55. Jensen, O.T., (1994). Guided Bone Regeneration in İmplant Dentistry. Guided Bone Graft Augmentation. Chicago: Quintessence, 235-264.
56. Albrektsson, T., Wennerberg, A. (2005). The impact of oral implants-past and future, 1966-2042. Journal of the Canadian Dental Association, 71(5), 327.
57. Peterson L.J., E.E., Hupp J.R., Tucker M.R., (2004). Principles of Oral and Maxillofacial Surgery (Vol. 2nd ed.). Amsterdam: Mosby.
58. Küçükkurt, S. (2014). Dental İmplant Uygulaması Amacıyla İhtiyaç Duyulan Sinüs Tabanı Yükseltme İşlemi ve Alternatif Tedavi Seçeneklerinin Sonlu Elemanlar Analiz Yöntemi İle Karşılaştırılması. Doktora Tezi, Gazi Üniversitesi Diş Hekimliği Fakültesi, Ankara.
59. Randolf R. Resnik (2020). Misch's Contemporary Implant Dentistry, Fourth Mosby Elsevier.
60. Renouard F, Nguyen-Gauffre MA (1997). [Implants and orthodontics]. L' Orthodontie francaise 68: 161–70.
61. Gotfredsen, K., Karlsson, U. (2001). A prospective 5-year study of fixed partial prostheses supported by implants with machined and TiO2-blasted surface. Journal of Prosthodontics, 10(1), 2-7.
62. Steinemann, SG. (1998). Titanium-The Material of Choice? Journal of Periodontology 2000, 17(1), 7-21.
63. Newman, M., Takei, H., Klokkevold P., Carranza, F. (2014). Carranza's Clinical Periodontology. Amsterdam: Elsevier. Chapter 73.
64. Türker, M., Yücetaş, Ş. (2004). Ağız, Diş, Çene Hastalıkları ve Cerrahisi. Ankara: Özyurt Yayınları, 368-369.
65. Carlsson, L., et al. (1986). Osseointegration of titanium implants. Acta Orthop Scand,. 57(4), 285-9.
66. Schenk, R.K, Buser, D. (1998). Osseointegration: a reality. Periodontol 2000,

17, 22- 35.

67. Atak, V. (2018). Rezorbe Olmuş Tam Dişsiz Üst Çenenin Farklı Açı ve Konumda İmplant Uygulamaları İle Alternatif Tedavi Seçeneklerinin Sonlu Elemanlar Analiz Yöntemi İle Karşılaştırılması. Doktora Tezi, Gazi Üniversitesi Diş Hekimliği Fakültesi, Ankara.
68. Lum LB, Osier JF. Load transfer from endosteal implants to supporting bone: an analysis using statics. Part one: Horizontal loading. J Oral Implantol. 1992; 18(4): 343-348.
69. Minsk L, Polson AM, Weisgold A, et al. Outcome failures of endosseous implants 118 from a clinical training center. Compend Contin Educ Dent. 1996; 17(9): 848-50.
70. Winkler S, Morris HF, Ochi S. Implant Survival to 36 Months as Related to Length and Diameter. Ann Periodontol. 2000; 5(1): 22-31. doi: 10.1902/annals.2000.5.1.22.
71. Weng D, Jacobson Z, Tarnow D, et al. A prospective multicenter clinical trial of 3i machined-surface implants: results after 6 years of follow-up. Int J Oral Maxillofac Implants. 18(3): 417-423.
72. Degidi M, Piattelli A, Iezzi G, Carinci F. Immediately loaded short implants: analysis of a case series of 133 implants. Quintessence Int. 2007; 38(3): 193-201.
73. Collaert B, De Bruyn H. Immediate functional loading of TiOblast dental implants in full-arch edentulous maxillae: a 3-year prospective study. Clin Oral Implants Res. 2008; 19(12): 1254-1260. doi: 10.1111/j.1600-0501.2008.01586.x.
74. Brånemark P-I, Gröndahl K, Ohrnell L-O, et al. Zygoma fixture in the management of advanced atrophy of the maxilla: technique and long-term results. Scand J Plast Reconstr Surg hand Surg. 2004; 38(2): 70-85.
75. Balshi TJ, Wolfinger GJ, Balshi SF. Analysis of 356 pterygomaxillary implants in edentulous arches for fixed prosthesis anchorage. Int J Oral Maxillofac Implants. 14(3): 398-406.
76. Krekmanov L, Kahn M, Rangert B, Lindström H. Tilting of posterior mandibular and maxillary implants for improved prosthesis support. Int J Oral

Maxillofac Implants. 15(3): 405-414.

77. Maló P, Rangert B, Nobre M. All-on-4 immediate-function concept with Brånemark System implants for completely edentulous maxillae: a 1-year retrospective clinical 119 study. Clin Implant Dent Relat Res. 2005; 7 Suppl 1: 88-94. doi: 10.1111/j.1708- 8208.2003.tb00010.x.

78. Menini M, Signori A, Tealdo T, et al. Tilted Implants in the Immediate Loading Rehabilitation of the Maxilla: A Systematic Review. J Dent Res. 2012; 91(9): 821- 827. doi: 10.1177/0022034512455802.

79. Aparicio C, Perales P, Rangert B. Tilted implants as an alternative to maxillary sinus grafting: a clinical, radiologic, and periotest study. Clin Implant Dent Relat Res. 2001; 3(1): 39-49.

80. Brånemark P. Advanced Osseointegration Surgery. Applications in the Maxillofacial Region. 3rd ed. Chicago: Quintessence Pub. Co; 1992.

81. Bahat O. Osseointegrated implants in the maxillary tuberosity: report on 45 consecutive patients. Int J Oral Maxillofac Implants. 1992; 7(4): 459-467.

82. Valerón JF, Valerón PF. Long-term results in placement of screw-type implants in the pterygomaxillary-pyramidal region. Int J Oral Maxillofac Implants. 22(2): 195- 200.

83. Candel E, Peñarrocha D, Peñarrocha M. Rehabilitation of the Atrophic Posterior Maxilla With Pterygoid Implants: A Review. J Oral Implantol. 2012; 38(S1): 461- 466. doi:10.1563/AAID-JOI-D-10-00200.

84. Bidra AS, Huynh-Ba G. Implants in the pterygoid region: A systematic review of the literature. Int J Oral Maxillofac Surg. 2011; 40(8): 773-781. doi: 10.1016/j.ijom.2011.04.007.

85. Malevez, C., P. Daelemans, P. Adriaenssens and F. Durdu (2003). “Use of zygomatic implants to deal with resorbed posterior maxillae.” Periodontology 2000 33(1): 82-89.

86. Kaman S. Sinüs Ogmentasyonlu Ve Ogmentasyon Olmadan Uygulanan Zigomatik İmplantlarin Mastikatör Stresler Karşısındaki Kuvvet Analizi. Kırıkkale Üniversitesi Sağlık Bilimleri Enstitüsü,Doktora Tezi; 2015.

87. https://www.nobelbiocare.com/en-int/nobelpro-line.

88. https://implance.com/urunler/implant/zygoma-implant/.

89. Gomez E, Gonzalez T, Arias J, Lasaletta L. Three-dimensional reconstruction after removal of zygomatic intraosseous hemangioma. Oral Maxillofac Surg. 2008; 12(3): 159-162. doi: 10.1007/s10006-008-0115-7.
90. Fernández H, Gómez-Delgado A, Trujillo-Saldarriaga S, Varón-Cardona D, Castro- Núñez J. Zygomatic Implants for the Management of the Severely Atrophied Maxilla: A Retrospective Analysis of 244 Implants. J Oral Maxillofac Surg. 2014; 72(5): 887-891. doi: 10.1016/j.joms.2013.12.029.
91. Corvello PC, Montagner A, Batista FC, Smidt R, Shinkai RS. Length of the drilling holes of zygomatic implants inserted with the standard technique or a revised method: A comparative study in dry skulls. J Cranio-Maxillofacial Surg. 2011; 120 39(2): 119-123. doi: 10.1016/j.jcms.2010.03.021.
92. Aparicio C. Zygomatic Implants: The Anatomy Guided Approach. Berlin: Quintessence Pub. Co; 2012.
93. Bedrossian E. Rehabilitation of the edentulous maxilla with the zygoma concept: a 7-year prospective study. Int J Oral Maxillofac Implants. 25(6): 1213-1221.
94. Aparicio, C. and D. C. Aparicio (2012). Zygomatic Implants: The Anatomy-guided Approach, Quintessence.
95. Petruson, B. (2004). “Sinuscopy in patients with titanium implants in the nose and sinuses.” Scandinavian Journal of Plastic and reconstructive Surgery and Hand surgery 38(2): 86-93.
96. Pham A, Abarca M, De Mey A, Malevez C. Rehabilitation of a patient with cleft lip and palate with an extremely edentulous atrophied posterior maxilla using zygomatic implants: case report. Cleft Palate Craniofac J. 2004;41:571–4.
97. Sartori E, Padovan L, de Mattias Sartori I, Ribeiro P, Souza, Gomes de Carvalho A, Goiato M. Evaluation of Satisfaction of Patients Rehabilitated With Zygomatic Fixtures. J Oral Maxillofac Surg. 2012;70(2):314–9.
98. Özçelik E. Ekstramaksiller ve intrasinüs yerleşimli zigomatik implantların biyomekanik tepkilerinin sonlu elamanlar analizi ile incelenmesi. Marmara Üniversitesi, Uzmanlık Tezi; 2018.
99. Fonseca RJ (2000). Oral and Maxillofacial Surgery; Volume 2 Orthognatic

Surgery. Elsevier Science 1st Ed. s:232-33.

100. Zygomatic Implants: A Boon For The Depleted Maxilla. Indian Journal of Dental Advancements. 2014 Oct 10;06(03).

101. Stella JP, Warner DDSMR, Warner S. Sinus Slot Technique for Simplification and Improved Orientation of Zygomaticus Dental Implants : A Technical Note. 2000: 889-893.

102. Singh S. Anatomy and cephalometric analysis with step by step description of le fort osteotomy(2018).

103. Brånemark System® Zygoma Kullanma Klavuzu.

104. Brånemark P-I, Gröndahl K, Worthington P. Osseointegration and Autogenous Onlay Bone Grafts : Reconstruction of the Edentulous Atrophic Maxilla. Quintessence Pub. Co; 2001.

105. Migliorança RM, Coppedê A, Dias Rezende RCL, de Mayo T. Restoration of the edentulous maxilla using extrasinus zygomatic implants combined with anterior conventional implants: a retrospective study. Int J Oral Maxillofac Implants. 26(3): 665-672.

106. Migliorança R, Sotto-Maior B, Senna P, Francischone C, Cury A. Immediate occlusal loading of extrasinus zygomatic implants: A prospective cohort study with a follow-up period of 8 years. Int J Oral Maxillofac Surg. 2012;41(9).

107. Maló P, de Araujo Nobre M, Lopes I. A new approach to rehabilitate the severely atrophic maxilla using extramaxillary anchored implants in immediate function: A pilot study. J Prosthet Dent. 2008; 100(5): 354-366. doi: 10.1016/S0022- 3913(08)60237-1.

108. Aparicio C, Alandez J. Zygomatic Implants : The Anatomy-Guided Approach. Quintessence Pub. Co; 2012.

109. Aparicio, C., C. Manresa, K. Francisco, P. Claros, J. Alández, O. González-Martín and T. Albrektsson (2014). “Zygomatic implants: indications, techniques and outcomes, and the zygomatic success code.” Periodontology 2000 66(1): 41-58.

110. Gosain, A. K., L. Song, C. C. Capel, M. A. Corrao and T.-H. Lim (1998). “Biomechanical and histologic alteration of facial recipient bone after reconstruction with autogenous bone grafts and alloplastic implants: a 1-year

study." Plastic and reconstructive surgery 101(6): 1561-1571.

111. Chow J, Wat P, Huı E, Lee P, Li W. (2010) A new method to eliminate the risk of maxillary sinusitis with zygomatic implants. Int J Oral Maxillofac Implants. Nov- Dec;25(6):1233-40.

112. Aparicio C, Ouazzanı W, Aparıcıo A, Fortes V, Muela R, Pascual A, Codesal M, Barluenga N, Manresa C,Franch M. (2010) Extrasinus zygomatic implants: three year experience from a new surgical approach for patients with pronounced buccal concavities in the edentulous maxilla. Clin Implant Dent Relat Res. Mar;12(1):55-61.

113. Aparicio C, Manresa C, Francisco K, Aparicio A, Nunes J, Claros P, et al. Zygomatic Implants Placed Using the Zygomatic Anatomy-Guided Approach versus the Classical Technique: A Proposed System to Report Rhinosinusitis Diagnosis. Clin Implant Dent Relat Res. 2014 Oct;16(5):627–42.

114. Chow J, Wat P, Huı E, Lee P, Li W. (2010) A new method to eliminate the risk of maxillary sinusitis with zygomatic implants. Int J Oral Maxillofac Implants. Nov- Dec;25(6):1233-40.

115. Vrielinck, L., C. Politis, S. Schepers, M. Pauwels and I. Naert (2003). "Image-based planning and clinical validation of zygoma and pterygoid implant placement in patients with severe bone atrophy using customized drill guides. Preliminary results from a prospective clinical follow-up study." International journal of oral and maxillofacial surgery 32(1): 7-14.

116. Kreissl ME, Heydecke G, Metzger MC, Schoen R. (2007) Zygoma implant-supported prosthetic rehabilitation after partial maxillectomy J Prosthet Dent. 2007 Mar;97(3):121-8.

117. Becktor, J. P., S. Isaksson, P. Abrahamsson and L. Sennerby (2005). "Evaluation of 31 zygomatic implants and 74 regular dental implants used in 16 patients for prosthetic reconstruction of the atrophic maxilla with cross-arch fixed bridges." Clinical implant dentistry and related research 7(3): 159-165.

118. Cawood, J. and R. Howell (1988). "A classification of the edentulous jaws." International journal of oral and maxillofacial surgery 17(4): 232-236.

119. Richardson, D. and J. Cawood (1991). "Anterior maxillary osteoplasty to broaden the narrow maxillary ridge." International journal of oral and

maxillofacial surgery 20(6): 342-348.

120. Cawood, J., P. Stoelinga and J. Brouns (1994). “Reconstruction of the severely resorbed (Class VI) maxilla: A two-step procedure.” International journal of oral and maxillofacial surgery 23(4): 219-225.

121. Tatum, J. H. (1986). “Maxillary and sinus implant reconstructions.” Dental Clinics of North America 30(2): 207-229.

122. Summers R. Conservative osteotomy technique with simultaneous implant insertion. Dental implantology update. 1996;7(7):49-53.

123. Boyne PJ, James RA. Grafting of the maxillary sinus floor with autogenous marrow and bone. J Oral Surg. 1980; 38(8): 613-616.

124. Van den Bergh J, ten Bruggenkate CM, Krekeler G, Tuinzing DB. Sinus floor elevation and grafting with autogenous iliac crest bone. Clinical oral implants research. 1998;9(6):429-35.

125. Özyuvaci H, Aktas I, Yerit K, Aydin K, Firatli E. Radiological evaluation of sinus lift operation: what the general radiologist needs to know. Dentomaxillofacial Radiology. 2014;34:199-204.

126. John H-D, Wenz B. Histomorphometric analysis of natural bone mineral for maxillary sinus augmentation. International Journal of Oral & Maxillofacial Implants. 2004;19(2):199-207.

127. Kaufman E. Maxillary sinus elevation surgery: an overview. Journal of Esthetic and Restorative Dentistry. 2003;15(5):272-83.

128. Vercellotti T, De Paoli S, Nevins M. The piezoelectric bony window osteotomy and sinus membrane elevation: introduction of a new technique for simplification of the sinus augmentation procedure. International Journal of Periodontics & Restorative Dentistry. 2001;21(6):561-7.

129. Soltan M, Smiler DG. Antral membrane balloon elevation. Journal of Oral Implantology. 2005;31(2):85-90.

130. Katsuyama H, SS J. ITI treatment guide: Sinus floor elevation. İstanbul: Quintssence; 2012.

131. Woo, I., Le, B. T. (2004). Maxillary sinus floor elevation: review of anatomy and two techniques. Implant Dentistry, 13(1), 28-32.

132. Keller E, Van Roekel N, Desjardins R, Tolman D. Prosthetic- surgical

reconstruction of the severely resorbed maxilla with iliac bone grafting and tissue- integrated prostheses. Int J Oral Maxillofac Implant. 1987;2:155–65.

133. Keller E. Reconstruction of the severely atrophic edentulous mandible with endosseous implants: a 10-year longitudinal study. J Oral Maxillofac Surg. 1995;53:305–20.

134. Fazili M, Overvest-Eerdmans G, Vernooy A, Visser W, Van Waas M. Followup investigation of reconstruction of the alveolar process in the atrophic mandible. Int J Oral Surg. 1978;7:400–4.

135. Buser D, Bragger U, Lang N, Nyman S. Regeneration and enlargement of jaw bone using guided tissue regeneration. Clin Oral Implant Res. 1990;1:22–32.

136. Terry B, Albright J, Baker R. Alveolar ridge augmentation in the edentulous maxilla with use of autogenous ribs. J Oral Maxillofac Surg. 1974;32:429.

137. Boyne P. Induction of bone repair of various bone graft materials. Amsterdam: Elsevier Excerpta Medica-North Holland; 1973.

138. Bernstein S, Cooke J, Fotek P, Wang H. Vertical bone augmentation: where are we now? Implant Dent. 2006;15:219.

139. Enislidis G, Fock N, Klug C. Analysis of complications following alveoler distraction osteogenezis and implant placement in the partially edentulous mandible. Oral Surg Oral Med Oral Pathol Oral Radiol Oral Endod. 2005;100:25.

140. Aykan T. Vertikal Kemik Ogmentasyonu. Turkiye Klin Dent Sci. 2007;13:107–13.

141. Toriumi M, Nagasao T, Itamiya T, et al. 3-D analysis of dislocation in zygoma fractures. J Cranio-Maxillofacial Surg. 2014; 42(5): 397-402. doi:10.1016/ j.jcms.2013.06.003.

142. Sakaguchi, R., Powers, J. (2006). Craig's Restorative Dental MAterial (20th ed.). St.Louis: Elsevier Mosby.

143. İnan, M. (1998). Cisimlerin Mukavemeti. İstanbul: İstanbul Üniversitesi İTÜ Vakfı.

144. Stegarolu R, Khraisat A, Nomura S, Miyakawa O. (2004). Influence of superstructure materials on strain around an implant under 2 loading conditions: a technical investigation. International Journal of Oral & Maxillofacial

Implants, 19(5).

145. Van Zyl PP, Grundling NL, Jooste CH, Terblanche E. (1995). Three-dimensional finite element model of a human mandible incorporating six osseointegrated implants for stress analysis of mandibular cantilever prostheses. The International journal of oral & maxillofacial implants, 10(1), 51-57.

146. Murakami K, Sugiura T, Yamamoto K. Biomechanical analysis of the strength of the mandible after marginal resection. J Oral. 2011.

147. Maurer P, Holweg S, Schubert J. Finite-element-analysis of different screwdiameters in the sagittal split osteotomy of the mandible. J Cranio-Maxillofacial Surg. 1999.

148. Ulusoy M, AK A. Diş Hekimliğinde Hareketli Bölümlü Protezler. Cilt I Ankara Ankara Üniversitesi Dişhekimliği. 2003.

149. Weinstein AM, Klawitter JJ, Cook SD. Finite element analysis as an aid to implant design. Biomater Med Devices Artif Organs. 1979; 7(1): 169-175.

150. Adıgüzel Ö. Sonlu elemanlar analizi: Derleme bölüm I: DiĢhekimliğinde Kullanım Alanları, Temel Kavramlar ve Eleman Tanımları. Dicle Dişhekimliği Derg. 2010.

151. Daas M, Dubois G, Bonnet A, Lipinski P. A complete finite element model of a mandibular implant-retained overdenture with two implants: comparison between rigid and resilient attachment configurations. Med Eng. 2008.

152. Meijer H, Kuiper J, Starmans F. Stress distribution around dental implants: influence of superstructure, length of implants, and height of mandible. J Prosthet. 1992.

153. Maurer P, Holweg S, Knoll W, Schubert J. Study by finite element method of the mechanical stress of selected biodegradable osteosynthesis screws in sagittal ramus osteotomy. Br J Oral. 2002.

154. Rubin C, Krishnamurthy N. Stress analysis of the human tooth using a threedimensional finite element model. J Dent. 1983. doi: 10.1177/0022034583062002 1701.

155. Hohlweg-Majert B, Pautke C, Deppe H. Qualitative and quantitative evaluation of bony structures based on DICOM dataset. J Oral. 2011.

156. Kimura A, Nagasao T, Kaneko T, Tamaki T, Miyamoto J, Nakajima T.

Adaquate fixation of plates for stability during mandibular reconstruction. J Cranio-Maxillofacial Surg. 2006;34(4):193–200.

157. Assunção W, Barão V, Tabata L. Biomechanics studies in dentistry: bioengineering applied in oral implantology. J. 2009.

158. Kurowski P. Finite element analysis for design engineers. , PA Soc Automot Eng 2004 212. 2004.

159. Shyam Sundar S, Nandlal B, Saikrishna D, Mallesh G. Finite Element Analysis: A Maxillofacial Surgeon's Perspective. J Maxillofac Oral Surg. 2012;11(2):206–11.

160. Wong H, Tang W. Finite element analysis of the effects of focal adhesion mechanical properties and substrate stiffness on cell migration. J Biomech. 2011;44(6):1046–50.

161. Daegling D, Hylander W. Experimental observation, theoretical models, and 147 biomechanical inference in the study of mandibular form. Am J Phys Anthropol. 2000;112(4):541–51.

162. Hart R, Hennebel V, Thongpreda N, Van Buskirk W, Anderson R. Modeling the biomechanics of the mandible: a three-dimensional finite element study. J Biomech. 1992;25(3):261–86.

163. Freedman M, Ring M, Stassen L. Effect of alveolar bone support on zygomatic implants: a finite element analysis study. Int J Oral Maxillofac Surg. 2013;42(5):671–6.

164. Wang M, Qu X, Cao M, Wang D, Zhang C. Biomechanical three- dimensional finite element analysis of prostheses retained with/without zygoma implants in maxillectomy patients. J Biomech. 2013;46(6):1155–61.

165. Ujigawa K, Kato Y, Kizu Y, Tonogi M, GY Y. Three- dimensional finite elemental analysis of zygomatic implants in craniofacial structures. Int J Oral Maxillofac Surg. 2007;36(7):620–5.

166. Himmlova L, Dostálová T, Kácovsky A, Konvi ckc ova S. Influence of implant length and diameter on stress distribution: a finite element analysis. J Prosthet Dent. 2004;91(1):20–5.

167. Geng J, Tan K, Liu G. Application of finite element analysis in implant dentistry: a review of the literature. J Prosthet Dent. 2001;85(6):585–98.

168. Mackerle J. Finite element modelling and simulations in dentistry: a bibliography 1990–2003. Comput Methods Biomech Biomed Engin.2004;7(5):277–303.
169. Cankurtaran, T. (2014). PARANAZAL SİNÜS BİLGİSAYARLI TOMOGRAFİ TETKİKLERİNDE YÜKSEK PİTCH KULLANIMININ RADYASYON DOZU ÜZERİNE ETKİSİ. Uzmanlık Tezi, Hacettepe Üniversitesi Tıp Fakültesi, Ankara.
170. Census USD of CE and SAB of the. Population Projections of the United States by Age, Sex, Race, and Hispanic Origin: 1995 to 2050. Popul Reports US Dept Commer Econ Stat Adm Bur Census. 1996:131 p. doi:Hispanic Day, Jennifer Cheeseman, 1130, U.S. Government Printing Office, Washington, DC, 1996 Origin: 1995 to 2050, Population U.S. Bureau of the Census, Current Population Reports, P25- Projections of the United States by Age, Sex, Race, and.
171. Chan GK, Duque G. Age-related bone loss: old bone, new facts. Gerontology. 48(2): 62-71. doi: 48929.
172. Kloss FR, Tuli T, H??chl O, et al. The impact of ageing on cranio-maxillofacial trauma-a comparative investigation. Int J Oral Maxillofac Surg. 2007; 36(12): 1158- 1163. doi: 10.1016/j.ijom.2007.07.009.
173. Schneider D, Kämmerer PW, Schön G, Dinu C, Radloff S, Bschorer R. Etiology and injury patterns of maxillofacial fractures from the years 2010 to 2013 in Mecklenburg-Western Pomerania, Germany: A retrospective study of 409 patients. J Cranio-Maxillofacial Surg. 2015; 43(10): 1948-1951. doi: 10.1016/j.jcms.2015.06.028.
174. Velayutham L, Sivanandarajasingam A, O'Meara C, Hyam D. Elderly patients with maxillofacial trauma: The effect of an ageing population on a maxillofacial unit's workload. Br J Oral Maxillofac Surg. 2013; 51(2): 128-132. doi: 10.1016/j.bjoms.2012.05.003.
175. Lombardo G, D'Agostino A, Trevisiol L, et al. Clinical, microbiologic and radiologic assessment of soft and hard tissues surrounding zygomatic implants: a retrospective study. Oral Surg Oral Med Oral Pathol Oral Radiol. 2016; 122(5): 537-546. doi: 10.1016/j.oooo.2016.06.011.
176. RAVIV E, TURCOTTE A, HAREL-RAVIV M (2010). Short dental implants

in reduced alveolar bone height. Quintessence International, 41(7): 575-579.

177. NELDAM CA, PINHOLT EM (2010). State of the art of short dental ımplants: a systematic review of the literature. Clinical Implat Dentisty and Related Research, 14: 622-632.

178. O, Rojas J, Carpio E. Immediate function of four zygomatic implants: a 1- Davo R, Pons year report of a prospective study. Eur J Oral Implant. 2010;3(4):323–34.

179. Aparicio, C., P.-I. Brånemark, E. E. Keller and J. Olivé (1993). "Reconstruction of the Premaxilla With Autogenous Iliac Bone in Combination With Osseointegrated Implants." International Journal of Oral & Maxillofacial Implants 8(1).

180. Stiévenart M, Malevez C. Rehabilitation of totally atrophied maxilla by means of four zygomatic implants and fixed prosthesis: a 6-40-month follow-up. Int J Oral Maxillofac Surg. 2010;39(4):358–63.

181. Fernández H, Gómez-Delgado A, Trujillo-Saldarriaga S, Varón-Cardona D, Castro-, J N. Zygomatic Implants for the Management of the Severely Atrophied Maxilla: A Retrospective Analysis of 244 Implants. J Oral Maxillofac Surg. 2014;72(5):887–91.

182. Stievenart M, Malevez C. Rehabilitation of totally atrophied by means of four zygomatic implants and fixed prosthesis: A 6-40 month follow-up. Int J Oral Maxillofac Surg 2010;39:358–63.

183. Ahlgren F, Størksen K, Tornes K. A study of 25 zygomatic dental implants with 11 to 49 months' follow-up after loading. Int J Oral Maxillofac Implants 2006;21: 421–5.

184. Aparicio C, Ouazzani W, Hatano N. The use of zygomatic implants for prosthetic rehabilitation of the severely resorbed maxilla. Periodontol 2000 2008;47:162–71.

185. Solà Pérez A, Pastorino D, Aparicio C, Pegueroles Neyra M, Khan RS, Wright S, et al. Success Rates of Zygomatic Implants for the Rehabilitation of Severely Atrophic Maxilla: A Systematic Review. Dent J (Basel). 2022 Aug 12;10(8):151.

186. Goiato MC, Pellizzer EP, Moreno A, Gennari-Filho H, Dos Santos DM,

Santiago Jr JF, et al. Implants in the zygomatic bone for maxillary prosthetic rehabilitation: a systematic review. Int J Oral Maxillofac Surg. 2014;43(6):748–57.

187. Yates J, Brook I, Patel, RR et al. Treatment of the edentulous atrophic maxilla using zygomatic implants: Evaluation of survival rates over 5-10 years. Int J Oral Maxillofac Surg. 2014;

188. Borgonovo A, Grandi T, Vassallo S, Signorini L. Extrasinus Zygomatic Implants for the Immediate Rehabilitation of the Atrophic Maxilla: 1-Year Postloading Results From a Multicenter Prospective Cohort Study. Journal of Oral and Maxillofacial Surgery. 2021 Feb;79(2):356–65.

189. Jonathan Rosenstein , Harry Dym (2020)''Zygomatic Implants: A Solution for the Atrophic Maxilla''Dent Clin North America . 2020 Apr;64(2):401-409. doi: 10.1016/j.cden.2019.12.005. Epub 2020 Jan 25.

190. Migliorança R, Serrano I. Sinus exteriorization of the zygoma fixtures: A new surgical protocol. Implant News. 2006;3(30).

191. Peñarrocha M, Uribe R, García M, Martí M. Zygomatic Implants Using the Sinus Slot Technique : Clinical Report of a Patient Series. Int J Oral Maxillofac Implants. 2005;20(5).

192. Wen H, Guo W, Liang R et al. Finite element analysis of three zygomatic implant techniques for the severely atrophic edentulous maxilla. J Prosthet Dent. 2014;111(3):203–15.

193. Aparicio C, Ouazzani W, Aparicio A, Fortes V, Muela R, Pascual A, et al. Extrasinus zygomatic implants: three year experience from a new surgical approach for patients with pronounced buccal concavities in the edentulous maxilla. Clin Implant Dent Relat Res. 2010;12:55–61.

194. Ishak M, Kadir M, Sulaiman E, Kasim N. Finite element analysis of different surgical approaches in various occlusal loading locations for zygomatic implant placement for the treatment of atrophic maxillae. Int J Oral Maxillofac Surg. 2012;41(9):1077–89.

195. Aparicio C, Manresa C, Francisco, K et al. Zygomatic implants: Indications, techniques and outcomes, and the Zygomatic Success Code. Periodontol 2000. 2014;66(1):41–58.

196. Freedman M, Ring M, Stassen L. Effect of alveolar bone support on zygomatic implants in an extra-sinus position-a finite element analysis study. Int J Oral Maxillofac Surg. 2015;44(6):785–90.
197. Korioth, T. W. P., Versluis, A. (1997). Modeling the mechanical behavior of the jaws and their related structures by finite element (FE) analysis. Critical Reviews in Oral Biology & Medicine, 8(1), 90-104.
198. UJIGAWA K, KATO Y, KIZU Y, TONOGI M, YAMANE GY (2007). Threedimensional finite elemental analysis of zygomatic implants in craniofacial structures: three-dimensional finite elemental analysis of zygomatic implants in craniofacial structures. International Journal of Oral and Maxillofacial Surgery 36: 620–25.
199. ISHAK MI, ABDUL KADIR MR, SULAIMAN E, ABU KASIM NH (2012). Finite element analysis of different surgical approaches in various occlusal loading locations for zygomatic implant placement for the treatment of atrophic maxillae. International Journal of Oral and Maxillofacial Surgery 41: 1077– 89.
200. Ismail, Y. H., Pahountis, L. N., Fleming, J. F. (1987). Comparison of two-dimensional and three-dimensional finite element analysis of a blade implant. The International journal of oral implantology: implantologist, 4(2), 25-31.
201. Meijer, H. J. A., Starmans, F. J. M., Bosman, F., Steen, W. H. A. (1993). A comparison of three finite element models of an edentulous mandible provided with implants. Journal of oral rehabilitation, 20(2), 147-157.
202. RIEGER MR, MAYBERRY M, BROSE MO (1990). Finite element analysis of six endosseuos implants. J Prosthet Dent 63: 671–76.
203. ZHOU X, ZHAO Z, ZHAO M, FAN Y (1999). The boundary design of mandibular model by means of the three-dimensional finite element method. West China J Stomatol; 17: 1-6.
204. Brizuela-Velasco, A., Perez-Pevida, E., Jimenez-Garrudo, A., Gil-Mur, F. J., Manero, J. M., Punset-Fuste, M., Monticelli, F. (2017). Mechanical Characterisation and Biomechanical and Biological Behaviours of Ti-Zr Binary-Alloy Dental Implants. Biomed Res Int, 2017, ID 2785863.
205. Marcian, P., Borak, L., Valasek, J., Kaiser, J., Florian, Z., & Wolff, J. (2014). Finite element analysis of dental implant loading on atrophic and non-atrophic

cancellous and cortical mandibular bone a feasibility study. J Biomech, 47(16), 3830-3836.

206. Ozan, O., & Kurtulmus-Yilmaz, S. (2018). Biomechanical Comparison of Different Implant Inclinations and Cantilever Lengths in All-on-4 Treatment Concept by Three-Dimensional Finite Element Analysis. Int J Oral Maxillofac Implants, 33(1), 64-71. .

207. Aydin A, Özen C, Yilmaz J, Korkmaz C Effects of Mesiodistal Inclination of Implants on Stress Distribution in Implant-Supported Fixed Prostheses. International Journal of Oral & Maxillofacial Implants. Jan/Feb2006.

208. Linderholm H, Wennstrom A. Isometric bite force and its relation to general muscle force and body build. Acta Odontol Scand.1997;28:679-89.

209. Gibbs CH, Mahan PE, Mauderli A, Lundeen HC, Walsh EK, Limits of human bite strength. J Prosthet Dent. 1986;56:226-9.

210. Stern, M.R., Assal, P., Mericske, E., Burgın, W. (1995) Occlucal force and oral sensibility measured in partially edentulous patients with ITI implants. International Journal of Oral and Maxillofacial Implants, 10,345.

211. Sugiura. T, Yamamoto. K, Horita. S, Murakami. K Micromotion analysis of different implant configuration, bone density, and crestal cortical bone thickness in immediately loaded mandibular full-arch implant restorations: A nonlinear finite element study. Clin Implant Dent Relat Res 2018 Feb;20(1):43-49. Doi: 10.1111/cid.12573.

212. Almeida. E, Rocha. E, Freitas Júnior.A, Anchieta. R, Poveda. R Tilted and short implants supporting fixed prosthesis in an atrophic maxilla: a 3D-FEA biomechanical evaluation. Clin Implant Dent Relat Res 2015 Jan;17 Suppl 1:e332-42.doi: 10.1111/cid.12129.

213. Romeed S, Hays R, Malik R, Dunne S. Extrasinus zygomatic implant placement in the rehabilitation of the atrophic maxilla: Three-dimensional finite element stress analysis. J Oral Implantol. 2015;41(2):1–6.

214. Ishak M, Aisyah A. Comparative Study of Different Conventional Dental Implant Numbers on Zygomatic Implant Stability – A Finite Element Analysis. Aust J Basic Appl Sci. 2014;8(7):52–7.

215. Jain DK, Pal US, Mohammad S, Mehrotra D, Katrolia R, Shandilya S, et al.

Comparative evaluation of extrasinus versus intrasinus approach for zygomatic implant placement. J Oral Biol Craniofac Res. 2022 Nov;12(6):863–72.